

1-1-2017

การผ่าตัดขลุ่ยถ่ายเส้นผม

ขุนพิศมัย สุวะโจ

พรเทพ พึ่งรัมย์

รัชต์ธร ยัญจระทัย

สหศักดิ์ เหนตาณรักษ์

Follow this and additional works at: <https://digital.car.chula.ac.th/clmjjournal>



Part of the [Medicine and Health Sciences Commons](#)

Recommended Citation

สุวะโจ, ขุนพิศมัย; พึ่งรัมย์, พรเทพ; ยัญจระทัย, รัชต์ธร; and เหนตาณรักษ์, สหศักดิ์ (2017) "การผ่าตัดขลุ่ยถ่ายเส้นผม," *Chulalongkorn Medical Journal*: Vol. 61: Iss. 1, Article 6.

DOI: <https://doi.org/10.58837/CHULA.CMJ.61.1.6>

Available at: <https://digital.car.chula.ac.th/clmjjournal/vol61/iss1/6>

This Review Article is brought to you for free and open access by the Chulalongkorn Journal Online (CUJO) at Chula Digital Collections. It has been accepted for inclusion in Chulalongkorn Medical Journal by an authorized editor of Chula Digital Collections. For more information, please contact ChulaDC@car.chula.ac.th.

การผ่าตัดปลูกถ่ายเส้นผม

Abstract

ปัญหาผมร่วง (hair fall) ผมบาง (thinning of hair or hair loss) พบได้บ่อยทั้งในผู้หญิงและผู้ชายส่วนใหญ่เป็น androgenetic alopecia (AGA) ซึ่งเกิดจากพันธุกรรมและฮอร์โมนแอนโดรเจน โดยมีการศึกษาในประเทศไทยพบว่าความชุกของภาวะผมบาง (permanent hair loss) เพิ่มขึ้นตามอายุโดยชายที่อายุ 50 ปี พบได้ร้อยละ 34 และพบได้ร้อยละ 67.7 เมื่ออายุ 80 ปี สาเหตุอื่นของภาวะผมร่วง (hair fall) ได้แก่ โรคผิวหนัง อุบัติเหตุ และรอยแผลเป็น ภาวะผมร่วง ผมบางนี้แม้มีผลกระทบต่อสุขภาพทางกายน้อยแต่มีผลมากต่อจิตใจ ทำให้เกิดความเครียด ขาดความมั่นใจ และมีปัญหาต่อการเข้าสังคม การรักษาในปัจจุบันมีทั้งการใช้ยา หรือ เลเซอร์ รวมไปถึงการปลูกถ่ายเส้นผมซึ่งการผ่าตัดปลูกถ่ายเส้นผมนี้เป็นส่วนเพิ่มเติมจากศัลยกรรมตกแต่งดั้งเดิม โดยมีพัฒนาการอย่างต่อเนื่องและซับซ้อน เทคนิควิทยาการปลูกถ่ายเส้นผมในยุคนี้นำให้เกิดผลลัพธ์ที่ดี เป็นธรรมชาติยั่งยืน และมีความปลอดภัยสูง การพัฒนาที่เกิดขึ้นเกิดจากความเข้าใจต่อลักษณะทางชีวภาพและสรีรวิทยาของเส้นผมที่ดีขึ้น ประกอบกับวิธีการผ่าตัดที่ทันสมัย ฤกษ์แจสำคัญที่นำไปสู่ความสำเร็จของการปลูกถ่ายเส้นผม ได้แก่ การเลือก graft ที่เหมาะสม ตำแหน่งที่ปลูกถ่าย ความหนาแน่นที่เลือกใช้ และการเลือก donor พัฒนาการขั้นต่อไปในอนาคตมีพื้นฐานอยู่บนการผ่าตัดที่ไร้รอยแผลและการรักษาในระดับเซลล์.

Keywords

ผมร่วง, ผมบาง, ศีรษะล้าน, ปลูกผม, ปลูกถ่ายเส้นผม.

การผ่าตัดปลูกถ่ายเส้นผม

พูนพิศมัย สุวะโจ* พรเทพ พึ่งรัศมี**
 รัชต์ธร ปัญจประทีป*** สหทิศ เหนานอุไรรักษ์*

Suwajo P, Pungrasmi P, Panchaprateep R, Haetanurak S. Hair transplantation. Chula Med J 2017 Jan – Feb; 61(1): 51 - 71

The causes of a hair loss or bald head, often found in both men and women, diversity: hereditary and rogenetic alopecia. A study in Thailand showed that the prevalence of hair loss increased in accordance with age: it was found in 34% of 50 year old men and 67.7% of 80 year old men. Other causes of hair fall are skin diseases, accident and scar. This condition has minimal effect on physical health yet a lot more on mental one, resulting stress, loss of confidence, and sociability. The current treatments include medication, laser comb and hair transplant which is the supplement of traditional plastic surgery. It has been developed continuously. Current hair transplant technique provides a satisfactory result, natural look with high safety profile because of biological and physiological characteristics of hair are well studied as well as modern surgical technique. The keys to success in hair transplantation are proper selection of graft, graft density, selected transplant area, recipient and donor site. The next step of development is based on the surgery without scar and cell therapy.

Keywords: Baldness, alopecia, hair transplantation, hair restoration.

Correspondence to: Suwajo P. Department of Plastic and Reconstructive Surgery,
 King Chulalongkorn Memorial Hospital, The Thai Red Cross Society,
 Bangkok 10330, Thailand.

Received for publication. September 26, 2016.

* ภาควิชาศัลยศาสตร์ โรงพยาบาลจุฬาลงกรณ์ สภากาชาดไทย

** ภาควิชาศัลยศาสตร์ คณะแพทยศาสตร์ จุฬาลงกรณ์มหาวิทยาลัย

***ภาควิชาอายุรศาสตร์ คณะแพทยศาสตร์ จุฬาลงกรณ์มหาวิทยาลัย

พูนพิศมัย สุวะใจ, พรเทพ พึ่งรัศมี, รัชต์ธร ปัญจประทีป, สหัทศ เหตานุรักษ์. การผ่าตัดปลูกถ่ายเส้นผม. จุฬาลงกรณ์เวชสาร 2560 ม.ค. – ก.พ.;61(1): 51 – 71

ปัญหาผมร่วง (hair fall) ผมบาง (thinning of hair or hair loss) พบได้บ่อยทั้งในผู้หญิงและผู้ชายส่วนใหญ่เป็น androgenetic alopecia (AGA) ซึ่งเกิดจากพันธุกรรมและฮอร์โมนแอนโดรเจน โดยมีการศึกษาในประเทศไทยพบว่าความชุกของภาวะผมบาง (permanent hair loss) เพิ่มขึ้นตามอายุโดยชายที่อายุ 50 ปี พบได้ร้อยละ 34 และพบได้ร้อยละ 67.7 เมื่ออายุ 80 ปี สาเหตุอื่นของภาวะผมร่วง (hair fall) ได้แก่ โรคผิวหนัง อุบัติเหตุ และรอยแผลเป็น ภาวะผมร่วง ผมบางนี้แม้มีผลกระทบต่อสุขภาพทางกายน้อยแต่มีผลมากต่อจิตใจ ทำให้เกิดความเครียด ขาดความมั่นใจ และมีปัญหาต่อการเข้าสังคม การรักษาในปัจจุบันมีทั้งการใช้ยา หวีเลเซอร์ รวมไปถึงการปลูกถ่ายเส้นผม ซึ่งการผ่าตัดปลูกถ่ายเส้นผมนี้เป็นส่วนเพิ่มเติมจากศัลยกรรมตกแต่งดั้งเดิม โดยมีพัฒนาการอย่างต่อเนื่องและซับซ้อน เทคโนโลยีการปลูกถ่ายเส้นผมในยุคใหม่ทำให้เกิดผลลัพธ์ที่ดี เป็นธรรมชาติ ยั่งยืน และมีความปลอดภัยสูง การพัฒนาที่เกิดขึ้นเกิดจากความเข้าใจต่อลักษณะทางชีวภาพและสรีรวิทยาของเส้นผมที่ดีขึ้น ประกอบกับวิธีการผ่าตัดที่ทันสมัย กุญแจสำคัญที่นำไปสู่ความสำเร็จของการปลูกถ่ายเส้นผม ได้แก่ การเลือก graft ที่เหมาะสม ตำแหน่งที่ปลูกถ่าย ความหนาแน่นที่เลือกใช้ และการเลือก donor พัฒนาการขั้นต่อไปในอนาคตมีพื้นฐานอยู่บนการผ่าตัดที่ไร้รอยแผล และการรักษาในระดับเซลล์

คำสำคัญ: ผมร่วง, ผมบาง, ศีรษะล้าน, ปลูกผม, ปลูกถ่ายเส้นผม.

ปัญหาผมร่วง (hair fall) ผมบาง (thinning of hair or hair loss) พบได้บ่อยทั้งในผู้หญิงและผู้ชาย ส่วนใหญ่เป็น androgenetic alopecia (AGA) ซึ่งเกิดจากพันธุกรรมและฮอร์โมนแอนโดรเจน โดยมีการศึกษาความชุกของภาวะผมบาง (permanent hair loss) นี้ โดย Gan DC. และ Sinclair RD.⁽¹⁾ ในปีพ.ศ. 2548 พบว่าที่อายุ 50 ปีผู้ชายมีภาวะนี้ประมาณ ร้อยละ 50 และที่อายุ 80 ปีพบภาวะผมบางนี้ในผู้ชายร้อยละ 73.5 และผู้หญิงร้อยละ 57 ซึ่งสอดคล้องกับการศึกษาของ Pathomvanich D. และคณะ⁽²⁾ ซึ่งศึกษาในประเทศไทยปีพ.ศ. 2545 พบว่าความชุกของภาวะผมบางเพิ่มขึ้นตามอายุโดยชายที่อายุ 50 ปี พบได้ร้อยละ 34 และพบได้ร้อยละ 67.7 เมื่ออายุ 80 ปี โดยสาเหตุอื่นของภาวะ ผมร่วง (hair fall) ได้แก่ โรคผิวหนัง อุบัติเหตุ และรอยแผลเป็น ภาวะผมร่วงผมบางนี้แม้มีผลกระทบต่อสุขภาพ ทางกายน้อยแต่มีผลมากต่อจิตใจ ทำให้เกิดความเครียด ขาดความมั่นใจ และมีปัญหาต่อการเข้าสังคม การรักษาในปัจจุบันมีทั้งการใช้ยา หรือเลเซอร์ รวมไปถึงการปลูกถ่ายเส้นผม แพทย์จึงควรมีความเข้าใจในพยาธิสภาพ พยากรณ์โรคและวิธีการรักษาต่าง ๆ เพื่อช่วยแก้ไขปัญหาล่าช้า

ความรู้เบื้องต้นเกี่ยวกับเส้นผม (Basic information)⁽³⁻⁵⁾

หนังศีรษะในคนปกติมีเส้นผมประมาณ 100,000 เส้น โดยเฉลี่ยยาววันละ 0.35 mm (เดือนละ 1 cm) แบ่งเป็น 2 ประเภท ได้แก่ vellus hair คือขนอ่อนตามตัวและใบหน้าไม่มี hair medulla โดยปกติไม่มีสียาวไม่เกิน 2 cm และ terminal hair คือ ผมเส้นใหญ่หยาบและยาวมีสีและมี hair medulla ซึ่ง terminal hair แบ่งเป็น asexual hair (ผมที่ศีรษะขนคิ้วขนตามแขนขา) และ sexual hair (ขนที่หัวหน่าว รักแร้ หนวด เคราและขนหนอกในผู้ชาย)

วงจรการออกของเส้นผม (hair growth cycle) แบ่งออกเป็น 3 ระยะได้แก่

1. Anagen phase คือ ระยะที่ผมมีการเจริญ

เติบโตใช้เวลานาน 2 – 6 ปีพบร้อยละ 85 - 90 ของผมบนหนังศีรษะ

2. Catagen phase หรือ transition phase คือ ระยะที่มีการเปลี่ยนแปลง ใช้เวลา 2 – 3 สัปดาห์พบน้อยกว่า ร้อยละ 1 ของผมบนหนังศีรษะ

3. Telogen phase คือ ระยะที่เส้นผมหยุดการเจริญเติบโตใช้เวลา 3 เดือนแล้วจะถูกแทนที่ด้วยผมระยะ anagen ที่เกิดใหม่ดันให้หลุดร่วงไป พบร้อยละ 10 - 15 ของผมบนหนังศีรษะ

ในภาวะปกติผมร่วงใน telogen phase เฉลี่ย 100 เส้นต่อวันหรือ 10,000 เส้นต่อ 3 เดือนในวันที่สระผมอาจร่วงได้เป็น 2 เท่ารูปแบบการร่วงของเส้นผมของมนุษย์เป็น mosaic pattern คือ ร่วงจากทุกจุดสลับกัน อายุของขนแตกต่างกันตามตำแหน่ง คือ ผมบนหนังศีรษะอายุเฉลี่ย 4 ปี ขนคิ้วขนตา ขนรักแร้ อายุเฉลี่ย 3 - 4 เดือน ขนอ่อนตามร่างกาย 4 เดือนผมที่หนังศีรษะมี lifetime cycle 10 - 20 cycles

โรคผมร่วงแบ่งเป็น 2 กลุ่ม ได้แก่^(6, 7)

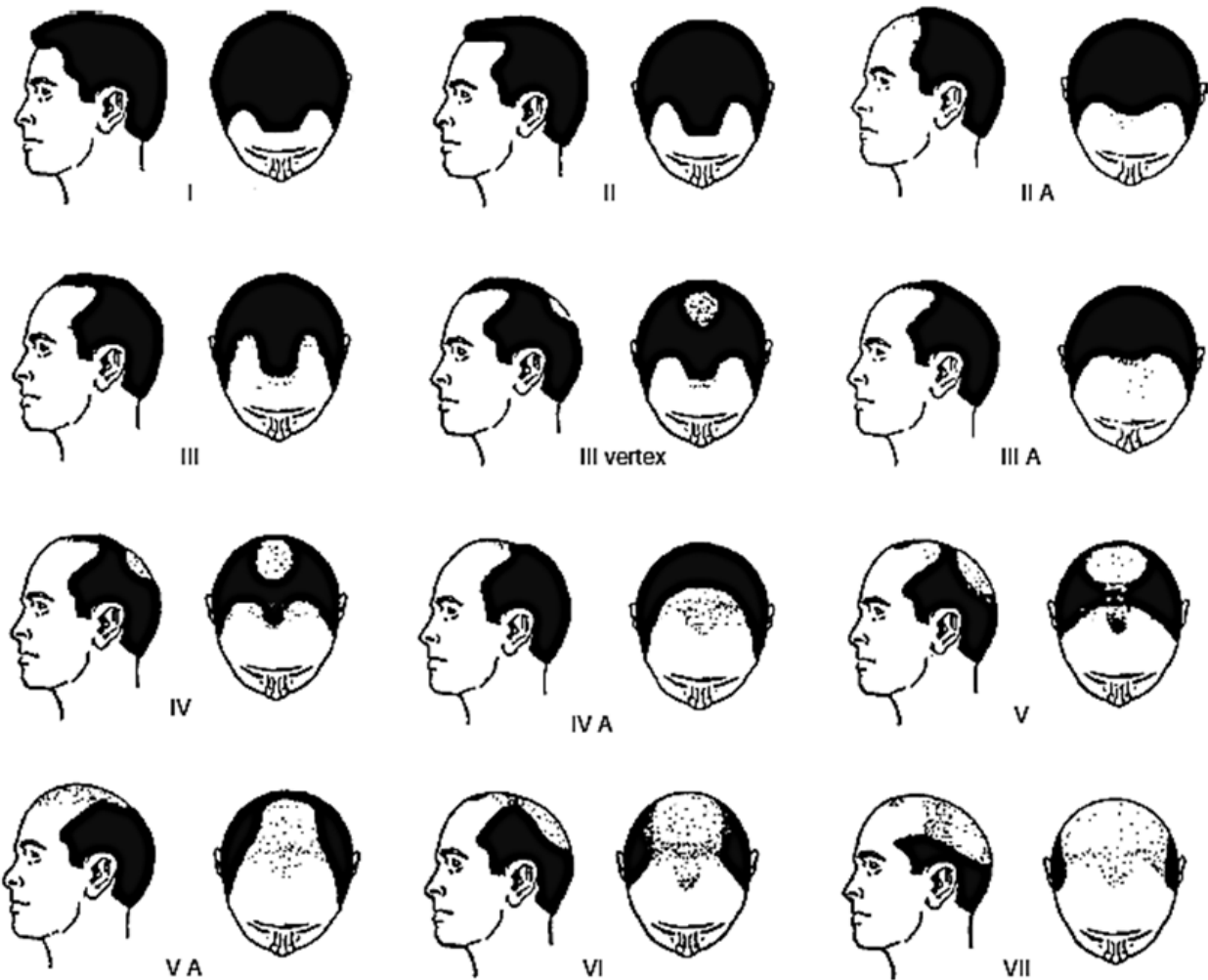
1. ผมร่วงแบบไม่มีแผลเป็น (non-cicatricial alopecia) เช่น androgenetic alopecia, alopecia areata, telogen effluvium, anagen effluvium, loose anagen syndrome, trichotillomania, traction alopecia

2. ผมร่วงแบบมีแผลเป็น (scarring or cicatricial alopecia) เช่น chronic cutaneous lupus erythematosus, lichen planopilaris, central centrifugal cicatricial alopecia

การวินิจฉัยโรคต้องอาศัยการซักประวัติและตรวจร่างกาย เช่น ลักษณะผมที่ร่วง, ระยะเวลาที่เป็น, จำนวนเส้นผมที่ร่วงต่อวัน, ขนที่อื่นร่วงด้วยหรือไม่, อาการร่วมอื่น เช่น มีไข้, ปวดข้อ, ผื่นขึ้นตามตัว, แผลแสงแดด, เคยมีประวัติเจ็บป่วยหรือช่วง 3 เดือนหลังการคลอดบุตร, ประวัติการเสียเลือด เช่น การแท้งบุตร, การบริจาคโลหิต, ช่วงหลังการผ่าตัด 3 เดือน, โรคประจำตัว, ยาที่ใช้เป็นประจำและประวัติครอบครัว บางรายอาจส่งตรวจทางห้อง

ปฏิบัติการเพื่อตรวจวัดระดับฮอร์โมนหรือตัดชิ้นเนื้อในตำแหน่งที่ผมร่วง (scalp biopsy) เพื่อส่งตรวจทางพยาธิวิทยา สาเหตุที่พบบ่อยที่สุด คือ ผมร่วงจากพันธุกรรมและฮอร์โมน (androgenetic alopecia, AGA) ในผู้ชายเรียกว่า male pattern baldness (MPB) หรือ male androgenetic alopecia (MAGA) โดยพบการลดลงของเส้นผ่าศูนย์กลางของ hair หรือเส้นผมบางลงเปลี่ยนจาก terminal pigmented anagen hair กลายเป็น fine hypopigmented vellus hair จากอิทธิพลของ dihydrotestosterone hormone (DHT)⁽³⁾ ปัญหาผมร่วง ผมบางในภาวะนี้จะ เป็นแบบค่อยเป็นค่อยไป (progressive balding) มักมี

ร่วมกับประวัติครอบครัวพบอาการได้ตั้งแต่เริ่มเข้าสู่วัยเจริญพันธุ์จนถึงอายุ 40 ปี โดยมีความแตกต่างกันของปริมาณและอัตราการร่วงเท่านั้น อาการเริ่มจากการร่นของ anterior hair line โดยเฉพาะบริเวณ fronto-temporal angle ทำให้เห็นเป็น M-shaped recession ต่อมาบางที่บริเวณกะหม่อม (vertex) และขยายออก โดยรอบ mid-frontal hair จนในที่สุดเหลือเฉพาะ occipito-parietal area ได้มีการแบ่งระยะเพื่อประเมินความรุนแรง การดำเนินโรค และการตอบสนองต่อการรักษาโดยในผู้ชายใช้ Norwood grading scale ดังรูปที่ 1



รูปที่ 1. แสดง Norwood grading scale⁽⁴⁾

การดูแลรักษา (Management)^(9, 10)

การรักษาโรคผมร่วงมีตั้งแต่แบบไม่ผ่าตัด (nonsurgical management) เช่น การใช้ยา, หิวเลเซอร์ และแบบใช้การผ่าตัดปลูกถ่ายเส้นผมการรักษาแบบไม่ผ่าตัดที่ได้รับการอนุมัติจากองค์การอาหารและยา สหรัฐอเมริกา (US FDA) ได้แก่ ยา minoxidil, finasteride, topical bimatoprost และ low level laser therapy เนื่องจาก AGA เป็นกระบวนการที่เกิดขึ้นต่อเนื่อง การใช้ยายังสามารถนำมาใช้รวมกับการปลูกถ่ายเส้นผมเพื่อช่วยลดการร่วงของผม และเพิ่มความหนาแน่นของผม

Minoxidil^(11, 12)

กลไกการรักษาผมร่วงของ minoxidil ยังไม่ทราบแน่ชัดถึงกลไกที่มีผลทำให้ prolong anagen phase และเพิ่มขนาด hair follicle ซึ่งรูปแบบที่ FDA อนุมัติให้ใช้เป็นแบบใช้ภายนอกมี 2 รูปแบบคือ solution และ foam ในแบบ solution มีการผสม propylene glycol เพื่อให้ยาละลายในไขมันดีขึ้น ซึ่งอาจทำให้ผู้ป่วยแพ้หรือระคายเคืองผลข้างเคียงอื่น เช่น เส้นขนหนาขึ้นในบริเวณที่ไม่ต้องการ โดยสามารถหายได้เองหลังหยุดใช้ยา 1 - 3 เดือน ในผู้ป่วยชาย US FDA อนุมัติให้ใช้ทั้งแบบร้อยละ 2 และร้อยละ 5 solution และแบบร้อยละ 5 foam ทาวันละ 2 ครั้ง ส่วนในผู้ป่วยหญิงให้ใช้ ร้อยละ 2 solution วันละ 2 ครั้ง และแบบร้อยละ 5 foam วันละครั้ง ระยะเวลาเห็นผลอยู่ที่ 6 - 8 เดือน ส่วนใหญ่แล้วจะมีผลสูงสุดเมื่อใช้ได้ 12 เดือนสามารถใช้ต่อเนื่องได้ หลังหยุดยาจะเกิดผมร่วงแบบ telogen effluvium ใน minoxidil-dependent hair ภายใน 4 - 6 เดือน

Finasteride⁽¹³⁾

เป็นยากด competitive inhibitor ต่อ receptor ของ type II 5-alpha reductase ช่วยยับยั้งการเปลี่ยน testosterone เป็น Dihydrotestosterone (DHT) ช่วยเพิ่มระยะ anagen phase, เพิ่มความหนาและความยาวของเส้นผมซึ่งมีที่ไซโน MAGA โดย US FDA แนะนำรูปแบบ

รับประทานขนาด 1 มิลลิกรัมต่อวัน เริ่มเห็นผลที่ 6 - 8 เดือน ผลข้างเคียงที่อาจเกิดขึ้น คือ ความรู้สึกทางเพศลดลง การแข็งตัวของอวัยวะเพศลดลงแต่ไม่มีผลต่อการสร้างอสุจิ และควรตรวจติดตามระดับ Prostate-specific antigen (PSA) ทุกปี ตั้งแต่ก่อนเริ่มรักษาเพราะยานี้มีผลลดระดับ PSA จึงอาจทำให้มีผลต่อการตรวจคัดกรอง และตรวจติดตามเรื่องมะเร็งต่อมลูกหมาก ยานี้ไม่ได้รับการอนุมัติให้ใช้ในผู้หญิงเนื่องจากมี teratogenicity สาเหตุของผมร่วงในผู้หญิงอาจไม่ใช่จากฮอร์โมนและได้เคยมีการศึกษาถึงการใช้ยานี้ในกลุ่ม postmenopausal female pattern baldness พบว่าผลลัพธ์ไม่แตกต่างกับกลุ่มที่ไม่ได้ใช้ยา

ในปีพ.ศ. 2553 Mella JM. และคณะ⁽¹⁴⁾ ทำการศึกษาแบบ systematic review ในประชากร 3,927 คน พบว่าในผู้ที่รับประทาน finasteride วันละ 1 มิลลิกรัม พบว่ามีปริมาณเส้นผมเพิ่มขึ้นร้อยละ 9.42 ที่ 12 เดือน และร้อยละ 24.3 ที่ 24 เดือน มี erectile dysfunction ได้ร้อยละ 1.5 Leavitt M. และคณะ⁽¹⁵⁾ ทำการศึกษาในผู้ชาย 79 คนที่ปลูกถ่ายเส้นผมโดยให้รับประทาน finasteride วันละ 1 มิลลิกรัม ก่อนผ่าตัดปลูกผม 4 สัปดาห์ จนถึงหลังผ่าตัด 48 สัปดาห์ เทียบกับ placebo พบว่าในกลุ่มที่ได้ finasteride มีผมทั้งบริเวณที่ปลูกถ่ายและบริเวณโดยรอบมากกว่าและหนาแน่นกว่ากลุ่มที่ได้ placebo และพบว่าการใช้ยาที่ออกฤทธิ์ผ่านหลายกลไกร่วมกัน อาจมีผลเป็น additive effects เช่น การใช้ minoxidil ร่วมกับ finasteride เป็นต้น⁽⁹⁾

Topical bimatoprost

เป็น prostaglandin F2 analogue ที่ได้รับการอนุมัติจาก FDA ให้ใช้แบบร้อยละ 0.03 ophthalmic solution ใน eyelash hypotrichosis และในขณะนี้อยู่ในขั้นตอนการศึกษาเพื่อนำมาใช้กับผมบนหนังศีรษะ

Lowlevel laser (light) therapy (LLLT)⁽¹⁶⁾

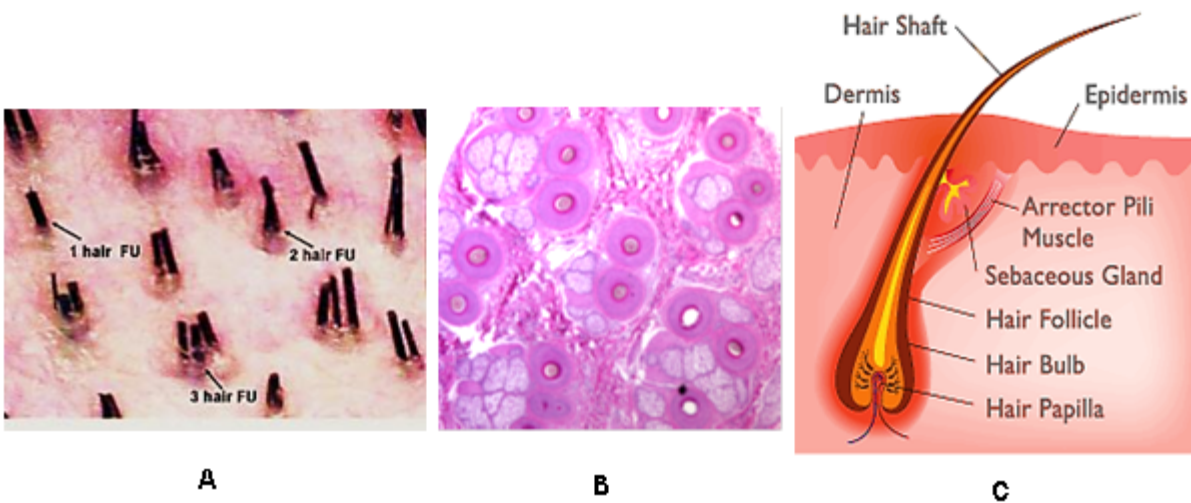
การใช้เลเซอร์รักษาภาวะผมร่วงยังไม่ทราบกลไก

ที่แน่ชัด แต่มีสมมติฐานต่าง ๆ เช่น กระตุ้น epidermal stem cell ใน hair follicle bulge และเปลี่ยนเข้าสู่ anagen phase ในปีพ.ศ. 2550 FDA ได้อนุมัติการใช้ laser comb ใน MAGA (Norwood IIa-V) และในผู้หญิง (Ludwig I-4, II-1, II-2) หรือการสูญเสียผมบริเวณด้านหน้าของศีรษะครึ่งละ 10 - 15 นาที 3 ครั้งต่อสัปดาห์ เวลาที่เห็นผลประมาณ 4 เดือน ในปี พ.ศ. 2557 Jimenez JJ. และคณะ⁽¹⁷⁾ รายงานการศึกษาแบบ multicenter randomized sham device-controlled, double-blinded ในผู้ป่วยทั้งชายและหญิงจำนวน 334 คน โดยใช้ laser ความยาวคลื่น 635/655 nm ครึ่งละ 10 - 15 นาที 3 ครั้งต่อสัปดาห์ เป็นเวลา 26 สัปดาห์ พบว่า terminal hair เพิ่มขึ้นประมาณ 20 เส้น/cm² และไม่พบภาวะข้างเคียงที่รุนแรง

การผ่าตัดปลูกถ่ายเส้นผม (Hair transplantation)⁽¹⁸⁻²¹⁾

มีรายงานการผ่าตัดปลูกถ่ายเส้นผมที่ประเทศญี่ปุ่นตั้งแต่ช่วงปีพ.ศ. 2473 แต่เนื่องจากอยู่ในช่วงสงครามทำให้ไม่แพร่หลาย ต่อมาในปีพ.ศ.2495 นายแพทย์ Norman Orentreich ได้ผ่าตัดปลูกผมในผู้ป่วย androgenetic alopecia โดยนำเส้นผมจากด้านหลังของศีรษะ (donor area) ย้ายมาที่หนังศีรษะบริเวณอื่นที่มีผมร่วง (recipient area) และได้เสนอทฤษฎี donor

dominance คือ เมื่อนำรากผม donor มาปลูกที่ recipient รากผมเหล่านี้จะสร้างเส้นผมโดย มีลักษณะอัตราการยาวในช่วง anagen เหมือนบริเวณ donor (retention of donor hair characteristics at recipient site) แต่ผลการผ่าตัดในยุคนั้นยังไม่เป็นที่น่าพอใจเพราะลักษณะไม่เหมือนธรรมชาติ เนื่องจากใช้กระจุกเส้นผมใหญ่ (ประมาณ 10 – 25 เส้นใน 1 graft) และได้มีการพัฒนาเทคนิคการผ่าตัดเรื่อยมา จนกระทั่ง ปีพ.ศ. 2538 Bernstein ได้เสนอวิธีผ่าตัดที่เรียกว่า follicular unit transplantation (FUT) ซึ่งผลของการผ่าตัดวิธีนี้เป็นธรรมชาติมากที่สุด สำหรับทฤษฎี donor dominance ในปี พ.ศ. 2551 Dinh HV. และคณะ⁽²²⁾ ได้มีการรายงานตัวอย่างผู้ป่วยเพื่อสนับสนุนทฤษฎีนี้ โดยพบว่าเมื่อนำผมจาก donor สีส้มมาปลูกบริเวณ recipient ซึ่งมีผมสีขาวที่เวลา 1 ปี พบว่าผมที่งอกใหม่ มีลักษณะสีส้มเหมือน donor แต่ในปีพ.ศ. 2552 Hwang S. และคณะ^(23, 24) ได้นำขนบริเวณหน้าอกมาปลูกที่ศีรษะ พบว่าความยาวของผมที่นำมาปลูกที่ศีรษะมากกว่าขนที่หน้าอก (56.3 mm เทียบกับ 28.5 mm) จึงมีสมมติฐานว่าที่ recipient site น่าจะมีอิทธิพลร่วมด้วยด้านระยะ anagen และอัตราการงอกของเส้นผม โดยในแต่ละ Hair follicular unit ประกอบด้วย hair follicles ที่มีเส้นผม 1 - 4 เส้น, sebaceous glands และ arrector pili muscle ดังแสดงในรูปที่ 2



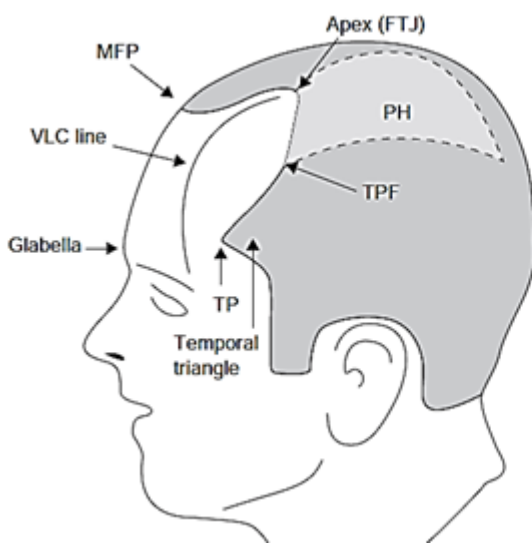
รูปที่ 2. A. แสดง hair follicles ที่มีเส้นผม 1 - 4 เส้น
 B. แสดงภาพทาง histology ของ hair follicle
 C. แสดงลักษณะทางกายวิภาคของ hair follicle^(4,20)

การเตรียมตัวการผ่าตัดและการประเมินผู้ป่วย

(Preoperative evaluation and patient selection)⁽²⁵⁾

ก่อนการผ่าตัดแพทย์ควรประเมินผู้ป่วยถึงจุดมุ่งหมาย และความคาดหวังของผู้ป่วยว่าสมจริงหรือไม่ (realistic goal) ตรวจสอบความรุนแรงที่เป็น ปริมาณและลักษณะของ donor site และ recipient site ตรวจสอบเลือดเพื่อเตรียมการผ่าตัด แนะนำภาวะแทรกซ้อนจากการผ่าตัดและผลการผ่าตัด การยอมรับข้อจำกัดต่าง ๆ ควรระวังอย่างมากในผู้ป่วยอายุน้อยเพราะยังมีโอกาสที่ผมจะร่วงต่อไปในอนาคตอาจพยากรณ์ความรุนแรงผิดและผู้ป่วยมักมีความคาดหวังเกินจริง กลุ่มที่ไม่ควรเลือกการปลูกผม เช่น มีความคาดหวังเกินจริง, ภาวะเจ็บป่วยทางจิต เช่น body dysmorphic disorder, depression, anxiety, obsessive-compulsive disorder, psychosis เนื่องจากการผ่าตัดปลูกถ่ายเส้นผมไม่ได้เป็นการสร้างเส้นผมใหม่ แต่เป็นการจัดที่ใหม่ของเส้นผมเดิมที่มีอยู่มีข้อจำกัดต่อผลของการรักษา เช่น เส้นผมบาง, ความหนาแน่นของเส้นผมน้อย, สีผมต่างกันมาก, ศีรษะล้านเป็นบริเวณกว้างมากแต่บริเวณ donor ผมน้อย มีผลเป็นหรือหนังศีรษะไม่ยืดหยุ่น เป็นต้น

การออกแบบแนวผม (Hairline design)⁽²⁶⁾



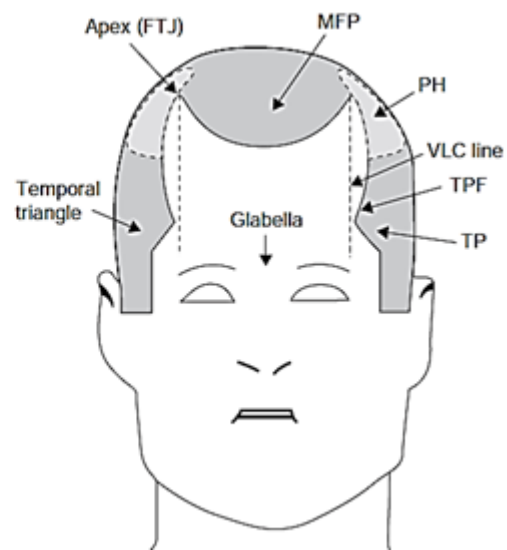
การออกแบบแนวผม เป็นปัจจัยที่สำคัญอย่างหนึ่งในการปลูกถ่ายผม การวางแผนผมให้ดูเป็นธรรมชาติ เริ่ม จากรูปร่างแนวขอบและจุดต่าง ๆ ดังแสดงในรูปที่ 3 ซึ่งส่วนมากปัญหาผมบางมักพบที่ frontal area, mid scalp, vertex (crown) หากมีปัญหาผมบางหลายตำแหน่ง มักเริ่มการรักษาด้วยวิธีการปลูกถ่ายเส้นผมบริเวณ frontal area ก่อน

Mid frontal point (MFP) อยู่แนวกลางด้านหน้าสุดของ frontal hairline ปกติควรอยู่เหนือ glabella 7 - 10 cm

Apex (fronto-temporal junction, FTJ) คือจุดตัดระหว่าง frontal hair line กับ temporal hair line โดย FTJ จะอยู่ในเส้นแนวตั้งจาก lateral canthal (vertical lateral canthal line) และแนวจาก MFP มา FTJ จะเป็นแนวชันขึ้นเสมอ

Temporal point (TP) คือมุมแหลมที่ยื่นออกมาจาก temporal hair line ซึ่งมักอยู่ในแนวตัดของเส้นที่ลากจากปลายจมูกไป pupil กับเส้นที่ลากจากตู่ไป MFP

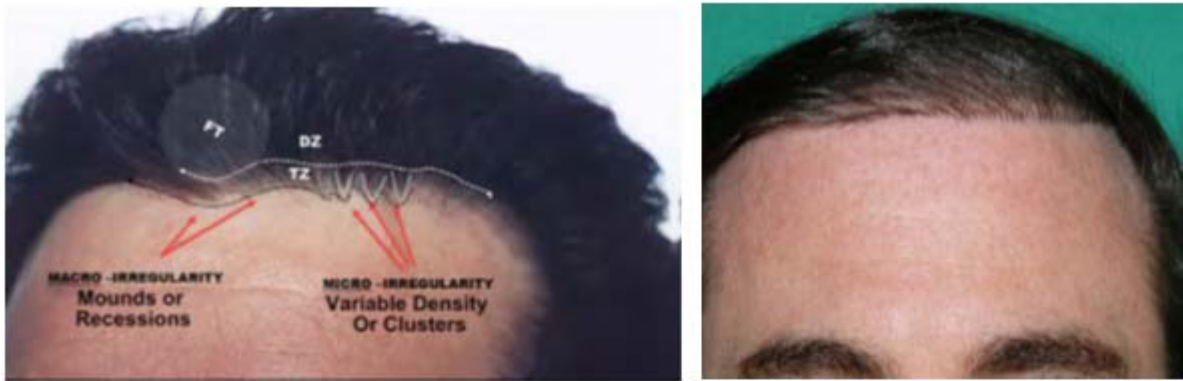Parietal hump (PH) หรือ Lateral hump (LH) คือบริเวณ temporal-parietal เป็นแนวต่อของ permanent donor ด้านล่างกับบริเวณ mid scalp ซึ่งขอบด้านหน้าของ parietal hump เป็น temporal hair line



รูปที่ 3. แสดง Anatomical landmark ของแนวผม⁽⁴⁾

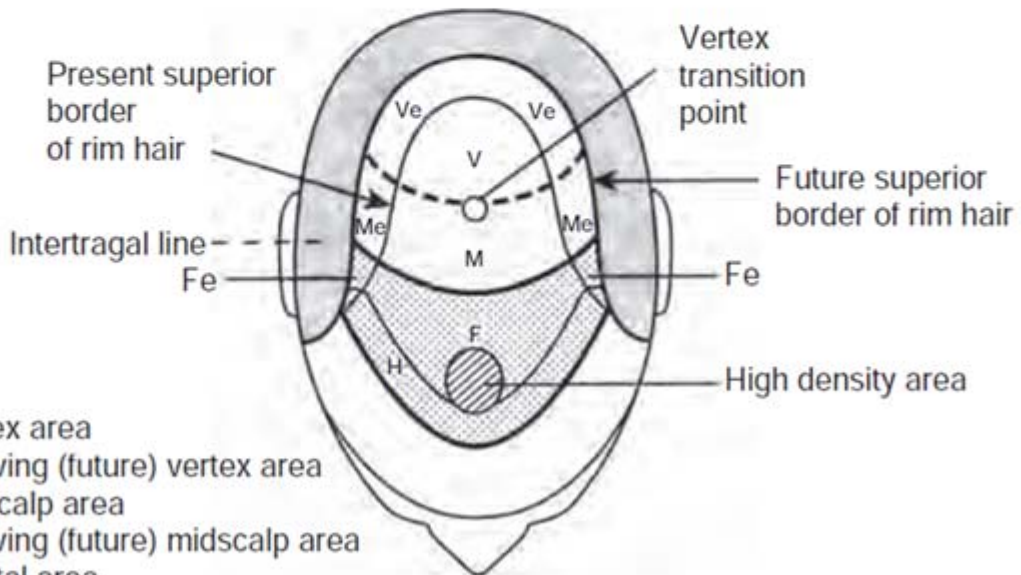
Frontal hair line เป็นแนวผมด้านหน้ากว้างทั้งหมด 2 - 3 cm แบ่งได้เป็น 3 ส่วน คือ Transition zone (TZ) อยู่แนวหน้าสุดกว้าง 0.5 - 1 cm ควรใช้ micro/macro irregularity (ดังแสดงในรูปที่ 4) ผมบริเวณนี้ควรใช้เป็น single hair graft, Define zone (DZ) อยู่ถัดจาก TZ มีความหนาแน่นของผมมากขึ้นใช้ graft เป็น 2 hair

follicular units (FU) และ Frontal tuft (FT) เป็นบริเวณวงรีกลาง DZ ที่มีความหนาแน่นผมมากใช้ graft เป็น 3 - 4 hair FU ข้อควรระวังในการวางแผน frontal hair line คือ ไม่ควรวางแผนนี้ต่ำเกินไป ควรตระหนักถึงการร่วงของผมที่อาจเกิดในอนาคตและความเหมาะสมของ donor/recipient ratio ด้วย



A

B



- V = Vertex area
- Ve = Evolving (future) vertex area
- M = Midscalp area
- Me = Evolving (future) midscalp area
- F = Frontal area
- Fe = Evolving (future) frontal area
- H = Hairline zone

C

รูปที่ 4. A. แสดง frontal hair line แบบธรรมชาติ ที่มี micro/macro irregularity⁽²⁶⁾
 B. แสดง unnatural hair line⁽²⁶⁾
 C. แสดง routine treatment zones for planning⁽⁴⁾

Safe donor area⁽²⁷⁾

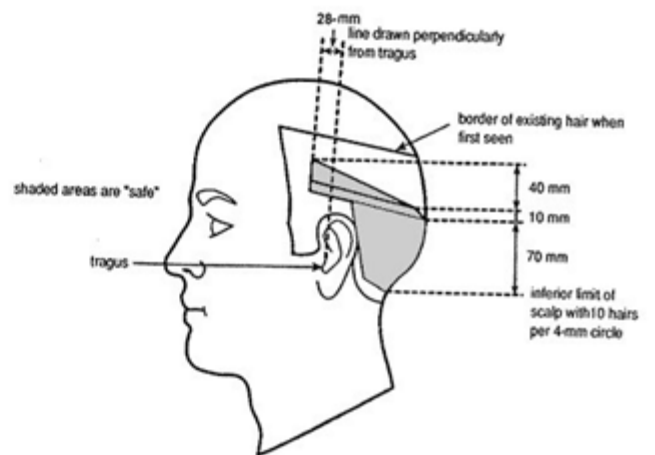
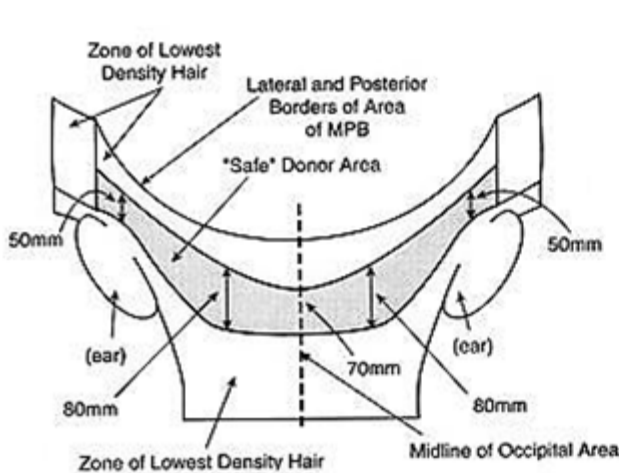
การเลือก donor ควรเลือกบริเวณที่มี terminal hair และไม่กระทบจากภาวะผมร่วงแม้เป็นขั้นรุนแรง ในปีพ.ศ. 2538 Unger WP. ทำการศึกษาในผู้ป่วยชาย อายุ 65 - 80 ปีที่เป็น MAGA พบว่าบริเวณ parieto-occipital area มีผมอยู่ปกติจึงเรียกบริเวณนี้ว่า safe donor area (SDA) ดังแสดงในรูปที่ 5 แต่ยังไม่มีการวิจัยใดที่จะระบุบริเวณ SDA ได้ชัดเจน ในปี พ.ศ. 2557 Park JH. และคณะ⁽²⁸⁾ เสนอ safe donor area จากการศึกษาในผู้ชาย เกาหลี 1,008 คนที่เป็น AGA คือ ด้านหน้าไม่เกินแนวของ external acoustic meatus ด้านบนเหนือ helical rim 2 cm และควรห่างจากผมบางบริเวณ crown มากกว่า 2 cm ในปีพ.ศ. 2542 Jimenez F. และคณะ⁽²⁹⁾ ได้รายงาน ว่าในบริเวณ donor จะมี hair follicle 65 - 85 unit/ cm², เส้นผม 124 - 200 เส้น/ cm² และระยะระหว่าง FU 1.0 - 1.4 mm ซึ่ง Unger WP. และคณะ⁽³⁰⁾ ได้รายงาน ว่า potential donor area ของผู้ชาย 1 คน มี follicular unit เฉลี่ย 6,404 FU และ 5,393 FU ใน Norwood type V และ VI ตามลำดับ

ความยืดหยุ่นของหนังศีรษะ (Scalp laxity)

ความยืดหยุ่นของหนังศีรษะมีความสำคัญต่อวิธี harvest แบบ strip เนื่องจากเป็นปัจจัยในการพิจารณาความกว้างของ donor ที่ harvest ได้โดยสามารถเย็บปิด

แผลได้แบบ tension free ในปีพ.ศ. 2548 Mayer และคณะ ได้รายงานสูตรการคำนวณ scalp elasticity = (50 mm - X) (100%)/50 mm ระยะ X หากจากการวัดโดยการลากเส้นแนวขวางยาว 5 cm บริเวณ occipital area ที่จะใช้เป็น donor จากนั้นบีบในแนวนอนแล้ววัดความยาวที่เหลือของเส้นเรียกความยาวที่เหลือนี้ว่าระยะ X (ระยะของ compressed skin) จากการคำนวณแบ่งได้เป็น 3 กลุ่มคือ tight scalp (ร้อยละ 10 elasticity) แนะนำให้ harvest strip ได้ 5 mm, average scalp (ร้อยละ 24 elasticity) แนะนำให้ harvest strip ได้ 12 mm และ very loose scalp (ร้อยละ 45 elasticity) แนะนำให้ harvest strip ได้ 22.5 mm โดยพบว่าการวัดหนังศีรษะก่อนผ่าตัด 2 - 4 สัปดาห์สามารถช่วยเพิ่มความยืดหยุ่นได้⁽³¹⁾

ก่อนเริ่มผ่าตัดให้ตัดผมบริเวณ donor สั้นให้เหลือความยาวประมาณ 2 - 3 mm เพื่อให้เห็นทิศแนวผมได้ชัดเจน การระงับความรู้สึกมักให้ผู้ป่วยรับประทานยานอนหลับ เช่น midazolam ร่วมกับการฉีดยาชาเฉพาะที่ด้วยวิธีการ tumescent anesthesia โดยใช้ร้อยละ 1 lidocaine with adrenaline (1/100,000) อาจใช้ marcaine หรือ procaine ร่วมกับการฉีด normal saline หรือ normal saline with adrenaline เพื่อหวังผลให้เกิด vasoconstriction และ vascular compression ลดการออกของเลือด และช่วยแยก plane การผ่าตัดด้วย⁽³²⁾



รูปที่ 5. แสดง Unger's safe donor area⁽⁴⁾

Harvesting technique^(27, 31)

1. Strip method

ปัจจุบันวิธีนี้เป็น gold standard ของการ harvest donor ในวิธี follicular unit transplantation เพื่อนำรากผมบริเวณ occipital หรือ parietal ซึ่งเป็นบริเวณ androgenic resistance ไปปลูกบริเวณ recipient โดยการ harvest นี้มีหลายวิธี เช่น single-bladed knife excision, multi-bladed knife excision แต่วิธีเหล่านี้ไม่เห็นถึงรากผม ทำให้มีโอกาสตัดถูกรากผม (transection) ได้สูง ในปีพ.ศ. 2543 Pathomvanich D.⁽³³⁾ ได้รายงานวิธีผ่าตัด เรียกว่า open technique คือ การใช้ใบมีดเบอร์ 15 เริ่มตัดผิวหนังบนระหว่างผมขนาดเล็กและใช้ skin hook ช่วยเพื่อให้เห็นรากผมและทิศของรากผมโดยใช้หลัก “cut what you see and see what you cut” โดยการตัดขนานกับแนวของรากผมจนถึงชั้นใต้ผิวหนังในชั้น subcuticular ใต้ต่อ hair follicle โดยระวังไม่ให้ลึกถึงชั้น galea เพื่อไม่ให้เกิดอาการชาในระยะยาว โดยศัลยแพทย์จะใส่แว่นขยายช่วยผ่าตัด เพื่อลดการตัดถูกรากผม โดยในการศึกษานี้รายงาน transection rate ร้อยละ 1.59 ขนาดของ strip ที่ตัดคำนวณจาก scalp elasticity, ความหนาแน่นของ follicular unit (density ของ donor) และความต้องการของ recipient area (จำนวน hair ที่ต้องการใช้ขึ้นกับบริเวณที่ต้องการปลูกผม ส่วนมาก density บริเวณ recipient ที่เหมาะสมแนะนำให้วาง graft 25 - 40 FU/cm² หากบริเวณ recipient มีบริเวณกว้างมากและประณีต แล้ว donor มีไม่เพียงพอ อาจพิจารณาการผ่าตัดหลายครั้ง) ส่วนใหญ่จะตัด strip ขนาดความกว้าง 1 - 1.5 cm ความยาว 20 - 30 cm สำหรับผู้ป่วยที่มีแผลผ่าตัดบริเวณนี้จากการเคยผ่าตัดปลูกผมมาก่อน ควรให้แผลเป็นนั้นอยู่บริเวณขอบของการตัด

การลดรอยแผลเป็นที่ donor แนะนำการเย็บแบบ trichophytic closure คือ การ de-epithelialization (ตัด epidermis น้อยกว่า 1 mm ก่อนถึง hair follicle bulge) เพื่อให้ผมงอกออกมาตรงแนวแผลเป็น Nirmal B. และคณะ⁽³⁴⁾ ได้ศึกษาเปรียบเทียบความพอใจของผู้ป่วย พบว่า

พอใจในแผลเป็นจากวิธี trichophytic closure ที่มีรอยแผลเป็นกว้างน้อยกว่าการเย็บแผลแบบปกติอย่างมีนัยสำคัญ


หลัง harvest ให้นำ graft มาแช่ใน storage solution ที่อุณหภูมิ 4 องศาเซลเซียสเพื่อลดเมทาบอลิซึม ซึ่งอาจใช้เป็น intravenous fluid เช่น normal saline, Ringer's lactate solution และมีรายงานการใช้ platelet rich plasma ศึกษาติดตามที่ 1 ปี พบว่า graft รอดมากกว่ากลุ่มควบคุมที่ใช้ normal saline ร้อยละ 11.5 (ร้อยละ 93.5 เทียบกับร้อยละ 82) นอกจากนี้ยังมีการใช้ hypothermic tissue storage media, culture media แต่ยังไม่มีความหลักฐานแสดงถึงประโยชน์และความคุ้มค่าที่ชัดเจน ข้อสำคัญ คือ ไม่ให้ graft dehydration เพราะทำให้เสีย intracellular water มีผลให้ hair follicle เสียหาย graft มีโอกาสรอดลดลง ขั้นตอนต่อมาคือการตัดแบ่งเพื่อแยก follicular unit ภายใต้อกล้องจุลทรรศน์จะช่วยลดอัตรา transection เมื่อเทียบกับการใช้ตาเปล่า และควรระวังในการจับ graft โดยไม่จับ hair bulb เพราะจะทำให้ dermal sheath และ dermal papilla เสียหายได้⁽³⁵⁾

2. Follicular unit extraction (FUE)⁽³⁶⁾

เนื่องจากปัญหาเรื่องรอยแผลเป็นที่เกิดจาก strip method ในปีพ.ศ. 2545 Rassman และ Bernstein จึงได้รายงานการผ่าตัดโดยระบุตำแหน่งของ hair follicular unit และใช้หัวเจาะขนาด 1 mm เจาะที่ละ follicular unit ร่วมกับใช้ jeweler forcep เจาะเอาเส้นผมที่ละ follicular unit ข้อบ่งชี้ของการผ่าตัดวิธีนี้ได้แก่ ผู้ที่ต้องการไว้ผมสั้นหนังศีรษะยัดหยุ่นน้อยใช้ร่วมกับ strip เพื่อเพิ่มปริมาณ donor, ถอน graft เดิมที่ไม่ต้องการ, ใช้ในการ harvest จาก body hair โดยอาจทำวิธี manual, automated หรือ robot แต่ข้อจำกัด คือ ใช้เวลานาน และในผู้ป่วยผมบางอาจได้กอลผมไม่มากต้องมาผ่าตัดซ้ำ โดยเว้นระยะเวลาประมาณ 6 - 12 เดือน จากสถิติของ International society of hair restoration surgery พบว่าวิธี FUE ได้รับความนิยมเพิ่มขึ้นมากจากปีพ.ศ. 2551 มีการผ่าตัดด้วยวิธีนี้ ร้อยละ 10.8 เพิ่มขึ้นเป็นร้อยละ 32.2 ในปีพ.ศ. 2555

หลักการ FUE มี 2 แบบคือ sharp punch technique และ dull punch technique


1. Sharp punch (2-step technique)⁽³⁷⁾ คือ การเจาะแบบคมโดยใช้เครื่องมือที่จำกัดความลึกประมาณ 2 - 2.5 mm (ดังแสดงในรูปที่ 6) แล้วใช้อุปกรณ์นำ graft ออกมาโดยใช้แรงในแนว axial, tangential น้อยกว่า blunt โดยเชื่อว่าจะมี hair bulb เคลื่อนน้อยกว่าโอกาส transect น้อยกว่าอุปกรณ์ที่ใช้ทำ manual sharp punch technique เช่น Cole Instrument punches (Cole Instruments, Alpharetta, GA) ซึ่งยังมีแบบ motorized กล่าวคือเป็นเครื่อง automate แบบ sharp punch เช่น การใช้ Neograft (Neograft Solutions, Dallas, TX), Ominigraft (Mecicamat S.A., Malakoff, France) จากการศึกษาของ Onda M. และคณะ⁽³⁸⁾ ในปีพ.ศ. 2551 พบว่า Neograft ลดเวลาการ harvest graft ได้ 8 นาที (6 นาทีเทียบกับ 14.2 นาที)



รูปที่ 6. แสดง sharp punch follicular unit extraction ⁽³⁷⁾

ต่อ 100 graft และลดอัตรา graft transection จากร้อยละ 17.3 เหลือร้อยละ 5.4

2. Dull punch (เทคนิค 3 ขั้น)⁽³⁹⁾ ใช้หัวคมเจาะ 0.3 - 0.5 mm ในชั้น epidermis และใช้หัว blunt เจาะต่อถึง 4.2 mm แล้วจึงนำรากผมออก (ดังแสดงในรูปที่ 7) โดยเชื่อว่ววิธีนี้จะลดโอกาสการตัด graft โดยหัวคมที่เข้าไม่ถูกทิศแนวรากผมได้อุปกรณ์ที่ใช้ทำ manual dull punch technique เช่น SAFE System (HSC Development, Greenwood Village, CO) และมีแบบ motorized เช่น Powered SAFE (HSC Development, Greenwood Village, CO) ซึ่งในปี พ.ศ. 2549 นายแพทย์ Harris ได้รายงาน transection rate เท่ากับร้อยละ 6.14 อย่างไรก็ตามมีหลายการศึกษาเกี่ยวกับ transection rate ที่เปลี่ยนแปลงตามประสบการณ์ของแพทย์ เพราะหัตถการเหล่านี้จำเป็นต้องอาศัยประสบการณ์ค่อนข้างมาก



รูปที่ 7. แสดง dull punch follicular unit extraction ⁽³⁹⁾

ตารางที่ 1. แสดงการเปรียบเทียบของวิธี harvest donor แบบ strip technique และแบบ follicular unit extraction

	Strip technique	Follicular unit extraction
แผลเป็นที่ donor site	Linear scar	ไม่เห็น
การ transection ของ hair follicle	Minimal	Variable
เวลาในการ harvest	10 - 20 นาที (ในการผ่าตัด harvest บริเวณ donor)	5 - 10 นาทีต่อ 100 - 150 graft
การตัดแบ่ง graft	ต้องทำ	ไม่ต้องทำ
คุณภาพการปลูกผม	ดีมาก	ดีมาก

3. Robotic follicular unit extraction⁽⁴⁰⁾

หุ่นยนต์ช่วยผ่าตัดปลูกถ่ายเส้นผม (ARTAS System; Restoration Robotics, San Jose, CA) ซึ่ง US FDA ได้อนุมัติให้ใช้ตั้งแต่ปีพ.ศ. 2554 ในผู้ป่วยชายที่เป็น androgenetic alopecia นำมาใช้ช่วยในการ harvest donor แบบ follicular unit extraction โดยมีข้อดีคือ

1. Image-guided robotic alignment กล้องสแกนของศัลยกรากผมช่วยเพิ่มความเร็วและความแม่นยำ และยังเข้าทำหัตถการในมุมมองศัลยกรรมที่ยากได้ เนื่องจากใช้แขนกลช่วย

2. High-resolution digital imaging ความละเอียดแม่นยำระดับไมโครเมตร เนื่องจากประมวลผลจากคอมพิวเตอร์

3. Minimally invasive dissection ทำให้ได้ grafts ที่ดีและแผลที่ donor น้อย

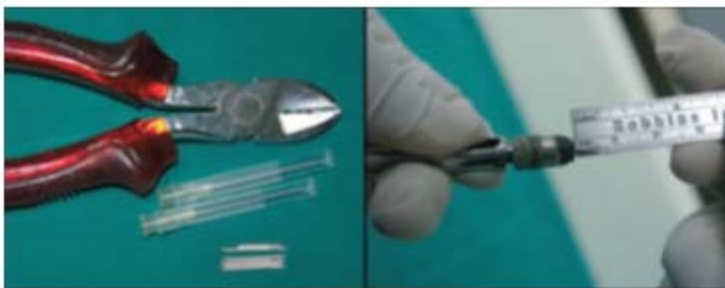
4. Intuitive operation การควบคุมบังคับง่าย ใช้เวลาในการเรียนรู้ไม่นาน

นอกจากนี้ยังสามารถทำซ้ำได้อย่างแม่นยำ เพียงตรงไม่ต้องอาศัยผู้ช่วย สามารถความเร็วทำได้ถึง ชั่วโมงละ 500 - 600 กอผม พบ graft transaction ร้อยละ 8⁽⁴¹⁾ ในปีพ.ศ. 2557 มีรายงานการใช้ robot เพื่อสร้าง slit ที่ recipient พบว่าสามารถสร้างได้ถึง 2000 slit

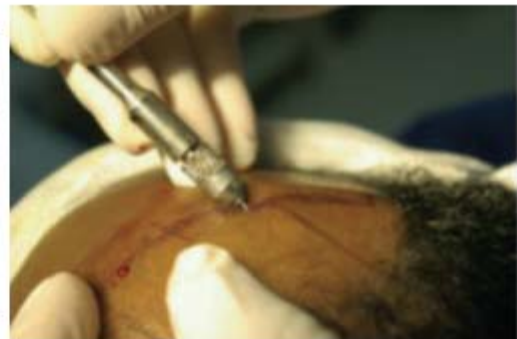ใน 1 ชั่วโมง และสามารถตั้งค่านุมองศา, ทิศทาง, ความลึก, ความหนาแน่น, และจำนวน incisions ทั้งหมด แต่รายละเอียดยังอยู่ระหว่างการพัฒนา program นับเป็นการพัฒนาอีกขั้นเพื่อเป็น completely robotic hair transplantation⁽⁴²⁾

Recipient Site⁽²⁰⁾

การสร้าง slit สำหรับวาง graft สามารถทำได้โดยใช้ปลายเข็มเบอร์ 18 - 22 หรือใช้ miniblade สร้างช่องบริเวณ subdermal space ข้อดีของการใช้เข็มคือทำได้ง่าย ราคาถูก อยู่ในบรรจุภัณฑ์ปราศจากเชื้อ มีสิ่วขนาดเล็กเข็มชัดเจน เวลาสร้างช่องจะขยายเล็กน้อยเวลาใส่ graft จะลด trauma และยัง transect รากผมใกล้เคียงน้อยกว่าการใช้ใบมีด ในปี พ.ศ. 2557 Panchaprateep R. และคณะ⁽⁴³⁾ ได้รายงานการใช้ด้ามจับมาตัดเข็มใส่เพื่อเป็นการกำหนดระยะไม่ให้ลึกไปไม่ให้ไปทำลาย blood supply ด้านล่าง (ใช้ความยาวปลายเข็มมากกว่าความยาวของ follicle 1 mm ดังแสดงในรูปที่ 8) ซึ่งร่วมกับการทำ tumescent ช่วยลดโอกาสที่จะวาง graft ลึกลงไปโดยแนวการสร้าง slit นี้แนะนำให้ใช้เป็น lateral slit คือตั้งฉากกับแนวที่ graft ออกมาเพื่อเป็นการรักษาระดับมุมที่วาง graft ไว้ด้วย



A



B

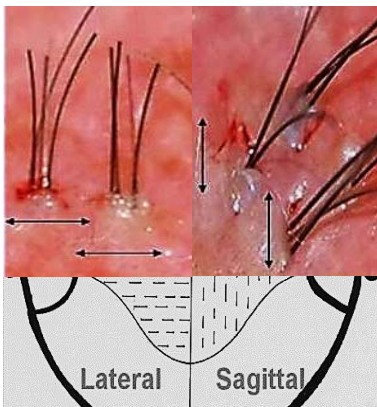
รูปที่ 8. A. แสดง Pre-cut hypodermic needles ซึ่งความลึกปลายเข็มที่ต้องการสามารถปรับให้เหมาะสมกับ graft length ได้ง่าย B. แสดงวิธีการสร้าง slit ที่ recipient site⁽⁴³⁾

วิธีในการวาง graft (implantation) ที่ได้รับความนิยมมี 3 วิธี ได้แก่ pre-made incision คือ การที่สร้าง slit ไว้ก่อนแล้วนำ graft มาวางเพื่อความรวดเร็วและ graft จะได้ไม่บ่งกัน, buddy technique คือ วิธีที่แพทย์สร้าง slit ผู้ช่วยนำ graft มาวางและแพทย์จะตำแหน่ง graft อีกครั้งหนึ่ง และ stick and place technique คือ การที่แพทย์สร้าง slit ด้วยมือข้างหนึ่ง และใส่ graft ด้วยมืออีกข้างต่อทันทีข้อดีคือ ไม่ใส่ 2 graft ใน slit เดียวกัน, ไม่มีช่องเปล่าที่ไม่วาง graft, ผมนยาวไม่บ่งกันและใส่ graft ง่ายเพราะยังมี dilatation effect จากการสร้าง slit (รูปที่ 9) แต่การวาง graft อาจใช้เวลานานกว่า มีข้อแนะนำให้สร้าง slit โดย pre-made incision ร้อยละ 70 และใช้วิธี stick and place ในอีกร้อยละ 30 ที่มีความสำคัญต่อความสวยงามการวาง graft นอกจากจะใช้ jeweler forceps วาง graft (รูปที่ 10) แล้วนั้น ปัจจุบันมี implanter ซึ่งมักนิยมใช้ในประเทศเกาหลี, ประเทศญี่ปุ่น โดยให้ผู้ช่วยนำ

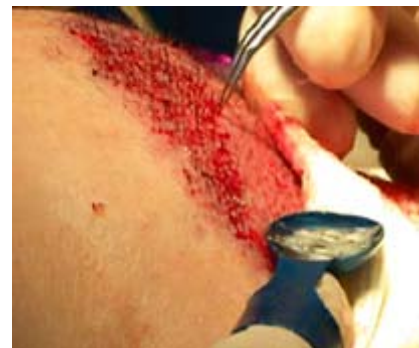graft ใส่ implanter และแพทย์นำ implanter มาวางใส่ใน slit ที่สร้างไว้ (รูปที่ 11)

ความหนาแน่นของ graft (density) ที่บริเวณ recipient ที่เหมาะสมแนะนำให้วาง graft 25 - 40 FU/cm² เพราะถ้าน้อยเกินไปจะเห็นผมบางไม่เหมือนธรรมชาติปกติ และถ้ามากเกินไปจะมีผลต่อการรอดของ graft⁽³⁵⁾

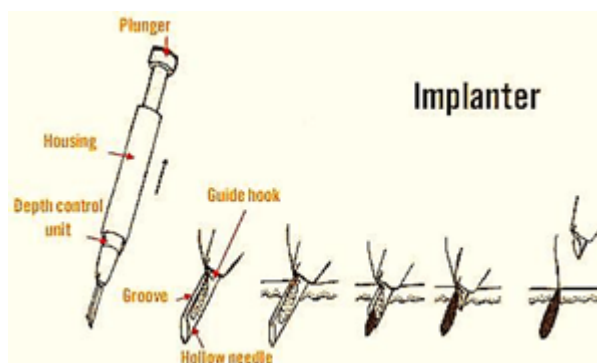
ปัจจัยการรอดของ graft เช่น hydration, อุณหภูมิเย็น, การบาดเจ็บของ graft, การติดเชื้อและ time out of body ในปีพ.ศ. 2556 Sethi P. และ Bansal A. ⁽⁴⁴⁾ จึงได้เสนอวิธี Direct hair transplant คือ การทำ FUT แต่สลับขั้นตอนโดยสร้างช่องที่ recipient ก่อน แล้วจึง FUE เมื่อได้ graft มาแล้วทำการ implant พร้อมการ harvest ต่อ พบว่าลดเวลาที่รากผมอยู่ภายนอกร่างกายจาก 1 - 2 ชั่วโมง เหลือ 2 - 20 นาที ผลการติดตามที่ 18 เดือนพบว่าได้ผลดีถึงร้อยละ 93



รูปที่ 9. แสดงแนวการสร้าง slit⁽³⁾



รูปที่ 10. แสดงการวาง graft แบบปกติ⁽³⁾



รูปที่ 11. แสดงการวาง graft แบบใช้ implanter⁽³⁾

Post operative consideration⁽⁵⁾

หลังการผ่าตัดปลูกผมผู้ป่วยสามารถใช้ชีวิตประจำวันทั่วไปได้ปกติ ส่วนเรื่องการดูแลเส้นผม สามารถสระผม ทำความสะอาดเส้นผมและหนังศีรษะบริเวณ donor ได้หลังผ่าตัดวันที่ 1 และสระผมบริเวณ recipient ได้หลังผ่าตัด วันที่ 2 (ในช่วงแรกของการทำความสะอาด และการสระผมควรมาทำที่สถานพยาบาล) และจะมียาปฏิชีวนะให้ทานวัน ละ 2 ครั้ง เวลนอนควรนอนหงายอย่างน้อยเป็นเวลา 3 วัน โดยให้ศีรษะทำมุม 45 องศาจะช่วยลดอาการบวมบริเวณคิ้วและหน้าผาก ควรงดการออกกำลังกาย เป็นระยะเวลา 5 – 7 วัน สามารถออกกำลังกายหนักได้หลัง 2 สัปดาห์ ผลบริเวณหลังศีรษะจะหายและตกสะเก็ดภายในระยะเวลา 10 – 14 วันสำหรับการตัดผม, ย้อมสีผมสามารถทำได้หลังผ่าตัดประมาณ 3 สัปดาห์ และในกลุ่ม MAGA แนะนำให้รับประทานยา finasteride ต่อเนื่องเหมือนก่อนการผ่าตัดเพราะเนื่องจากภาวะนี้เป็น progressive ซึ่งจะมี future hair loss ได้

Complications⁽⁴⁵⁾

ภาวะไม่พึงประสงค์ทั่วไปที่อาจเกิดขึ้น ได้แก่ เลือดออกจากแผล, แผลติดเชื้อ, บวมหน้าบวม, ภาวะไม่พึงประสงค์ ที่เกิดได้ในบริเวณ donor เช่น แผลเป็นกว้างกว่าปกติ, แผลนูน, แผลแยก, เนื้อตาย ซึ่งสามารถลดความเสี่ยงของภาวะเหล่านี้ได้โดยประเมินความกว้าง donor ให้เหมาะสมกับความยืดหยุ่นของหนังศีรษะ และเย็บแผลให้แรงตึงน้อย, ภาวะปวดหรือชาจากการที่เวลา harvest donor ลึกลงโดนเส้นประสาท (greater occipital nerve) ภาวะไม่พึงประสงค์บริเวณ recipient เช่น graft รอดน้อย (น้อยกว่าร้อยละ 90), แนวผมไม่เป็นธรรมชาติ (ทั้ง hair line, ความตื้นลึก, ทิศทางผม) การอักเสบติดเชื้อ, post transplant effluvium (shock loss) เกิดได้ทั้งในทั้งบริเวณ donor และ recipient ซึ่งเกิดได้ใน 2 - 6 สัปดาห์หลังผ่าตัดและใช้เวลา 3 - 4 เดือนจึงจะกลับมาเป็นปกติ

Special considerations

Artificial hair fibers⁽⁴⁶⁾

สำหรับการนำวัสดุสังเคราะห์หรือเส้นผมเทียมเพื่อมาใช้ในการผ่าตัดปลูกผม นั้น ทางองค์การอาหารและยาของประเทศอเมริกา (Food and Drug Administration, FDA) ยังไม่อนุมัติให้ใช้ในขณะนี้

Nonscalp donor area⁽⁴⁷⁾

ในผู้ป่วยที่มีผมบางรุนแรง เคยผ่าตัดปลูกผมมาก่อน หรือมีแผลเป็นบริเวณ safe donor area (SDA) อาจจำเป็นต้องนำผมหรือขนจากบริเวณอื่นของร่างกายมาใช้ เช่น เครา หนวด รวมถึงขนบริเวณลำตัวและแขนขา แต่ผมบริเวณอื่นจะมี hair cycle ที่สั้นกว่า ลักษณะไม่เหมือนผมที่ศีรษะจึงจะเลือกใช้ในกรณีที่ SDA ไม่พอเป็น donor เท่านั้นและควรใช้ขนจากเครา เนื่องจากใกล้เคียงผมที่ศีรษะมากที่สุด โดยแนะนำให้ใช้รอยละ 5 minoxidil วันละ 2 ครั้งในบริเวณที่จะใช้เป็น donor เป็นเวลา 1.5 - 6 เดือนก่อนการผ่าตัด

Partial follicular unit extraction

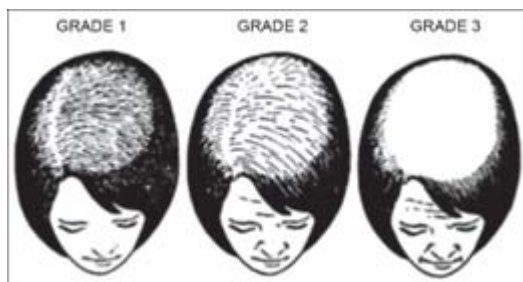
ในปีพ.ศ. 2553 Gho CG. และคณะ⁽⁴⁸⁾ ได้รายงานการศึกษา Partial FUE (ทำโดยใช้หัวเจาะขนาด 6 mm harvestแบบ partial longitudinal) พบว่าทั้งที่ donor และ recipient มี hair follicle ที่มีเส้นผมลักษณะเหมือนเดิม ทั้ง 2 ตำแหน่ง, โดย diameter ไม่แตกต่างจากก่อน harvest ในทั้ง 2 ตำแหน่ง และที่ 1 ปี อัตราการประสบความสำเร็จ ร้อยละ 95.9 โดยเชื่อว่าเกิดจาก follicular stem cells ของ hair follicle ที่อยู่บริเวณ 2/3 ด้านบนของ hair follicle⁽⁴⁹⁾ ซึ่งเซลล์เหล่านี้จะยับยั้งการพบ Bcl-2, CK 19 แต่จะตรวจไม่พบ Ki - 67, Bax ประโยชน์ของการศึกษานี้คือ เป็นการเพิ่มจำนวน hair follicle ได้⁽⁵⁰⁾

Female pattern hair loss (FPHL)⁽⁵¹⁾

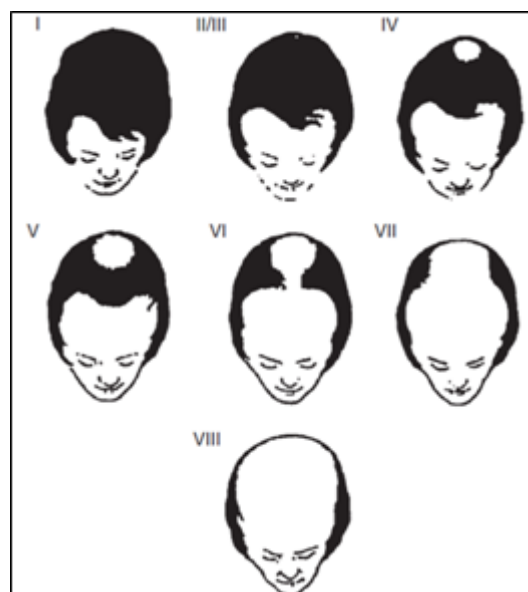
เป็นภาวะผมบางในผู้หญิงสาเหตุโรคผมร่วงในผู้ป่วยหญิงนั้นเป็น multifactorial, genetic trait ซึ่งอาจเกี่ยวข้องกับทั้ง androgen dependent และ androgen-independent mechanism การชักประวัติผู้ป่วย, ประวัติครอบครัว, โรคประจำตัวมีความสำคัญ เช่น โรคเกี่ยวกับ

ต่อมธัยรอยด์, ต่อมใต้สมอง, ขาดธาตุเหล็ก, polycystic ovarian syndrome, ประวัติการใช้ยาคุมกำเนิด, รอบประจำเดือน, การตั้งครรภ์, การคลอด, น้ำนมไหลผิดปกติ, ผมหด, ผิวมาก, infertility ซึ่งควรรักษาให้โรคสงบก่อน จึงวางแผนการรักษาเรื่องผมต่อไป มีการศึกษาพบว่า FPHL มี first degree relative เป็น MAGA ร้อยละ 54, FPHL ร้อยละ 21 โดยพบกรดอะมิโนที่อยู่บน androgenic receptor gene บน X-chromosome ถ้า CAG และ GGC repeat น้อยกว่า 15 ครั้งสัมพันธ์กับ FPHL ร้อยละ 97.3⁽⁵²⁾ ตำแหน่งและการกระจายของโรคพบ ได้ 3 รูปแบบคือ

1. Ludwig pattern ผมบางบริเวณ crown โดยที่แนวผมด้านหน้ายังคงเป็นปกติดังแสดงในรูปที่ 12
2. Norwood-Hamilton pattern ลักษณะเหมือนผมบางในผู้ชาย ดังแสดงในรูปที่ 13



รูปที่ 12. แสดง Ludwig pattern ของ FPHL⁽⁴⁾



รูปที่ 13. แสดง Norwood-Hamilton grading ใน female androgenetic alopecia⁽⁴⁾

3. Olsen pattern (Christmas tree pattern) ผมร่วงที่ส่วนหน้ามากเป็นพิเศษ

ภาวะผมร่วงบางในผู้หญิงมักไม่มีบริเวณใดที่ผมร่วงทั้งหมด ยาที่ FDA อนุมัติให้ใช้ในการรักษา คือ minoxidil ส่วนยากลุ่ม anti-androgen เช่น cyproterone acetate, estrogen และ progesterone ยังอยู่ระหว่างการศึกษาในแง่ของการผ่าตัดปลูกผมจึงเน้นบริเวณที่ผู้ป่วยกังวล และมีข้อควรระวังคือผมร่วงบางในผู้หญิงเกิดได้ทั่วศีรษะ ทำให้ donor มีจำกัด ความหนาแน่นน้อย และเวลาว่าง graft ควรระวังการตัดถูกรากผมเดิมที่อยู่ในบริเวณนั้นเพิ่มเติมขึ้นด้วย⁽⁵³⁾

Facial and body hair transplantation⁽⁵⁴⁾

ได้มีการประยุกต์การผ่าตัดปลูกผมมาใช้กับขนตา คิ้ว จอน หนวดเครา และขนตามร่างกาย จากสาเหตุทั้ง อุบัติเหตุ แผลเป็น แผลผ่าตัด รวมถึงเพื่อความสวยงาม ในผู้ป่วยอายุน้อยควรให้คำแนะนำเรื่องการนำ donor มาใช้นี้จะลดปริมาณ donor หากต้องปลูกผมรักษาโรคผมร่วงผมบางในอนาคตได้ การปลูกหนวดจอน เครา ไม่มี ideal pattern แต่สำหรับการปลูกคิ้วเพื่อความดูเป็นธรรมชาติควรศึกษาลักษณะโดยทั่วไปของคิ้วดังนี้⁽⁵⁵⁾ ความยาวคิ้ว 5.5 cm ในผู้ชายและ 5.0 cm ในผู้หญิง ความกว้างคิ้ว 1.5 cm ในผู้ชาย และ 1.3 cm ในผู้หญิง หัวคิ้ว (5 - 7 mm) อยู่ในแนวข้างปีกจมูกใต้ต่อ orbital rim ด้านในของ medial canthus หัวคิ้ว 2 ข้างห่างกัน 2.3 cm, body (2.5 cm), หางคิ้ว (2 cm) อยู่ในแนว lateral nasal ala ไป lateral canthus ซึ่งจุดสูงสุดของคิ้วอยู่ช่วงต่อของ body กับ tail เหนือ orbital rim 1 cm ระหว่าง lateral limbus กับ lateral canthus อยู่ในแนว lateral nasal ala ไป mid pupil การปลูกคิ้วในแต่ละข้างใช้ graft ประมาณ 250 - 300 graft โดยใช้เป็น single hair follicular unit แต่สำหรับคนที่ขนคิ้วหนาอาจใช้เป็น 2 hair follicular unit ในแนวกลาง องศาของคิ้วที่ปลูกให้เป็นไปในแนวราบ เนื่องจากการปลูกคิ้วเพื่อให้ใกล้เคียงธรรมชาติ

ต้องทำเป็น dense packing ปีพ.ศ. 2557 Gho C. และคณะ⁽⁵⁶⁾ ได้ศึกษาการปลูกคิ้วแบบ partial longitudinal follicular unit transplant พบว่าสามารถปลูกได้หนาแน่นถึง 50 hair/cm² และตรวจติดตามหลังรับการรักษา 1 ปี พบว่าผมงอกได้ทั้งขนาดและจำนวนปกติทั้งบริเวณ donor และ recipient อีกด้วย อย่างไรก็ตามผลจากการปลูกคิ้วและขนตามักไม่สมบูรณ์แบบแต่ช่วยให้ดีขึ้นจากเดิม จึงแนะนำให้ทำในกรณี reconstruction มากกว่าเพื่อความสวยงามตัวอย่างแนวคิดในการปลูกคิ้วดังแสดงในรูปที่ 14

Hair transplant in scarring alopecia⁽⁵⁷⁾

การเสียผิวหนังบริเวณที่มีผมไปทั้งจากการผ่าตัด, อุบัติเหตุ, การเผาไหม้, เนื้องอก, การติดเชื้อ ทำให้รูปแบบเปลี่ยนไปการผ่าตัดปลูกผมสามารถช่วยแก้ปัญหาได้ แต่เนื้อเยื่อบริเวณดังกล่าวมีลักษณะต่างจากเนื้อเยื่อปกติ เช่น เส้นเลือดมาเลี้ยงลดลง เนื้อเยื่อแข็ง ผิวหนังบาง การปลูกผมต้องทำหลัง scar mature และไม่ควรถูกผมหนาแน่นกว่า 30 FU/cm² โดยทั่วไปจะใช้ 20 - 30 FU/cm² มิเช่นนั้นจะทำให้ graft รอดและโตได้ไม่ดี บางครั้งอาจจำเป็นต้องปลูกผมในบริเวณนี้หลายครั้งเพื่อเพิ่มความหนาแน่นของผม Jung S. และคณะ⁽⁵⁸⁾ ได้รายงานการศึกษาปีพ.ศ. 2556 ที่ 6 เดือน พบว่า survival rate มากกว่าร้อยละ 60 และประเมินความพอใจได้ผลดีเยี่ยม ร้อยละ 44.4 ได้ผลดีร้อยละ 38.9

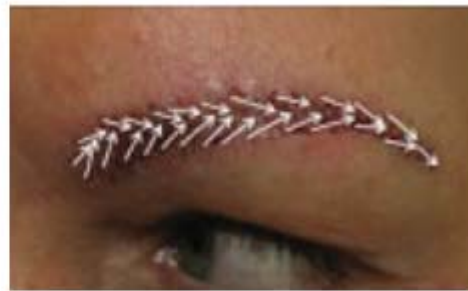Future of hair transplantation

Growth factor

ในการรักษาปัจจุบันได้มีการนำกลไกด้าน cytokine, growth factor เข้ามาเพื่อช่วยการรักษาเช่น insulin-like growth factor-1 (IGF-1) ซึ่ง Panchaprateep R. และ Asawanonda P.⁽⁵⁹⁾ ได้รายงานปีพ.ศ. 2557 ว่า dermal papilla cell ในบริเวณ balding follicle ที่นำมาเพาะเลี้ยง มีการหลั่ง IGF-1 น้อยกว่า cell จากบริเวณปกติถึง 6 เท่า ซึ่ง IGF-1 มีผลต่อ hair cycle ในการคงระยะ anagen และยับยั้ง apoptosis กลไกนี้อาจนำมาประยุกต์ใช้ในการรักษาภาวะผมร่วงต่อได้ เช่น ยาที่กระตุ้นการหลั่ง IGF-1 แต่ตัวยาจาก IGF-1 เองยังอยู่ระหว่างการศึกษา และยังมีมีการนำ activated platelet rich plasma (PRP) มาศึกษาพบว่าสามารถกระตุ้น antiapoptotic regulator เช่น Bcl-2 protein, Akt signaling เป็นต้น เพื่อยืดอายุของ dermal papilla cell และยังเพิ่ม FGF-7/ b-catenin signaling pathway กระตุ้น stem cells เพิ่มเวลา anagen phase ในปีพ.ศ. 2557 Cervelli V. และคณะ⁽⁶⁰⁾ ได้ศึกษาโดยฉีด autologous activated platelet rich plasma เข้าที่หนังศีรษะบริเวณ frontal ของผู้ที่ เป็น AGA พบว่าที่ 3 เดือนมีปริมาณผมเพิ่มขึ้น 18 ความหนาแน่นของเส้นผมเพิ่มขึ้น 27.7/cm² และความหนาแน่นของ terminal hair เพิ่มขึ้น 27.0/cm² และการศึกษาของ Kang JS. และคณะ⁽⁶¹⁾ ในปีเดียวกันนี้ได้



A



B

รูปที่ 14. A, B แสดงตัวอย่างแนวคิดในการปลูกคิ้ว⁽⁵⁶⁾

ศึกษาโดยใช้ CD34+ cell-containing PRP มาฉีด ประเมินผลที่ 3 เดือนและ 6 เดือนหลังการรักษา พบว่าได้ผลดี โดยที่ 6 เดือน จำนวนเส้นผมเพิ่มขึ้นร้อยละ 29.2 และหนาขึ้นร้อยละ 46.4 ได้มีหลายการศึกษาใช้เกี่ยวกับการปลูกผมเช่นใช้เป็นตัวเก็บ graft (storage solution) ใช้ฉีดเข้าหนังศีรษะแต่ยังอยู่ระหว่างการศึกษายังไม่ได้ถือเป็นมาตรฐานในขณะนี้

Hair Cloning and Follicular cell Implantation

จากทฤษฎีที่ว่า dermal sheath cup (DSC) cells มีบทบาทต่อการงอกและวงจรของผมที่ปกติ และยังควบคุม dermal papilla (DP) cells และพบว่าในผู้ป่วยผมร่วงนี้มีการลดลงของ DSC cells, DP cells ปีพ.ศ. 2546 McElwee KJ. และคณะ⁽⁶²⁾ ได้เสนอการศึกษาในหนูทดลอง พบว่าเมื่อนำ DSC cells มาเพาะเลี้ยงและนำไปฉีดที่หูและฝ่าเท้าของหนูพบว่าทำให้มีผมงอกบริเวณที่ฉีด ในขณะที่ nonbulbar dermal sheath cells ไม่ทำให้มีผมงอก ต่อมาในปีพ.ศ. 2553 ได้รายงานการศึกษาทางคลินิกขั้นที่ 1 ในผู้ป่วยพบว่าอาการข้างเคียงเป็นเฉพาะที่ เช่น แสบร้อนบริเวณที่ฉีด ไม่มีอาการข้างเคียงรุนแรง ไม่มีอาการอื่นต่อระบบต่าง ๆ ตรวจขึ้นเนื้อที่ 6 และ 12 เดือน ไม่พบความผิดปกติ ปีพ.ศ. 2557 จึงได้เริ่มทำการศึกษากlinik ในขั้นที่ 2 ในผู้ป่วย 160 คน โดยแบ่งเป็นกลุ่มตัวอย่างและกลุ่มควบคุมขณะนี้อยู่ระหว่างการศึกษา

Stem cells

ในปีพ.ศ. 2559 Lee J. และคณะ⁽⁶³⁾ ได้ทำการศึกษาในหนูทดลอง เพื่อพิสูจน์ถึงสมมติฐานว่าการลดลงระดับของ histone H3 K4/K9/K27me 3 ใน Hair follicle stem cells (HFSCs) ในช่วงของ G0 quiescence มีความจำเป็นสำหรับ hair homeostasis

Won CH. และคณะ⁽⁶⁴⁾ ได้รายงานการศึกษาในหนูจำนวน 48 ตัว อายุ 7 สัปดาห์ โดยโกนขนแล้วนำมาฉีด Adipose-tissue Derive Stem Cells (ADSCs) 1 ml (1,000 cells) ทุก 3 วัน 3 ครั้ง พบว่าในกลุ่มทดลองมี

อัตราการงอกของขนเร็วกว่า จำนวน hair follicle เพิ่มมากกว่า และเพิ่มความหนาของเส้นขน

การฉีด stem cells เข้าไปที่ผิวหนังเพื่อไปกระตุ้นให้เกิด hair cycle ที่ปกติเปลี่ยนจาก vellus hair กลับเป็น terminal hair เพราะ stem cells เหล่านี้มีผลด้าน angiogenesis, arteriogenesis, cell preservation, anti-apoptosis และ anti-inflammation อีกทั้งเมื่อนำ ADSCs มาตรวจ พบว่ามีการหลั่งสารต่าง ๆ เช่น IGF binding protein precursors, PDGF, KGF, HGF, VEGF และ fibronectin ซึ่งมีผลไปกระตุ้นการงอกของผมอีกด้วย แต่ในมนุษย์ยังอยู่ระหว่างการศึกษา⁽⁶⁵⁾

สรุป

การผ่าตัดปลูกถ่ายเส้นผมเป็นส่วนเพิ่มเติมจากศัลยกรรมตกแต่งดั้งเดิม โดยมีพัฒนาการอย่างต่อเนื่องและซับซ้อน เทคโนโลยีการปลูกถ่ายเส้นผมในยุคใหม่ทำให้เกิดผลลัพธ์ที่ดี เป็นธรรมชาติ ยั่งยืน และมีความปลอดภัยสูง การพัฒนาที่เกิดขึ้นเกิดจากความเข้าใจต่อลักษณะทางชีวภาพและสรีรวิทยาของเส้นผมที่ดีขึ้น ประกอบกับวิธีการผ่าตัดที่ทันสมัย กุญแจสำคัญที่นำไปสู่ความสำเร็จของการปลูกถ่ายเส้นผม ได้แก่ การเลือก graft ที่เหมาะสม ตำแหน่งที่ปลูกถ่าย ความหนาแน่นที่เลือกใช้ และการเลือก donor พัฒนาการขั้นต่อไปในอนาคตมีพื้นฐานอยู่บนการผ่าตัดที่ไร้รอยแผลและการรักษาในระดับเซลล์

เอกสารอ้างอิง

1. Gan DC, Sinclair RD. Prevalence of male and female pattern hair loss in Maryborough. J Invest Dermatol Symp Proc 2005;10:184-9.
2. Pathomvanich D, Pongratananukul S, Thienthaworn P, Manoshai S. A random study of Asian male and rogenetic alopecia in Bangkok, Thailand. Dermatol Surg 2002;28:804-7.
3. Pathomvanich D, Imagawa K. Hair restoration

- surgery in Asians. New York: Springer, 2010
4. Unger WP. Hair transplantation. 5th ed. New York: Informa Healthcare, 2011.
 5. Vogel JE, Jimenez F, Cole J, Keene SA, Harris JA, Barrera A, et al. Hair restoration surgery: the state of the art. *Aesthet Surg J* 2013;33: 128-51.
 6. Qi J, Garza LA. An overview of alopecias. *Cold Spring Harb Perspect Med* 2014;4: a013615.
 7. Varothai S, Bergfeld WF. Androgenetic alopecia: an evidence-based treatment update. *Am J Clin Dermatol* 2014;15:217-30.
 8. Avram MR, Rogers NE. Hair transplantation. New York: Cambridge University Press, 2009
 9. Nusbaum AG, Rose PT, Nusbaum BP. Nonsurgical therapy for hair loss. *Facial Plast Surg Clin North Am* 2013;21:335-42.
 10. Phansalkar K, Patil N, Ramani A. A brief overview of the role of drugs and novel methodologies on the stability and growth of hair follicles: an approach towards hair regeneration. *J Clin Diagn Res* 2014;8:331.
 11. Olsen EA, Dunlap FE, Funicella T, Koperski JA, Swinehart JM, Tschien EH, et al. A randomized clinical trial of 5% topical minoxidil versus 2% topical minoxidil and placebo in the treatment of androgenetic alopecia in men. *J Am Acad Dermatol* 2002; 47:377- 85.
 12. Olsen EA, Whiting D, Bergfeld W, Miller J, Hordinsky M, Wanser R, et al. A multicenter, randomized, placebo-controlled, double-blind clinical trial of a novel formulation of 5% minoxidil topical foam versus placebo in the treatment of and rogenetic alopecia in men. *J Am Acad Dermatol* 2007;57: 767-74.
 13. Gubelin HW, Barboza MJ, Tsai TF, Katsuoka K, Kawashima M, Tsuboi R, et al. A randomized, active- and placebo-controlled study of the efficacy and safety of different doses of dutasteride versus placebo and finasteride in the treatment of male subjects with androgenetic alopecia. *J Am Acad Dermatol* 2014;70:489-98.
 14. Mella JM, Perret MC, Manzotti M, Catalano HN, Guyatt G. Efficacy and safety of finasteride therapy for androgenetic alopecia: a systematic review. *Arch Dermatol* 2010;146: 1141-50.
 15. Leavitt M, Perez-Meza D, Rao NA, Barusco M, Kaufman KD, Ziering C. Effects of finasteride (1 mg) on hair transplant. *Dermatol Surg* 2005;31:1268-76.
 16. Avci P, Gupta GK, Clark J, Wikonkal N, Hamblin MR. Low-level laser (light) therapy (LLLT) for treatment of hair loss. *Lasers Surg Med* 2014;46:144-51.
 17. Jimenez JJ, Wikramanayake TC, Bergfeld W, Hordinsky M, Hickman JG, Hamblin MR, et al. Efficacy and safety of a low-level laser device in the treatment of male and female pattern hair loss: a multicenter, randomized, sham device-controlled, double-blind study. *Am J Clin Dermatol* 2014;15:115-27.
 18. Williams KL Jr. Current practices and controversies in cosmetic hair restoration. *Dermatol Surg* 2013;39:797-801.
 19. Bhatti HA, Basra MK, Patel GK. Hair restoration approaches for early onset male and

- rogenetic alopecia. *J Cosmet Dermatol* 2013; 12:223-31.
20. Bunagan MJ, Banka N, Shapiro J. Hair transplantation update: procedural techniques, innovations, and applications. *Dermatol Clin* 2013;31:141-53.
21. Caroli S, Pathomvanich D, Amonpattana K, Kumar A. Current status of hair restoration surgery. *Int Surg* 2011;96:345-51.
22. Dinh HV, Sinclair RD, Martinick J. Donor site dominance in action: transplanted hairs retain their original pigmentation long term. *Dermatol Surg* 2008;34:1108-11.
23. Hwang S, Kim JC, Ryu HS, Cha YC, Lee SJ, Na GY, Kim DW. Does the recipient site influence the hair growth characteristics in hair transplantation? *Dermatol Surg* 2002;28:795-8.
24. Hwang ST, Kim HY, Lee SJ, Lee WJ, Kim DW, Kim JC. Recipient-site influence in hair transplantation: a confirmative study. *Dermatol Surg* 2009;35:1011-4.
25. Konior RJ, Simmons C. Patient selection, candidacy, and treatment planning for hair restoration surgery. *Facial Plast Surg Clin North Am* 2013;21:343-50.
26. Shapiro R, Shapiro P. Hairline design and frontal hairline restoration. *Facial Plast Surg Clin North Am* 2013;21:351-62.
27. Avram MR. Hair transplantation. *Cutis* 2012;90:317-20.
28. Park JH, Na YC, Moh JS, Lee SY, You SH. Predicting the Permanent Safe Donor Area for Hair Transplantation in Koreans with Male Pattern Baldness according to the Position of the Parietal Whorl. *Arch Plast Surg* 2014;41:277-84.
29. Jimenez F, Ruifernandez JM. Distribution of human hair in follicular units. A mathematical model for estimating the donor size in follicular unit transplantation. *Dermatol Surg* 1999;25:294-8.
30. Unger WP, Unger RH, Wesley CK. Estimating the number of lifetime follicular units: a survey and comments of experienced hair transplant surgeons. *Dermatol Surg* 2013;39:755-60.
31. Buchwach KA. Graft harvesting and management of the donor site. *Facial Plast Surg Clin North Am* 2013;21:363-74.
32. Lam SM. Hair transplant and local anesthetics. *Clin Plast Surg* 2013;40:615-25.
33. Pathomvanich D. Donor harvesting: a new approach to minimize transection of hair follicles. *Dermatol Surg* 2000;26:345-8.
34. Nirmal B, Somiah S, Sacchidanand SA. A study of donor area in follicular unit hair transplantation. *J Cutan Aesthet Surg* 2013;6:210-3.
35. Cooley JE. Optimal graft growth. *Facial Plast Surg Clin North Am* 2013;21:449-55.
36. Bicknell LM, Kash N, Kavouspour C, Rashid RM. Follicular unit extraction hair transplant harvest: a review of current recommendations and future considerations. *Dermatol Online J* 2014;20:doj_21754
37. Cole JP. An analysis of follicular punches, mechanics, and dynamics in follicular unit extraction. *Facial Plast Surg Clin North Am* 2013;21:437-47.
38. Onda M, Igawa HH, Inoue K, Tanino R. Novel

- technique of follicular unit extraction hair transplantation with a powered punching device. *Dermatol Surg* 2008;34:1683-8.
39. Harris JA. Follicular unit extraction. *Facial Plast Surg Clin North Am* 2013;21:375-84.
 40. Rashid RM. Follicular unit extraction with the Artas robotic hair transplant system: an evaluation of FUE yield. *Dermatol Online J* 2014;20:22341.
 41. Rose PT, Nusbaum B. Robotic hair restoration. *Dermatol Clin* 2014;32:97-107.
 42. Bernstein RM, Wolfeld MB, Zingaretti G. Robotic recipient site creation in hair transplantation. *Hair Transplant Forum Intl* 2014;24:1-5.
 43. Panchaprateep R, Pathomvanich D. Use of a special handle to control depth of recipient sites in hair transplantation. *Dermatol Surg* 2013;39:790-1.
 44. Sethi P, Bansal A. Direct hair transplantation: a modified follicular unit extraction technique. *J Cutan Aesthet Surg* 2013;6:100-5.
 45. Konior RJ. Complications in hair-restoration surgery. *Facial Plast Surg Clin North Am* 2013;21:505-20.
 46. Mysore V. Controversy: Synthetic Hairs and their Role in Hair Restoration? *Int J Trichology* 2010;2:42-4.
 47. Umar S. Use of body hair and beard hair in hair restoration. *Facial Plast Surg Clin North Am* 2013;21:469-77.
 48. Gho CG, Martino Neumann HA. Donor hair follicle preservation by partial follicular unit extraction. A method to optimize hair transplantation. *J Dermatolog Treat* 2010; 21:337-49.
 49. Kim JC, Choi YC. Regrowth of grafted human scalp hair after removal of the bulb. *Dermatol Surg* 1995;21:312-3.
 50. Marshall BT, Ingraham CA, Wu X, Washenik K. Future horizons in hair restoration. *Facial Plast Surg Clin North Am* 2013;21:521-8.
 51. Herskovitz I, Tosti A. Female pattern hair loss. *Int J Endocrinol Metab* 2013;11:e9860.
 52. Atanaskova MN, Bergfeld WF. Hair: what is new in diagnosis and management? Female pattern hair loss update: diagnosis and treatment. *Dermatol Clin* 2013;31:119-27.
 53. Unger RH. Female hair restoration. *Facial Plast Surg Clin North Am* 2013;21:407-17.
 54. Epstein J. Facial hair restoration: hair transplantation to eyebrows, beard, sideburns, and eyelashes. *Facial Plast Surg Clin North Am* 2013;21:457-67.
 55. Laorwong K, Pathomvanich D, Bunagan K. Eyebrow transplantation in Asians. *Dermatol Surg* 2009;35:496-503.
 56. Gho C, Neumann M. Restoration of the eyebrows by hair transplantation. *Facial Plast Surg* 2014;30:214-8.
 57. Barr L, Barrera A. Use of hair grafting in scar camouflage. *Facial Plast Surg Clin North Am* 2011;19:559-68.
 58. Jung S, Oh SJ, Hoon KS. Hair follicle transplantation on scar tissue. *J Craniofac Surg* 2013; 24:1239-41
 59. Panchaprateep R, Asawanonda P. Insulin-like growth factor-1: roles in androgenetic alopecia. *Exp Dermatol* 2014;23:216-8.
 60. Cervelli V, Garcovich S, Bielli A, Cervelli G, Curcio BC, Scioli MG, et al. The effect of

- autologous activated platelet rich plasma (AA-PRP) injection on pattern hair loss: clinical and histomorphometric evaluation. *Biomed Res Int* 2014;2014:760709.
61. Kang JS, Zheng Z, Choi MJ, Lee SH, Kim DY, Cho SB. The effect of CD34+ cell-containing autologous platelet-rich plasma injection on pattern hair loss: a preliminary study. *J Eur Acad Dermatol Venereol* 2014;28:72-9.
62. McElwee KJ, Kissling S, Wenzel E, Huth A, Hoffmann R. Cultured peribulbar dermal sheath cells can induce hair follicle development and contribute to the dermal sheath and dermal papilla. *J Invest Dermatol* 2003;121:1267-75.
63. Lee J, Kang S, Lilja KC, Colletier KJ, Scheitz CJ, Zhang YV, et al. Signalling couples hair follicle stem cell quiescence with reduced histone H3 K4/K9/K27me3 for proper tissue homeostasis. *Nat Commun* 2016;7:11278.
64. Won CH, Yoo HG, Kwon OS, Sung MY, Kang YJ, Chung JH, et al. Hair growth promoting effects of adipose tissue-derived stem cells. *J Dermatol Sci* 2010;57:134-7.
65. Mokos ZB, Mosler EL. Advances in a rapidly emerging field of hair follicle stem cell research. *Coll Antropol* 2014;38:373-8.