

3-1-2017

อาการปวดและความผิดปกติของข้อไหล่ที่พบบ่อยในเวชศาสตร์ฟื้นฟู

ศันธิญา ตันติศิริวัฒน์

Follow this and additional works at: <https://digital.car.chula.ac.th/clmjjournal>



Part of the [Medicine and Health Sciences Commons](#)

Recommended Citation

ตันติศิริวัฒน์, ศันธิญา (2017) "อาการปวดและความผิดปกติของข้อไหล่ที่พบบ่อยในเวชศาสตร์ฟื้นฟู," *Chulalongkorn Medical Journal*: Vol. 61: Iss. 2, Article 6.

Available at: <https://digital.car.chula.ac.th/clmjjournal/vol61/iss2/6>

This Review Article is brought to you for free and open access by the Chulalongkorn Journal Online (CUJO) at Chula Digital Collections. It has been accepted for inclusion in Chulalongkorn Medical Journal by an authorized editor of Chula Digital Collections. For more information, please contact ChulaDC@car.chula.ac.th.

อาการปวดและความผิดปกติของข้อไหล่ ที่พบบ่อยในเวชศาสตร์ฟื้นฟู

ณัฐฐิยา ตันติศิริวัฒน์*

Tantisiriwat N. Shoulder pain or disorders commonly found in clinical practice.

Chula Med J 2017 Mar – Apr; 61(2): 205 - 21

Shoulder pain and disorders are common musculoskeletal problems. These problems have impact on the quality of life because the shoulder joint is the joint involving the activities of daily living such as bathing, upper-body dressing, grooming and general works especially overhead activities that require moving the hand over the head. Patients with shoulder pain and disorders have chronic shoulder pain. Common shoulder pain and disorders are as follows: frozen shoulder, shoulder impingement syndrome, rotator cuff disorders and bicipital tendinitis. This review article focuses on treatments regarding rehabilitation medicine including medication, pain relieving interventions, exercise, physical modalities, manual therapy and orthosis.

Keywords : *Shoulder pain and disorders, rehabilitation medicine, physical modalities, physical therapy, orthosis.*

Correspondence to : Tantisiriwat N. Department of Rehabilitation Medicine, King Chulalongkorn Memorial Hospital, the Thai Red Cross Society, and Department of Rehabilitation Medicine, Faculty of Medicine, Chulalongkorn University, Bangkok 10330, Thailand.

Received for publication. July 7, 2016.

**นัฏฐิยา ตันตศิริวัฒน์. อาการปวดและความผิดปกติของข้อไหล่ที่พบบ่อยในเวชศาสตร์ฟื้นฟู.
จุฬาลงกรณ์เวชสาร 2560 มี.ค. – เม.ย.;61(2): 205 – 21**

อาการปวดและความผิดปกติของข้อไหล่เป็นปัญหาทางระบบกล้ามเนื้อและกระดูกที่พบในเวชปฏิบัติได้บ่อย และส่งผลกระทบต่อคุณภาพชีวิต เนื่องจากข้อไหล่เป็นข้อที่มีความจำเป็นต่อการประกอบกิจวัตรประจำวัน (activities of daily living) เช่น การอาบน้ำ การใส่เสื้อผ้า การแต่งตัวและการใช้งานทั่ว ๆ ไปโดยเฉพาะอย่างยิ่งเป็นกิจกรรมประเภทที่ต้องยกมือขึ้นเหนือศีรษะ (overhead activities) ผู้ที่มีปัญหาปวดข้อไหล่ส่วนหนึ่งจะมีอาการปวดไหล่เรื้อรัง ปัญหาปวดไหล่ที่มีพยาธิสภาพเกิดจากข้อไหล่และเนื้อเยื่อรอบข้อไหล่ที่พบบ่อย ดังนี้ ภาวะไหล่ติด ภาวะกระดูกทับเส้นเอ็น ภาวะการอักเสบและภาวะฉีกขาดของเอ็นกล้ามเนื้อ rotator cuff และภาวะการอักเสบของเอ็นกล้ามเนื้อ biceps เนื้อหามุ่งเน้นรายละเอียดการรักษาทางด้านเวชศาสตร์ฟื้นฟูอันประกอบด้วยการรักษาด้วยยาและหัตถการเพื่อลดอาการปวด การออกกำลังกาย การรักษาทางด้านกายภาพบำบัดอื่น ๆ เช่น manual therapy และกายอุปกรณ์

คำสำคัญ: อาการปวดและความผิดปกติของข้อไหล่, เวชศาสตร์ฟื้นฟู, เครื่องมือทางกายภาพ, กายภาพบำบัด, กายอุปกรณ์.

อาการปวดและความผิดปกติของข้อไหล่ เป็นปัญหาทางระบบกล้ามเนื้อและกระดูกที่พบในเวชปฏิบัติได้บ่อย โดยเฉพาะอย่างยิ่งหากรวมถึงพยาธิสภาพที่เกิดจากนอกข้อไหล่ เช่น ภาวะหมอนรองกระดูกคอเสื่อม ภาวะปวดไหล่และแขนมีความซุกตลอดชีพที่หลากหลายขึ้นกับอายุ โดยพบความซุกเพิ่มขึ้นตามอายุที่เพิ่มขึ้น⁽¹⁾ ผู้ที่มีปัญหาปวดข้อไหล่จะได้รับผลกระทบอย่างมากต่อคุณภาพชีวิต เนื่องจากข้อไหล่เป็นข้อที่มีความจำเป็นต่อการประกอบกิจวัตรประจำวัน (activities of daily living) เช่น การอาบน้ำ การใส่เสื้อผ้า การแต่งตัวและการใช้งานทั่ว ๆ ไป โดยเฉพาะอย่างยิ่งกิจกรรมประเภทที่ต้องยกมือขึ้นเหนือศีรษะ (overhead activities) ผู้ที่มีปัญหาปวดหรือใช้งานของข้อไหล่ ส่วนหนึ่งจะมีอาการปวดไหล่เรื้อรัง เกือบครึ่งหนึ่งจะมีอาการทั้ง 2 ข้างและรบกวนการนอนหลับ มักพบครึ่งหนึ่งมีโรคเบาหวานเป็นโรคประจำตัว⁽²⁾

ในบทความนี้ขอกล่าวถึงเฉพาะปัญหาปวดหรือใช้งานของข้อไหล่ที่มีพยาธิสภาพเกิดจากข้อไหล่และเนื้อเยื่อรอบข้อไหล่ที่พบบ่อย 4 กลุ่มโรคในเวชปฏิบัติทางด้านเวชศาสตร์ฟื้นฟู ดังนี้ ภาวะไหล่ติด ภาวะกระดูกทับเส้นเอ็น ภาวะการอักเสบและภาวะฉีกขาดของเอ็นกล้ามเนื้อ rotator cuff และภาวะการอักเสบของเอ็นกล้ามเนื้อ biceps โดยมีเนื้อหาแนะนำแนวทางการรักษาทางด้านเวชศาสตร์ฟื้นฟูอันประกอบด้วย การรักษาด้วยยาและหัตถการ เพื่อลดอาการปวด การรักษาทางด้านกายภาพบำบัดอื่น ๆ เช่น manual therapy และกายอุปกรณ์ เนื่องจากการออกกำลังกายถือเป็นหัวใจหลักของการรักษาของทั้ง 3 ภาวะดังนี้ ภาวะไหล่ติด ภาวะกระดูกทับเส้นเอ็น ภาวะการอักเสบและภาวะฉีกขาดของเอ็นกล้ามเนื้อ rotator cuff ผู้เขียนจึงได้แยกเนื้อหาด้านการออกกำลังกายไว้กล่าวรวมกันในตอนท้ายของทั้ง 3 ภาวะ

ภาวะไหล่ติด (Frozen Shoulder)

ภาวะไหล่ติด frozen shoulder (FS) หรือ frozen

shoulder contracture syndrome (FSCS) เป็นปัญหาที่พบบ่อยและมีผลต่อคุณภาพชีวิตอย่างมาก primary FS หรือภาวะ adhesive capsulitis มีอาการแสดงทางคลินิกที่สำคัญ คือ ข้อไหล่มีการเคลื่อนไหวในพิสัยที่จำกัดร่วมกับมีอาการปวด⁽³⁾ ในปัจจุบันภาวะ FS เป็นคำนิยามที่นิยมใช้แทนภาวะ adhesive capsulitis เพื่อให้ครอบคลุมภาวะ FS ที่มีสาเหตุมาจากสาเหตุปฐมภูมิ (primary) และทุติยภูมิ (secondary)⁽⁴⁾ ภาวะ primary FS จะเป็นภาวะ FS ที่เกิดขึ้นเอง (idiopathic) โดยที่ไม่ทราบสาเหตุแน่ชัดหรือที่มักถูกเรียกว่าภาวะ adhesive capsulitis⁽⁵⁾ ขณะที่ภาวะ secondary FS จะสัมพันธ์กับประวัติการได้รับการบาดเจ็บ และการจำกัดการเคลื่อนไหวข้อไหล่ภายหลังการบาดเจ็บ⁽⁴⁾ ภาวะ primary FS แบ่งเป็น 4 ระยะ ดังนี้ ระยะแรกเป็นระยะที่มีการอาการปวดในระหว่างที่มีการเคลื่อนไหวของข้อไหล่ ระยะที่ 2 เป็นระยะ freezing stage เป็นระยะที่เริ่มมีการจำกัดการเคลื่อนไหวของข้อไหล่ ระยะที่ 3 เป็นระยะ frozen stage เป็นระยะที่อาการปวดบรรเทาลงแต่มีการจำกัดการเคลื่อนไหวของข้อไหล่ ระยะที่ 4 เป็นระยะ thawing stage เป็นระยะที่มีพิสัยการเคลื่อนไหวที่เพิ่มมากขึ้น ตารางที่ 1 แสดงรายละเอียดของระยะต่าง ๆ ของ primary FS⁽³⁾

ภาวะ secondary FS ถูกแบ่งได้เป็น 3 กลุ่มย่อย คือ intrinsic, extrinsic และ systemic ภาวะ secondary FS ที่มีสาเหตุด้าน intrinsic ถือเป็นภาวะไหล่ติดที่เกิดขึ้นตามหลัง ความผิดปกติของ rotator cuff เช่น tendonitis, partial thickness tear, full thickness tear และ calcific tendinitis และความผิดปกติของ bicipital tendon เช่น ภาวะ bicipital tendinitis, ภาวะ secondary FS ที่มีสาเหตุด้าน extrinsic ถือเป็นภาวะไหล่ติดที่เกิดขึ้นตามหลังสาเหตุที่พบบอกข้อไหล่ เช่น ภายหลังการผ่าตัดเต้านมข้างที่มีปัญหา ภาวะปวดคอ เป็นต้น และภาวะ secondary FS ที่มีสาเหตุด้าน systemic ถือเป็นภาวะไหล่ติดที่เกิดขึ้นสัมพันธ์กับความผิดปกติที่พบทั่วร่างกาย (systemic disorder) ซึ่งไม่จำกัดเฉพาะโรคเบาหวาน แต่ยังรวมถึงกลุ่มโรคที่สามารถพบภาวะ FS ได้ เช่น

ตารางที่ 1. แสดงรายละเอียดระยะต่าง ๆ ของ primary FS (adhesive capsulitis)

ระยะที่	ระยะเวลาของอาการ	อาการและอาการแสดง
1	1 - 3 เดือน	ข้อไหล่มีอาการปวดในระหว่างที่มีการเคลื่อนไหว มีการจำกัดพิสัยการเคลื่อนไหวเพียงเล็กน้อย
2	3 - 9 เดือน	ข้อไหล่มีอาการปวดในระหว่างที่มีการเคลื่อนไหว ข้อ glenohumeral เริ่มมีการจำกัดพิสัยการเคลื่อนไหว
3	9 - 15 เดือน	ข้อไหล่มีอาการปวดบรรเทาลงในระหว่างที่มีการเคลื่อนไหว ข้อ glenohumeral มีการจำกัดพิสัยการเคลื่อนไหวอย่างมาก
4	15 - 24 เดือน	ข้อไหล่มีอาการปวดน้อยลงมาก ข้อ glenohumeral เริ่มมีพิสัยการเคลื่อนไหวกลับมาเป็นปกติ

hyperthyroidism, hypothyroidism และ hypoadrenalism เป็นต้น⁽⁵⁾ วิทยกลางคนเป็นช่วงอายุที่พบปัญหา FS ได้บ่อยกว่าวัยอื่น ๆ โดยภาวะ FS ถูกตั้งชื่อในประเทศญี่ปุ่นและประเทศจีนว่า “Fifty year old shoulder” ซึ่งเป็นอายุเฉลี่ยของคนที่มีปัญหาดังกล่าว⁽⁴⁾ ในขณะที่ผู้ใหญ่ อายุต่ำกว่า 40 ปีมักไม่ค่อยพบปัญหานี้ มักเกิดกับไหล่ในแขนข้างที่ไม่ถนัด พบในผู้หญิงมากกว่าผู้ชายและโรคเบาหวานจัดเป็นปัจจัยที่มีผลการตอบสนองต่อการรักษาไม่ดี⁽⁶⁾

แพทย์สามารถตรวจพบอาการแสดงของภาวะ FS ได้ดังนี้ พิสัยการเคลื่อนไหวของข้อไหล่ที่จำกัด อาจพบ mild disuse atrophy ของกล้ามเนื้อ deltoid และ supraspinatus เมื่อคลำรอบข้อไหล่ จะพบการกดเจ็บรอบ ๆ glenohumeral joint และตำแหน่งที่เจ็บอาจพบบริเวณกล้ามเนื้อ trapezius และบริเวณ interscapular เมื่อขยับข้อพบผู้ป่วยที่มีภาวะ FS จะสูญเสียพิสัยการเคลื่อนไหวทาง external rotation ซึ่งจัดว่าเป็น pathognomonic sign ในกรณีที่แพทย์ตรวจพบว่าผู้ป่วยยังสามารถทำ external rotation ได้ควรคิดถึงภาวะการฉีกขาดของกล้ามเนื้อกลุ่ม rotator cuff ซึ่งต้องการรักษาอื่นเพิ่ม นอกจากนี้ยังพบการลดลงของพิสัยการเคลื่อนไหวของข้อไหล่ในด้านอื่น ๆ ผู้ป่วยอาจขาดเซยการเคลื่อนไหวของข้อ glenohumeral ด้วยการเคลื่อนไหว scapulothoracic แทน⁽⁶⁾

การวินิจฉัย

การวินิจฉัย FS อาศัยการตรวจร่างกายพบพิสัยการเคลื่อนไหวของข้อไหล่ที่ติดทั้ง active และ passive โดยที่มีภาพรังสีของข้อไหล่ที่ปกติ⁽⁵⁾ ปัจจุบันมีคำแนะนำให้ส่งตรวจ plain film ข้อไหล่ในกลุ่มผู้ป่วยไหล่ติดที่มีอาการปวดไหล่มาก ๆ เพื่อคัดกรองภาวะอื่น ๆ เช่น locked dislocations, arthritis, fracture, avascular necrosis และ osteosarcoma⁽⁴⁾

การรักษา

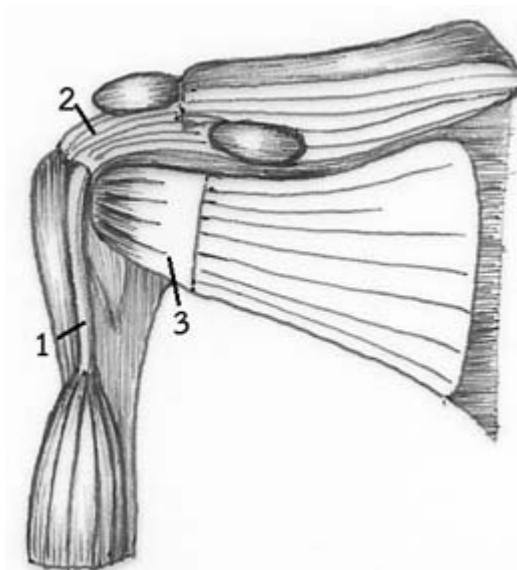
แม้ว่ามีข้อมูลระบุว่าผู้ป่วยที่ไม่ได้รับการรักษาใด ๆ จะมีการที่ดีขึ้นในระยะเวลาประมาณ 30 เดือน ผู้ป่วยหลายรายยังคงต้องการรับการรักษาเพื่อให้สามารถกลับมาใช้งานได้อย่างปกติก่อนระยะเวลาดังกล่าว⁽⁴⁾ ผู้ป่วยสามารถบรรเทาอาการปวดด้วยยากกลุ่ม analgesics แนะนำการใช้ยากกลุ่ม (Non – Steroidal Anti – inflammatory Drugs; NSAIDs) ในปริมาณที่น้อยที่สุดและในระยะเวลาที่สั้นที่สุด (minimal effective dosage) ไม่แนะนำการรับประทานยา prednisolone เพื่อรักษาภาวะ primary FS แม้ว่าสามารถบรรเทาอาการปวดได้ในระยะแรกเนื่องจากฤทธิ์ของยาไม่สามารถอยู่ยาวนานได้เกิน 6 สัปดาห์⁽⁷⁾

การขยับข้อ (joint mobilization) และการออกกำลังกายเพื่อเพิ่มพิสัยของข้อไหล่ด้วยการดึงข้อไหล่ด้วย

ตัวผู้ป่วยเองให้ผลลัพธ์การรักษาที่ดีกว่าการรักษาด้วยความร้อนลึกจากคลื่นเสียงสะท้อนความถี่สูงและการนวด⁽⁸⁾ เทคนิคสำหรับ passive joint mobilization ในผู้ป่วยที่มีภาวะ FS นั้นพบการขยับข้อในตำแหน่ง end – range ของ glenohumeral joint นั้นให้ผลลัพธ์ในการรักษาที่เหนือกว่าการขยับข้อเฉพาะในระยະ pain free zone⁽⁹⁾ การรักษาด้วยความร้อนลึกจากคลื่นแม่เหล็กไฟฟ้าช่วงสั้น (short – wave diathermy หรือ SWD) ร่วมกับการยืด (stretching) ให้ผลลัพธ์ในการรักษาที่เหนือกว่าความร้อนตื้น (superficial heat) ร่วมกับการยืดเส้นเอ็นและกล้ามเนื้อ หรือการยืดเส้นเอ็นและกล้ามเนื้อเพียงอย่างเดียว⁽¹⁰⁾ โดยการออกกำลังกายเพื่อเพิ่มความยืดหยุ่น (flexibility) เน้นที่การยืดเส้นเอ็นและกล้ามเนื้อ (stretching) ในระดับ low load และมีระยะเวลาที่นานพอที่จะทำให้เกิด plastic elongation ของเนื้อเยื่อ

การฉีด intraarticular steroid injection ในข้อไหล่ในกลุ่มผู้ป่วย primary FS สามารถลดอาการปวดและเพิ่มความสามารถในการทำงานของข้อไหล่^(11,12) ผลสำเร็จของการรักษาขึ้นกับระยะเวลาของโรคโดยการรักษาแต่เนิ่น ๆ สามารถร่นระยะเวลาของโรคได้⁽¹³⁾ ผลการตอบสนองต่อการรักษาขึ้นกับขนาดของยาที่ใช้โดยพบกลุ่มที่ได้รับ steroid ในขนาด 40 มก. มีอาการปวดที่บรรเทาลงมากกว่ากลุ่มที่ได้รับ steroid ในขนาด 10 มก.⁽¹⁴⁾ แต่การฉีด intraarticular steroid injection ในผู้ป่วยบางรายอาจ

เพียงบรรเทาอาการปวดได้เพียงชั่วคราว นอกจากนี้การฉีด steroid เข้าที่ subdeltoid bursa ให้ผลลัพธ์ไม่แตกต่างจากการฉีด intraarticular steroid injection⁽¹⁵⁾ นอกจากตำแหน่ง intraarticular glenohumeral joint และ subdeltoid bursa แล้วตำแหน่ง rotator interval เป็นอีกตำแหน่งหนึ่งที่มีการฉีด steroid⁽¹⁶⁾ rotator interval เป็นส่วนหนึ่งของ shoulder joint เป็นพื้นที่สามเหลี่ยมที่อยู่บริเวณ anterosuperior ของข้อไหล่ มีฐานคือ coracoid process ขอบด้านบนคือขอบด้านหน้าของ supraspinatus tendon และขอบด้านล่างคือขอบด้านบนของ subscapularis tendon สำหรับ rotator interval capsule เชื่อมต่อกับ coracohumeral ligament และ superior glenohumeral ligament ซึ่งยึดติดทางด้าน medial และ lateral ของ bicipital groove ดังรูปที่ 1⁽¹⁷⁾ ปัจจุบันได้มีการใช้เครื่องมือกำเนิดคลื่นเสียงสะท้อนความถี่สูงมาช่วยเพิ่มความแม่นยำในการทำหัตถการฉีด steroid เข้าที่ตำแหน่ง intraarticular glenohumeral joint, subdeltoid bursa และ rotator interval นอกจากการฉีด steroid แล้วยังมีหัตถการระงับปวดเฉพาะที่ด้วยการฉีดยาชาเข้าที่เส้นประสาท suprascapular nerve block ซึ่งเป็นการฉีด bupivacaine ณ ตำแหน่งของ suprascapular nerve สามารถลดอาการปวดและเพิ่มพิสัยการเคลื่อนไหวของข้อไหล่⁽¹⁸⁾



รูปที่ 1. แสดงถึงขอบเขตของ rotator interval ทาง coronal plane biceps tendon (1), supraspinatus tendon (2), subscapularis tendon (3)

การรักษาด้วยวิธี manipulation under anesthesia (MUA) เป็นการตัดข้อไหล่ในระหว่างที่ผู้ป่วยได้รับยาเพื่อระงับความรู้สึกเป็นวิธีการรักษาที่ยังมีการศึกษาที่จำกัด^(19, 20) การรักษาด้วยวิธี MUA เหมาะสำหรับในกรณีที่ผู้ป่วยทนความเจ็บปวดจากการดัดข้อไหล่ไม่ได้และมีข้อติดมากจนเกิด functional disability และได้รับการรักษาแบบอื่นแต่ไม่ได้ผลมานานกว่า 6 เดือน อย่างไรก็ตามการรักษาด้วยวิธี MUA สามารถก่อให้เกิดอาการไม่พึงประสงค์ดังต่อไปนี้ fracture humerus, anterior dislocation และ iatrogenic intra-articular shoulder joint lesion⁽²¹⁾ นอกจากนี้ยังมีการรักษาด้วย arthroscopic capsular release ในผู้ป่วย primary FS อย่างไรก็ตามยังมีการศึกษาน้อยที่กล่าวถึงผลการรักษา^(20, 22)

ภาวะกระดูกทับเส้นเอ็น (shoulder impingement syndrome) และภาวะการอักเสบเฉียบพลันหรืออักเสบเรื้อรังของเอ็นกล้ามเนื้อกลุ่ม rotator cuff และภาวะฉีกขาดของเอ็นกล้ามเนื้อกลุ่ม rotator cuff (rotator cuff tendinitis or tendinosis and rotator cuff tear)

ภาวะ shoulder impingement syndrome (SIS) หรือที่รู้จักในชื่อของ painful arc syndrome จัดเป็นกลุ่มอาการที่มีปัญหาการปวดของข้อไหลื่อด้านหน้า (anterior shoulder pain) และทำให้เกิดภาวะ rotator cuff tendinitis และ rotator cuff tear ตามมา มีการให้คำนิยามของ impingement syndrome ว่าเป็นภาวะที่เกิด physical compression และ shearing ของเอ็นกล้ามเนื้อกลุ่ม rotator cuff อันเนื่องมาจาก coracoacromial arch (CA) arch และ humeral head มีการแบ่งภาวะ impingement syndrome ออกเป็นสองกลุ่มคือ primary impingement และ secondary impingement⁽³⁾

กลุ่ม primary impingement เป็นกลุ่มที่เกิด subacromial space แคบลงอันเนื่องมาจากโครงสร้างทางกายวิภาคถือเป็น static anatomical phenomenon ซึ่งมักพบในกลุ่มที่มี CA arch แบบ hooked type กลุ่ม

secondary impingement เป็นกลุ่มที่เกิด subacromial space แคบลงอันเนื่องมาจาก dynamic condition อันเป็นผลมาจาก movement – related mechanism หรือปัจจัยกระตุ้นที่เกิดจากชีวกลศาสตร์ (biomechanical precipitation factor) เช่น การเกิด superior translation ของ humeral head หรือการขาด posterior tilting หรือ upward rotation ของ scapular การรักษาในกลุ่ม primary impingement มุ่งเน้นที่การแก้ไขความผิดปกติทางด้านกายวิภาคที่ส่วน anteriolateral ของ acromion ซึ่งเรียกว่า anterolateral acromioplasty เพื่อเพิ่ม acromion space ส่วนการรักษาในกลุ่ม secondary impingement มุ่งเน้นการแก้ไขการทำงานของกล้ามเนื้อและเนื้อเยื่ออ่อน (soft tissues) ด้วยการออกกำลังกายเพื่อเพิ่มความยืดหยุ่นและเพิ่มความแข็งแรงเพื่อให้เกิดการเคลื่อนไหวที่ปกติ โดยเป็นการออกกำลังกายเพื่อเพิ่มความแข็งแรงของกล้ามเนื้อกลุ่ม scapular stabilizers โดยการออกกำลังกายกล้ามเนื้อกลุ่มนี้มีวัตถุประสงค์เพื่อให้ scapular มีการเคลื่อนไหวแบบ upward rotation และ posterior tilting ในระหว่างที่มี arm elevation นอกจากนี้ควรมีการออกกำลังกายเพื่อเพิ่มความแข็งแรงของกล้ามเนื้อกลุ่ม rotator cuff และการออกกำลังกายเพื่อเพิ่มความยืดหยุ่นของกล้ามเนื้อและเนื้อเยื่ออ่อนที่อยู่บริเวณด้านหน้าของข้อไหล่⁽²³⁾

พยาธิสภาพของ SIS ถูกแบ่งเป็น 3 ระยะดังนี้ ระยะที่ 1 พบการบวมและมีเลือดออกบริเวณ insertion ของ supraspinatus มักพบในคนที่อายุน้อยและมักกลับมาเป็นปกติได้ ระยะที่ 2 พบการเกิด fibrosis และ coracoacromial ligament มีการหนาตัวและ acromion มีการเปลี่ยนแปลงของกระดูก ระยะที่ 3 พบ partial หรือ complete tear ของ rotator cuff มักพบในผู้ที่อายุมากกว่า 40 ปี⁽²⁴⁾ ปัญหา rotator cuff tendinopathy เป็นปัญหาที่พบได้บ่อยโดยผู้ป่วยอาจมีหรือไม่มีอาการพยาธิสภาพของ rotator cuff ที่พบได้จากการตรวจด้วยคลื่นแม่เหล็กไฟฟ้าหรือที่เรียกว่า magnetic resonance imaging (MRI) คือ tendinosis, partial thickness tear และ full thickness tear⁽²⁵⁾

การวินิจฉัย

ผู้ป่วยมักมาพบแพทย์เมื่อระยะของโรคเข้าสู่ระยะที่ 3 โดยให้ประวัติการปวดไหล่นานหน้าและด้านหลังที่เป็น ๆ หาย ๆ หรือเป็นมากขึ้นเรื่อย ๆ โดยอาการมักเป็นมากในช่วงเวลากลางคืน^(3, 24) ผู้ป่วยไม่สามารถนอนตะแคงทับแขนข้างที่มีปัญหา รวมถึงการทำกิจกรรมประเภทยกแขนเหนือศีรษะ ผู้ป่วยมีอาการแสดงของการอ่อนแรงอันเนื่องมาจากความเจ็บปวด พิสัยการเคลื่อนไหวของข้อไหล่น้อยลงและข้อไหล่ที่ตั้ง การตรวจประเมินภาวะนี้ที่แนะนำคือการตรวจ Hawkin's sign ซึ่งมีความไวเท่ากับร้อยละ 72 – 92 ความจำเพาะเท่ากับ 44 – 78 และการตรวจ Neer's sign ซึ่งมีความไวเท่ากับร้อยละ 68 – 89 ความจำเพาะเท่ากับ 49 – 98⁽²⁶⁾ มีการศึกษาเปรียบเทียบ diagnostic result ระหว่างการตรวจประเมินในทางคลินิกพบ empty can test มีความไวสูงสุด (ร้อยละ 68.4) drop arm test และ lift – off test มีความจำเพาะสูงสุด (ร้อยละ 100) และ neer test มีความแม่นยำในภาพรวมดีที่สุด (ร้อยละ 75)⁽²⁷⁾

การตรวจทางห้องปฏิบัติการที่สามารถประเมินด้วย diagnostic musculoskeletal ultrasonography (MSK USG), magnetic resonance arthrography (MRA) และ MRI การตรวจวินิจฉัยด้วย MSK USG มีความไวต่ำที่สุดและอาจไม่สามารถตรวจ incomplete tears ได้⁽²⁴⁾ นอกจากนี้ยังขึ้นกับประสบการณ์ของผู้ตรวจ อย่างไรก็ตามการตรวจวินิจฉัยด้วย MSK USG ถือเป็นวิธีการตรวจที่ปลอดภัย ราคาถูก สะดวก รวมถึงสามารถประเมินแบบ dynamic test เพื่อประเมินถึงระดับของภาวะ SIS ได้ การตรวจ MSK USG มักพบพยาธิสภาพ tendinosis ของ tendon มากกว่า tendinitis โดยคำว่า tendinosis หรือ tendinopathy นั้นหมายถึงพยาธิสภาพที่เกิดจากการเสื่อมสภาพ โดยที่ปราศจาก active inflammatory cells ภาพที่เห็นจาก MSK USG มักมีลักษณะ heterogenous echogenicity หรือ hypoechoic และอาจพบ tendon มีการบวม⁽²⁸⁾ มีการศึกษาเปรียบเทียบถึงความแม่นยำในการวินิจฉัยภาวะ rotator cuff tear

ระหว่างการตรวจ MSK USG, MRA และ MRI สำหรับการวินิจฉัยภาวะ full – thickness tear พบการตรวจทั้ง 3 ชนิดมีความแม่นยำไม่แตกต่างกัน⁽²⁹⁾ การส่งตรวจด้วย MRI มักถูกแนะนำในกรณีที่ผู้ป่วยมีอาการไม่ดีขึ้นภายหลังจากการรักษาแบบอนุรักษ์นิยมนาน 6 สัปดาห์หรือตรวจร่างกายพบภาวะ full – thickness tear⁽³⁰⁾

การรักษา

การรักษาเบื้องต้นที่แนะนำคือการรับประทานยา NSAIDs และการรักษาทางด้านเวชศาสตร์ฟื้นฟูซึ่งประกอบด้วย การออกกำลังกาย การรักษาด้วยวิธี manual therapy การรักษาด้วยเครื่องมือทางกายภาพและการใช้ functional shoulder brace การฉีดยา corticosteroid เข้าที่ตำแหน่ง subdeltoid bursa สามารถบรรเทาอาการปวดได้เช่นกัน ประเด็นที่สำคัญ คือ การแนะนำให้ผู้ป่วยหลีกเลี่ยงการทำงานของแขนแบบ overhead activities และการยกของ การรักษาด้วยการผ่าตัดแนะนำในกรณีที่การรักษาแบบอนุรักษ์นิยมล้มเหลวในการบรรเทาอาการปวดหรือในกรณีที่พบ complete tear ของ rotator cuff⁽³⁰⁾

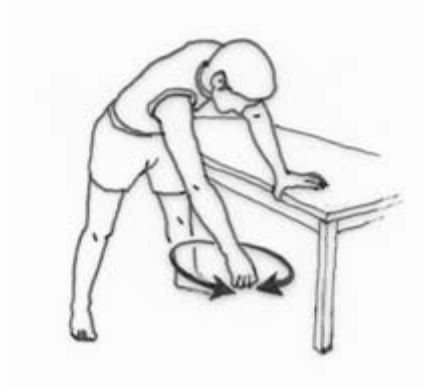การออกกำลังกาย

การออกกำลังกายถือเป็นหัวใจหลักและปัจจัยแห่งความสำเร็จของการรักษาของทั้ง 3 ภาวะดังนี้ ภาวะไหล่ติด ภาวะกระดูกทับเส้นเอ็น ภาวะการอักเสบและภาวะฉีกขาดของเอ็นกล้ามเนื้อ rotator cuff การออกกำลังกายประกอบด้วย การออกกำลังกายเพื่อเพิ่มความยืดหยุ่นของ joint capsule และกล้ามเนื้อรอบ ๆ ข้อ และการออกกำลังกายเพื่อเพิ่มความแข็งแรงของกล้ามเนื้อ rotator cuff และกล้ามเนื้อ scapular stabilizers^(31, 32)

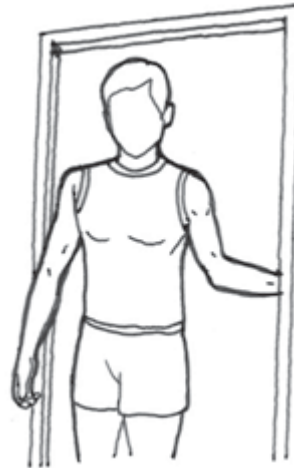การออกกำลังกายเพื่อเพิ่มความยืดหยุ่นประกอบด้วย การออกกำลังกายเพื่อคงหรือเพิ่มพิสัยการเคลื่อนไหวของข้อในกรณีที่ผู้ป่วยมี secondary FS ทำออกกำลังกาย pendulum exercise (รูปที่ 2) ถือเป็นท่าออกกำลังกายที่

ผู้ป่วยควรเริ่มปฏิบัติเป็นท่าแรกเพื่อคงพิสัยการเคลื่อนไหวของ glenohumeral joint⁽³³⁾ ในกรณีที่แกว่งแขนได้ดีแล้วสามารถเพิ่มระดับการออกกำลังกายด้วยการถือน้ำหนักไว้ในระหว่างที่ออกกำลังกายท่านี้ การยืดทั้งด้านหน้าและด้านหลังของข้อไหล่ด้วยท่าออกกำลังกาย anterior shoulder corner stretch (รูปที่ 3) และ posterior shoulder crossed body stretch (รูปที่ 4) ทั้งสองท่านี้สามารถยืดค้างไว้นานถึง 30 วินาที ทำชุดละ 3 ครั้ง โดยพักระหว่างการยืดแต่ละครั้งนาน 10 วินาที และฝึกอย่างน้อย 2 ชุดต่อสัปดาห์^(34, 35) ท่าออกกำลังกาย lateral neck

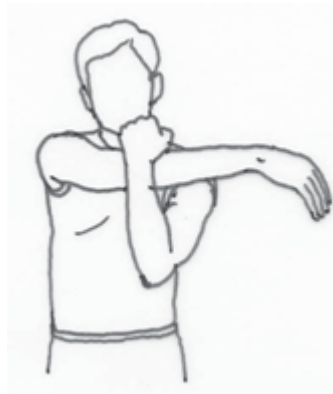stretching ช่วยในการยืดกล้ามเนื้อ upper trapezius ท่าออกกำลังกาย upper trapezius relaxation exercise มีวัตถุประสงค์เพื่อผ่อนคลายกล้ามเนื้อ upper trapezius แนะนำให้ออกกำลังกายหน้ากระจกเพื่อให้เกิด visual input เพื่อเป็นข้อมูลป้อนกลับเพื่อป้องกันการเคลื่อนไหวของ upper trapezius ในกรณีที่ไม่มีกระจกอาจใช้แขนข้างที่ไม่บาดเจ็บจับบริเวณกล้ามเนื้อ upper trapezius ของฝั่งตรงข้ามเพื่อเป็นข้อมูลป้อนกลับเพื่อยับยั้งการเคลื่อนไหวของกล้ามเนื้อ upper trapezius ในระหว่างที่ยกแขน (รูปที่ 5)⁽³⁴⁾



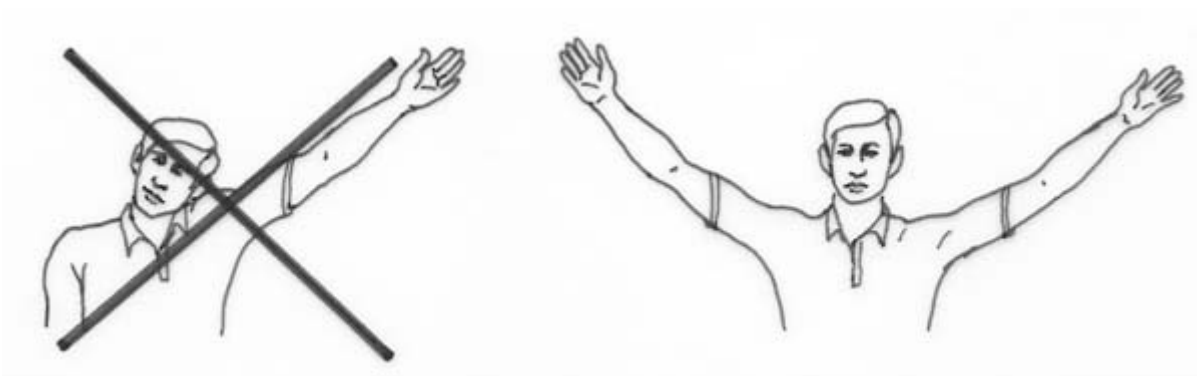
รูปที่ 2. ท่าออกกำลังกาย pendulum exercise



รูปที่ 3. ท่าออกกำลังกาย anterior shoulder corner stretch



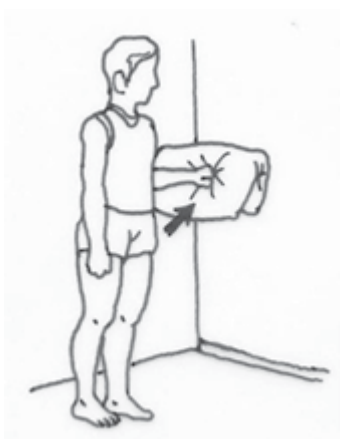รูปที่ 4. ท่าออกกำลังกาย posterior shoulder crossed body stretch



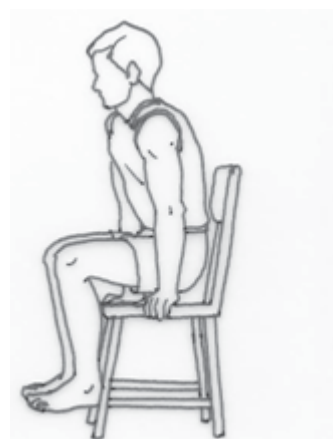รูปที่ 5. ท่าออกกำลังกาย upper trapezius relaxation exercise

การออกกำลังกายเพื่อเพิ่มความแข็งแรงของกล้ามเนื้อ rotator cuff และกล้ามเนื้อ scapular stabilizers โดยมีรูปแบบทั้ง isometric exercise และ isotonic exercise การออกกำลังกายรูปแบบ isometric exercise เหมาะสำหรับการเริ่มต้นออกกำลังกายในระยะแรก ๆ ดังรูปที่ 6 เมื่อผู้ป่วยมีความแข็งแรงของกล้ามเนื้อมากขึ้นให้เริ่มออกกำลังกายด้วยท่า seated press – up ดังรูปที่ 7 และท่า elbow push – up plus ซึ่งในระยะแรกให้ออกกำลังกายด้วยการดันกับกำแพงดังรูปที่ 8 และเมื่อ

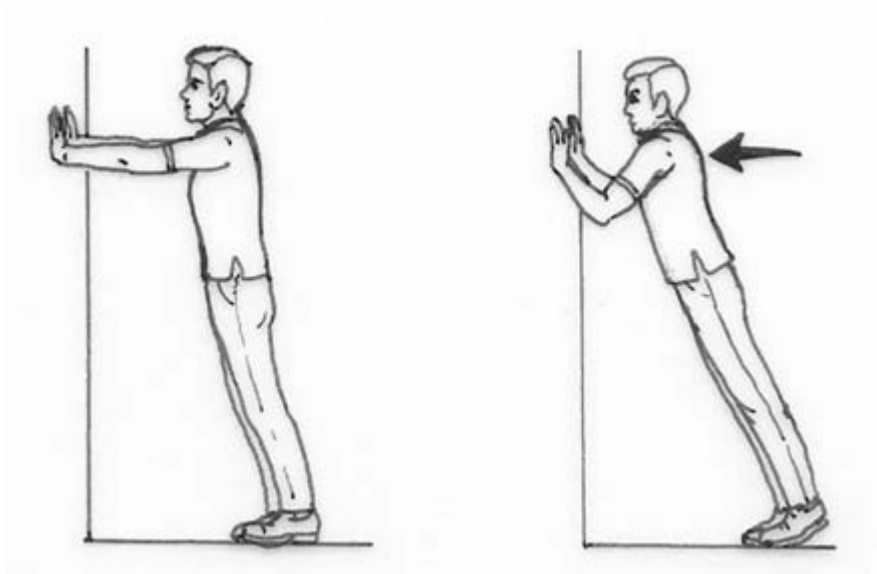
กล้ามเนื้อมีกำลังเพิ่มมากขึ้นสามารถเพิ่มระดับการออกกำลังกายเป็นการดันกับพื้น โดยการต้านกับน้ำหนักตัวบางส่วนดังรูปที่ 9⁽³⁵⁾ นอกจากนี้การออกกำลังกายเพื่อเพิ่มความแข็งแรงนั้นสามารถใช้อุปกรณ์ช่วยในการออกกำลังกายเช่นการใช้ theraband ซึ่งเป็นแผ่นยางที่มีความหนืดหลายระดับเพื่อเพิ่มกำลังของกล้ามเนื้อ rotator cuff ดังรูปที่ 10 และกล้ามเนื้อ scapular stabilizer ดังรูปที่ 11 และการใช้น้ำหนักเพื่อเพิ่มกำลังของกล้ามเนื้อดังรูปที่ 12



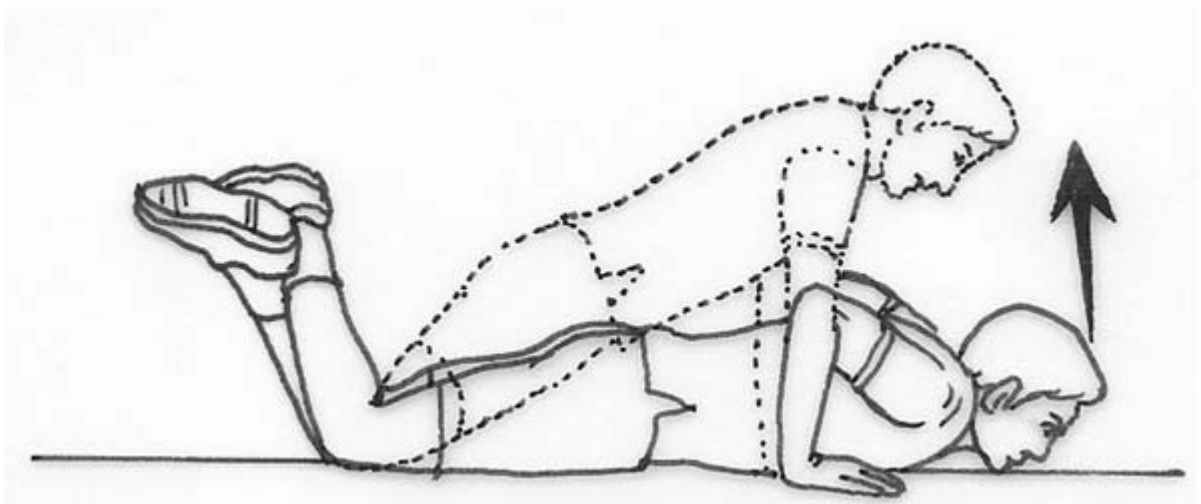
รูปที่ 6. การออกกำลังกายรูปแบบ isometric ของกล้ามเนื้อกลุ่ม shoulder external rotators



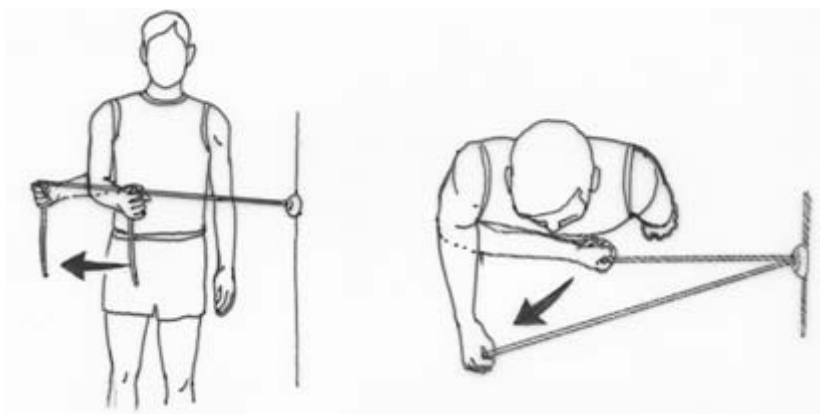
รูปที่ 7. ท่าออกกำลังกาย seated press – up



รูปที่ 8. ทำออกกำลังกาย elbow push – up plus แบบดันกับกำแพง



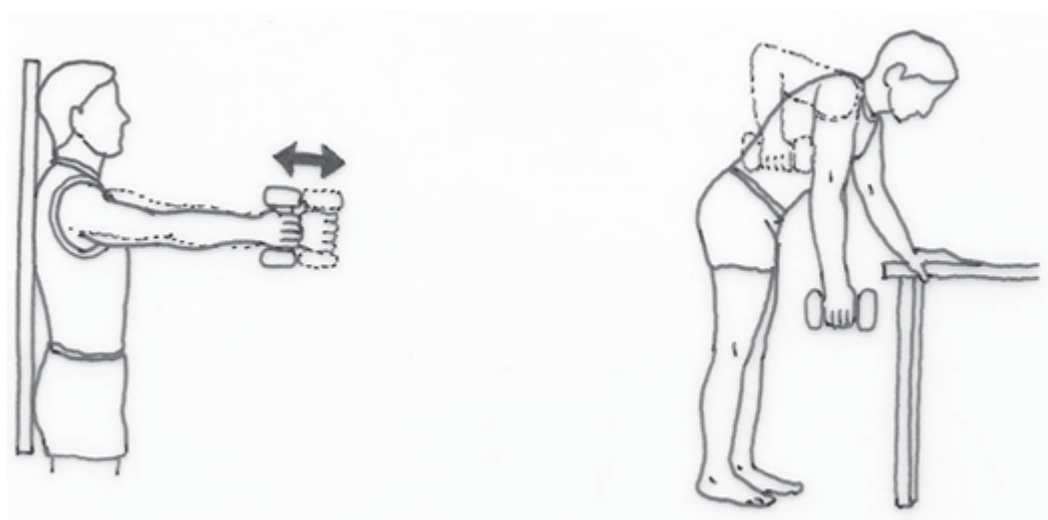
รูปที่ 9. ทำออกกำลังกาย elbow push – up plus แบบดันกับพื้น



รูปที่ 10. การออกกำลังกายเพื่อเพิ่มกำลังของกล้ามเนื้อ rotator cuff ด้วย theraband



รูปที่ 11. การออกกำลังกายเพื่อเพิ่มกำลังของกล้ามเนื้อกลุ่ม scapular stabilizers ด้วย theraband



รูปที่ 12. การใช้น้ำหนักในการเพิ่มกำลังกล้ามเนื้อรอบข้อไหล่

การรักษาด้วยมือ (Manual therapy)

การรักษาด้วยมือหรือหัตถบำบัด (manual therapy) ซึ่งประกอบด้วย การขยับข้อ (joint mobilization) และเนื้อเยื่ออ่อนรอบข้อไหล่ (soft tissue mobilization) สามารถช่วยบรรเทาอาการปวด soft tissue mobilization มีเทคนิคหลายประการ เช่น effleurage, friction และ kneading เชื่อว่าการรักษาแบบ manual therapy มีกลไกการบรรเทาอาการปวดด้วยการกระตุ้น joint mechanoreceptor ซึ่งส่งผลยับยั้งการส่งสัญญาณปวด และมีผลทำให้ผู้ป่วยรู้สึกปวดลดลง นอกจากนี้เชื่อว่าการรักษาแบบ manual therapy ช่วยในการยืดเนื้อเยื่อ

คอลลาเจนที่มีการหดตัวอยู่และเพิ่ม interstitial fluid content พบการรักษาด้วย manual therapy ร่วมกับ supervised exercise มีผลลัพธ์ในการรักษาที่เหนือกว่าการรักษาด้วย supervised exercise อย่างเดียว⁽³⁵⁾ ขณะที่พบการรักษาด้วย scapular mobilization ไม่ได้ให้ผลลัพธ์ที่เหนือกว่าการรักษาด้วย supervised exercise หรือ sham scapular mobilization⁽³⁶⁾ โดยสรุปการรักษาด้วย manual therapy นั้นถือเป็นการรักษาช่วยบรรเทาอาการปวดและช่วยเสริมผลลัพธ์ของการออกกำลังกายซึ่งถือว่าเป็นการรักษาหลักของภาวะ SIS

การรักษาด้วยเครื่องมือทางกายภาพ (physical modalities)

เครื่องมือทางกายภาพที่มีการศึกษาถึงในการรักษาภาวะ SIS ประกอบด้วย therapeutic ultrasound, cryotherapy, transcutaneous electrical nerve stimulation และ light amplification by stimulated emission of radiation (LASER) therapy การรักษาด้วย therapeutic ultrasound สามารถบรรเทาอาการปวดและเพิ่มความสามารถในการทำงานของข้อไหล่ โดยระยะเวลาการรักษาในแต่ละตำแหน่งควรนาน 8 นาที⁽³⁷⁾ low level LASER therapy สามารถบรรเทาอาการปวดและพิจารณาเป็นเครื่องมือที่แทน therapeutic ultrasound ได้ในกรณีที่ผู้ป่วยมีข้อห้ามต่อการรักษาด้วย therapeutic ultrasound⁽³⁸⁾ การรักษาด้วย high level LASER therapy สามารถบรรเทาอาการปวดได้แต่การศึกษามีข้อจำกัดตรงระยะเวลาการศึกษาที่สั้นเพียง 2 สัปดาห์และไม่มี การติดตามผลลัพธ์ต่อเนื่องในระยะยาว⁽³⁹⁾

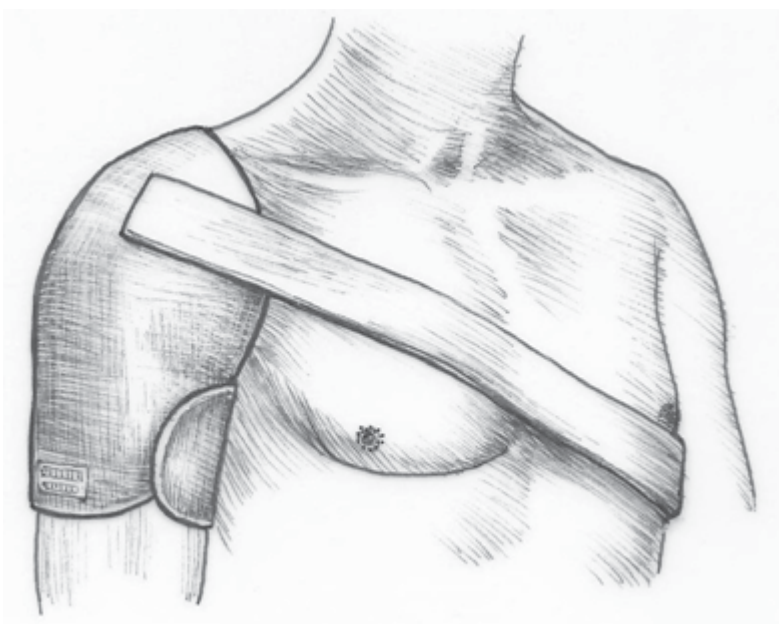
กายอุปกรณ์เสริมที่ข้อไหล่ (functional shoulder brace)

มีการใช้ functional shoulder brace (รูปที่ 13) ในผู้ป่วยภาวะ SIS พบกลุ่มที่ได้รับ functional shoulder

brace มีอาการปวดที่ลดลงและเพิ่มความสามารถในการทำงานของข้อไหล่ได้เหมือนกับกลุ่มที่ได้รับการออกกำลังกายและกลุ่มที่ได้รับการรักษาทางกายภาพบำบัด functional shoulder brace มีกลไกบรรเทาอาการปวดด้วยการส่งสัญญาณ proprioceptive feedback ผ่านจาก cutaneous receptor ไปยัง shoulder girdle ทำให้ลดการเคลื่อนไหวที่ผิดปกติบริเวณ acromion space⁽⁴⁰⁾

ภาวะการอักเสบของเอ็นกล้ามเนื้อ biceps (bicipital tenosynovitis)

ภาวะ bicipital tenosynovitis เป็นภาวะ tenosynovitis ของ long head ของกล้ามเนื้อ biceps ในตำแหน่งที่ tendon ผ่านบริเวณ bicipital groove มักพบร่วมกับปัญหาของกล้ามเนื้อกลุ่ม rotator cuff⁽⁴¹⁾ ในกรณีที่ผู้ป่วยมาด้วยปัญหา anterior shoulder pain ภาวะ bicipital tendinitis ที่เกิดขึ้นอย่างเฉียบพลันสามารถส่งผลทำให้ข้อไหล่จำกัดการเคลื่อนไหวได้ พยาธิสภาพของภาวะ bicipital tendinitis แบ่งเป็น 3 กลไก ดังนี้ inflammatory, instability และ traumatic พบพยาธิสภาพแบบ inflammatory เกิดขึ้นร่วมกับพยาธิสภาพแบบ instability และ traumatic ได้⁽⁴²⁾



รูปที่ 13. กายอุปกรณ์เสริมที่ข้อไหล่

1. ภาวะ bicipital inflammatory แบ่งได้เป็น

1.1 ภาวะ bicipital tendinitis ที่พบร่วมกับภาวะ impingement ภาวะนี้เกิดจากปลอกหุ้ม bicipital tendon เป็นส่วนที่ยื่นมาจากเยื่อหุ้มข้อ glenohumeral ซึ่งมีความสัมพันธ์กับกล้ามเนื้อ rotator cuff ในกรณีที่มีการอักเสบของโครงสร้างหนึ่งย่อมส่งผลกระทบต่อโครงสร้างอื่น ๆ ที่เกี่ยวข้องกัน นอกจากนี้ rotator cuff ที่ได้รับผลกระทบจากภาวะ impingement มักส่งผลต่อ long head biceps เช่นกัน เนื่องจากตำแหน่งของ long head biceps ที่อยู่ด้านหน้าของข้อไหล่ซึ่งถือว่าเป็นตำแหน่งที่มีโอกาสเกิด impingement ได้ ผลทางด้าน bio-mechanical สามารถส่งผลกระทบต่อทั้ง rotator cuff และ bicipital tendon ซึ่งมักสัมพันธ์กับอายุที่เพิ่มมากขึ้น ภาวะ tenosynovitis ของ bicipital tendon พบได้ในส่วนที่อยู่ใน bicipital groove ที่อยู่ติดกับ transverse humeral ligament ในระยะแรกของภาวะอักเสบช่วง acute stage พบ bicipital tendon มีลักษณะบวมและเปลี่ยนสี เมื่อเวลาผ่านไปพบปลอกหุ้มเอ็นมีลักษณะหนาตัว มีเลือดมาเลี้ยงลดลงและมีลักษณะแบบ fibrotic ในระยะแรก bicipital tendon ที่อักเสบมีสีแดง เมื่อเวลาผ่านไปพบ tendon มีลักษณะได้ทั้ง atrophic หรือ hypertrophic โดยเอ็นที่มีลักษณะ atrophic นั้นเป็นเอ็นที่อยู่ในระยะก่อนที่มีการฉีกขาด ขณะที่เอ็นที่มีลักษณะ hypertrophic เป็นเอ็นที่มีลักษณะอักเสบ ซึ่งภาพตรวจทางกล้องจุลทรรศน์ พบการรวมกลุ่มของ round cell infiltrate ร่วมกับการบวมของเอ็น⁽⁴²⁾

1.2 ภาวะ primary bicipital tenosynovitis เป็นภาวะที่พบการอักเสบของ long head biceps เพียงอย่างเดียว โดยไม่พบพยาธิสภาพอื่น ๆ ของข้อไหล่ร่วมด้วย ภาวะนี้พบได้ไม่บ่อยและควรประเมินผู้ป่วยว่ามีภาวะ SIS ร่วมด้วยหรือไม่ สาเหตุของภาวะ primary bicipital tenosynovitis ที่พบในผู้ป่วยที่อายุน้อยเกิดจากภาวะ anomalies หรือภาวะบาดเจ็บซ้ำ ๆ ขณะที่ภาวะ primary bicipital tenosynovitis ที่พบในผู้สูงอายุเกิดจากภาวะความเสื่อมตามอายุ⁽⁴²⁾

2. ภาวะ bicipital instability ระดับของภาวะ bicipital instability มีตั้งแต่ subluxation ไปจนถึง dislocation ภาวะนี้ถูกพบในกรณีที่มีการสูญเสียการยึดเหนี่ยวจากเนื้ออ่อนที่อยู่โดยรอบร่วมกับการฉีกขาดของ rotator cuffs อันเนื่องมาจากภาวะการเสื่อมสภาพ ภาวะ displacement ของ bicipital tendon พบร่วมกับการฉีกขาดของ rotator cuffs มีอุบัติการณ์สูงถึงร้อยละ 20 ภาวะ bicipital subluxation มีความสัมพันธ์กับภาวะ tenosynovitis และ capsular synovitis ของบริเวณ rotator Interval ภาวะ bicipital subluxation ที่เรื้อรังสามารถพบ rupture ของ long head biceps ในขณะที่ภาวะ bicipital dislocation มักพบร่วมกับการฉีกขาดของเอ็นกล้ามเนื้อ subscapularis⁽⁴²⁾

3. ภาวะ traumatic rupture ถือเป็นภาวะที่พบได้ไม่บ่อยสำหรับผู้ที่มี long head biceps ที่ปกติ ภาวะ traumatic rupture ของ long head biceps ที่เกิดขึ้นนั้นโดยไม่พบพยาธิสภาพอื่น ๆ มักพบในกรณีที่มีการบาดเจ็บที่สัมพันธ์กับการเคลื่อนไหวแบบ supination อย่างแรงร่วมกับแรง deceleration ของแขน ซึ่งพบในระหว่างที่มีการขว้างของหรือเหวี่ยงแขนหรือในระหว่างที่เกิดการลื่นล้มแล้วใช้แขนยันลำตัว นอกจากนี้ยังสามารถพบในพยาธิสภาพแบบ superior labral tear from anterior to posterior (SLAP) ของข้อไหล่ ผู้ป่วยมีอาการปวดร่วมกับการใช้งานลดลงหากเกิดการฉีกขาดบางส่วน ขณะที่ผู้ป่วยมักไม่มีอาการปวดหากเกิดฉีกขาดทั้งหมด⁽⁴²⁾

การวินิจฉัย

ผู้ป่วยมีอาการปวดบริเวณด้านหน้าของหัวไหล่ และกดเจ็บบริเวณ bicipital groove อย่างไรก็ตามอาการปวดอาจแยกได้ยากจากภาวะ SIS ผู้ป่วยที่มีภาวะ bicipital tenosynovitis มักมีอาการปวดที่บริเวณด้านหน้าของข้อไหล่และอาการปวดมักร้าวไปยังกล้ามเนื้อ biceps อาการปวดเพิ่มขึ้นเมื่อมีการเคลื่อนไหวของข้อไหล่แบบ external และ internal rotation อาการปวดมักทุเลาลงหากมี rupture การตรวจร่างกายมักพบการทดสอบภาวะ

impingement ที่ให้ผลบวก มักพบการกดเจ็บที่ตำแหน่ง intertubular sulcus ภาวะ bicipital tenosynovitis สามารถถูกแยกจากภาวะ anterior shoulder pain ได้ด้วยการคลำบริเวณตำแหน่งบริเวณที่อยู่ใต้ต่อ acromion ประมาณ 7.5 ซม. พร้อมกับการขยับแขนจากตำแหน่ง internal rotation มาประมาณ 10 องศา ซึ่งเป็นตำแหน่งที่ bicipital groove เลื่อนมาด้านหน้าไปทางด้าน external rotation ตำแหน่งปวดที่เกิดจากภาวะ bicipital tenosynovitis มักเคลื่อนไปด้าน lateral ร่วมกับวิ่งไปยังกล้ามเนื้อ biceps ผู้ป่วยที่มีภาวะ bicipital tenosynovitis สามารถมีพิสัยการเคลื่อนไหวของข้อไหล่ที่เป็นปกติไปจนถึงพบการจำกัดการเคลื่อนไหวของข้อไหล่ การจำกัดพิสัยการเคลื่อนไหวของข้อไหล่มักถูกพบในภาวะ SIS ดังนั้นจึงเป็นอาการแสดงที่ไม่จำเพาะ อย่างไรก็ตามผู้ป่วยที่มีภาวะ bicipital tenosynovitis มักพบการจำกัดการเคลื่อนไหวในพิสัยด้าน internal rotation มากกว่าพิสัยด้านอื่นๆ ในกรณีที่ผู้ป่วยมีภาวะ subluxation ของ long head biceps มักพบการเคลื่อนของเอ็นในระหว่างที่มีการขยับแขนซึ่งพบร่วมกับอาการปวด⁽⁴²⁾ การตรวจทดสอบมี 2 แบบ คือ การทดสอบ Yergason ซึ่งเป็นการตรวจพบผู้ป่วยเกิดอาการปวด ณ ตำแหน่งเอ็นที่ผู้ตรวจคลำในขณะที่ออกแรงต้านในระหว่างที่ผู้ป่วยขยับแขนในท่าหงายมือพร้อมข้อศอกงอ การทดสอบ Speed ซึ่งเป็นการตรวจพบผู้ป่วยมีอาการปวดบริเวณตำแหน่งเอ็นที่ผู้ตรวจคลำในขณะที่ออกแรงต้านในระหว่างที่ผู้ป่วยยกแขนในทิศ forward flexion พร้อมข้อศอกเหยียด⁽²⁴⁾

การตรวจด้วย MSK USG ถือเป็น การตรวจประเมินที่มีต้นทุนไม่สูงและไม่มีความกระทบทางกายกับผู้ป่วย ซึ่งสามารถตรวจพบ effusion ใน bicipital sheath และตรวจว่ายังคงมีเอ็นอยู่ใน bicipital sheath หรือไม่ รวมทั้งการตรวจประเมิน rotator cuff ในกรณีที่พบปัญหาที่เกิดกับ rotator cuff ร่วมด้วย แนะนำให้ส่งตรวจ MRI ด้วย แต่ไม่แนะนำในกรณีที่สงสัยพยาธิสภาพที่เกิดกับ long head biceps เพียงอย่างเดียว⁽⁴²⁾

การรักษา

การใช้ยากลุ่ม NSAIDs การใช้ physical modalities สามารถบรรเทาอาการปวดและการอักเสบในระยะแรกที่มีอาการปวดสามารถใช้ arm sling เพื่อจำกัดการเคลื่อนไหว การฉีดยากลุ่ม steroid เข้าที่ตำแหน่งดังกล่าวอาจเสี่ยงต่อการทำให้เอ็นฉีกขาดได้ เมื่อผู้ป่วยบรรเทาอาการปวดแล้วควรเริ่มให้ออกกำลังกายของกล้ามเนื้อ rotator cuff และกล้ามเนื้อรอบข้อไหล่⁽³⁾ สำหรับภาวะ rupture long head biceps การรักษาด้วยการผ่าตัดเหมาะสมสำหรับในกรณีที่ผู้ป่วยที่อายุน้อยและต้องใช้แขนตลอดเวลาเนื่องจากผู้ป่วยมักมีกำลังของ elbow flexion และ supination ที่ลดลงร้อยละ 10 และ 20 ตามลำดับ⁽²⁴⁾

สรุป

ปัจจุบันการรักษาอาการปวดและความผิดปกติของหัวไหล่ทำได้หลายวิธี ส่วนใหญ่เน้นการรักษาด้วยหัตถการ การรักษาด้วยเครื่องมือทางกายภาพชนิดใหม่ นำมาใช้กับผู้ป่วยได้อย่างมีประสิทธิภาพ อย่างไรก็ตามการออกกำลังกายถือเป็น การรักษาที่มีประสิทธิภาพ และสามารถป้องกันการกลับมาเป็นซ้ำได้อย่างยั่งยืน ปัจจัยแห่งความสำเร็จของการรักษาอาการปวดไหล่ที่มีพยาธิสภาพจากข้อไหล่ด้วยหลักการทางเวชศาสตร์ฟื้นฟูนั้น จำเป็นต้องอาศัยความร่วมมือและความสม่ำเสมอในการออกกำลังกายของผู้ป่วยเป็นสำคัญ ปัญหาเรื่องการขาดความสม่ำเสมอในการออกกำลังกายถือเป็นอุปสรรคที่สำคัญ เนื่องจากพบผู้ป่วยจำนวนน้อยมากที่ให้ความสำคัญกับการออกกำลังกายอย่างสม่ำเสมอ

เอกสารอ้างอิง

1. Luime JJ, Koes BW, Hendriksen IJ, Burdorf A, Verhagen AP, Miedema HS, et al. Prevalence and incidence of shoulder pain in the general population; a systematic review. *Scand J Rheumatol* 2004;33:73-81.

2. Burner T, Abbott D, Huber K, Stout M, Fleming R, Wessel B, et al. Shoulder Symptoms and function in geriatric patients. *J Geriatr Phys Ther* 2014;37:154-8.
3. Finnoff JT. Musculoskeletal disorders of the upper limb. In: Braddom RL, Harrast MA, editors. *Physical medicine & rehabilitation*. 4 ed. Philadelphia: Elsevier Saunders; 2011. p. 817-41.
4. Lewis J. Frozen shoulder contracture syndrome - Aetiology, diagnosis and management. *Man Ther* 2015;20:2-9.
5. Zuckerman JD, Rokito A. Frozen shoulder: a consensus definition. *J Shoulder Elbow Surg* 2011;20:322-5.
6. Griggs SM, Ahn A, Green A. Idiopathic adhesive capsulitis. A prospective functional outcome study of nonoperative treatment. *J Bone Joint Surg Am* 2000;82-A:1398-407.
7. Buchbinder R, Hoving JL, Green S, Hall S, Forbes A, Nash P. Short course prednisolone for adhesive capsulitis (frozen shoulder or stiff painful shoulder): a randomised, double blind, placebo controlled trial. *Ann Rheum Dis* 2004;63:1460-9.
8. Jewell DV, Riddle DL, Thacker LR. Interventions associated with an increased or decreased likelihood of pain reduction and improved function in patients with adhesive capsulitis: a retrospective cohort study. *Phys Ther* 2009; 89:419-29.
9. Vermeulen HM, Rozing PM, Obermann WR, le Cessie S, Vliet Vlieland TP. Comparison of high-grade and low-grade mobilization techniques in the management of adhesive capsulitis of the shoulder: randomized controlled trial. *Phys Ther* 2006;86:355-68.
10. Leung MS, Cheing GL. Effects of deep and superficial heating in the management of frozen shoulder. *J Rehabil Med* 2008;40: 145-50.
11. Ryans I, Montgomery A, Galway R, Kernohan WG, McKane R. A randomized controlled trial of intra-articular triamcinolone and/or physiotherapy in shoulder capsulitis. *Rheumatology (Oxford)* 2005;44:529-35.
12. Page MJ, Green S, Kramer S, Johnston RV, McBain B, Chau M, Buchbinder R. Manual therapy and exercise for adhesive capsulitis (frozen shoulder). *Cochrane Database Syst Rev* 2014;8:CD011275.
13. Dias R, Cutts S, Massoud S. Frozen shoulder. *BMJ* 2005;331:1453-6.
14. de Jong BA, Dahmen R, Hogeweg JA, Marti RK. Intra-articular triamcinolone acetone injection in patients with capsulitis of the shoulder: a comparative study of two dose regimens. *Clin Rehabil* 1998;12:211-5.
15. Rizk TE, Pinals RS, Talaiver AS. Corticosteroid injections in adhesive capsulitis: investigation of their value and site. *Arch Phys Med Rehabil* 1991;72:20-2.
16. Juel NG, Oland G, Kvalheim S, Love T, Ekeberg OM. Adhesive capsulitis: one sonographic-guided injection of 20 mg triamcinolon into the rotator interval. *Rheumatol Int* 2013;33: 1547-53.
17. Petchprapa CN, Beltran LS, Jazrawi LM, Kwon YW, Babb JS, Recht MP. The rotator interval: a review of anatomy, function, and normal and

- abnormal MRI appearance. *AJR Am J Roentgenol* 2010;195:567-76.
18. Carette S. Adhesive capsulitis—research advances frozen in time?. *J Rheumatol* 2000;27:1329-31.
 19. Maund E, Craig D, Suekarran S, Neilson A, Wright K, Brealey S, et al. Management of frozen shoulder: a systematic review and cost-effectiveness analysis. *Health Technol Assess* 2012;16:1-264.
 20. Grant JA, Schroeder N, Miller BS, Carpenter JE. Comparison of manipulation and arthroscopic capsular release for adhesive capsulitis: a systematic review. *Journal of shoulder and elbow surgery/American Shoulder and Elbow Surgeons [et al]* 2013 Aug;22:1135-45.
 21. Vastamaki H, Vastamaki M. Motion and pain relief remain 23 years after manipulation under anesthesia for frozen shoulder. *Clin Orthop Relat Res* 2013;471:1245-50.
 22. Smith CD, Hamer P, Bunker TD. Arthroscopic capsular release for idiopathic frozen shoulder with intra-articular injection and a controlled manipulation. *Ann R Coll Surg Engl* 2014;96:55-60.
 23. Braman JP, Zhao KD, Lawrence RL, Harrison AK, Ludewig PM. Shoulder impingement revisited: evolution of diagnostic understanding in orthopedic surgery and physical therapy. *Med Bio Eng Comput* 2014;52:211-9.
 24. Mark D, Klaiman KF. Upper Extremity Soft-Tissue Injuries. In: Frontera RW, Delisa JA, Gans BM, Walsh NE, Robinson RL., editor. *Physical medicine and rehabilitation: principles and practice*. Philadelphia: Lippincott Williams & Wilkins 2010. p. 907-21.
 25. Gill TK, Shanahan EM, Allison D, Alcorn D, Hill CL. Prevalence of abnormalities on shoulder MRI in symptomatic and asymptomatic older adults. *Int J Rheum Dis* 2014;17:863-71.
 26. Jain NB, Wilcox RB, 3rd, Katz JN, Higgins LD. Clinical examination of the rotator cuff. *PMR* 2013;5:45-56.
 27. van Kampen DA, van den Berg T, van der Woude HJ, Castelein RM, Scholtes VA, Terwee CB, et al. The diagnostic value of the combination of patient characteristics, history, and clinical shoulder tests for the diagnosis of rotator cuff tear. *J Orthop Surg Res* 2014;9:70.
 28. Jacobson JA. *Fundamentals of Musculoskeletal Ultrasound*. 1 ed. Philadelphia: Saunders Elsevier; 2007.
 29. Lenza M, Buchbinder R, Takwoingi Y, Johnston RV, Hanchard NC, Faloppa F. Magnetic resonance imaging, magnetic resonance arthrography and ultrasonography for assessing rotator cuff tears in people with shoulder pain for whom surgery is being considered. *Cochrane Database Syst Rev* 2013;9:CD009020.
 30. Koester MC, George MS, Kuhn JE. Shoulder impingement syndrome. *Am J Med* 2005;118:452-5.
 31. Littlewood C, Ashton J, Chance-Larsen K, May S, Sturrock B. Exercise for rotator cuff tendinopathy: a systematic review. *Physiotherapy* 2012;98:101-9.

32. Kromer TO, de Bie RA, Bastiaenen CH. Effectiveness of physiotherapy and costs in patients with clinical signs of shoulder impingement syndrome: One year follow-up of a randomized controlled trial. *J Rehabil Med* 2014;46:1029-36.
33. Kuhn JE. Exercise in the treatment of rotator cuff impingement: a systematic review and a synthesized evidence-based rehabilitation protocol. *J Shoulder Elbow Surg* 2009;18:138-60.
34. Ludewig PM, Borstad JD. Effects of a home exercise programme on shoulder pain and functional status in construction workers. *Occupational and environmental medicine* 2003 Nov;60:841-9.
35. Bang MD, Deyle GD. Comparison of supervised exercise with and without manual physical therapy for patients with shoulder impingement syndrome. *J Orthop Sports Phys Ther* 2000;30:126-37.
36. Aytar A, Baltaci G, Uhl T, Tuzun H, Oztop P, Karatas M. The Effects of Scapular Mobilization in Patients With Subacromial Impingement Syndrome: Randomized, Double-Blind, Placebo-Clinical Trial. *J Sport Rehabil* 2014; 24:116-29.
37. Yildirim MA, Ones K, Celik EC. Comparison of ultrasound therapy of various durations in the treatment of subacromial impingement syndrome. *J Phys Ther Sci* 2013;25:1151-4.
38. Yavuz F, Duman I, Taskaynatan MA, Tan AK. Low-level laser therapy versus ultrasound therapy in the treatment of subacromial impingement syndrome: a randomized clinical trial. *J Back Musculoskelet Rehabil* 2014;27:315-20.
39. Santamato A, Solfrizzi V, Panza F, Tondi G, Frisardi V, Leggin BG, et al. Short-term effects of high-intensity laser therapy versus ultrasound therapy in the treatment of people with subacromial impingement syndrome: a randomized clinical trial. *Phys Ther* 2009;89:643-52.
40. Walther M, Werner A, Stahlschmidt T, Woelfel R, Gohlke F. The subacromial impingement syndrome of the shoulder treated by conventional physiotherapy, self-training, and a shoulder brace: results of a prospective, randomized study. *J Shoulder Elbow Surg* 2004;13:417-23.
41. Patton WC, McCluskey GM, 3rd. Biceps tendinitis and subluxation. *Clin Sports Med* 2001 Jul; 20:505-29.
42. Sethi N, Wright R, Yamaguchi K. Disorders of the long head of the biceps tendon. *J Shoulder Elbow Surg* 1999;8:644-54.