

11-1-2017

การผ่าตัดเสริมสร้างเต้านมหลังการตัดเต้านม

ขุนพิศมัย สุวะโจ

สหัทศ เหนตาณรักษ์

Follow this and additional works at: <https://digital.car.chula.ac.th/clmjournal>



Part of the [Medicine and Health Sciences Commons](#)

Recommended Citation

สุวะโจ, ขุนพิศมัย and เหนตาณรักษ์, สหัทศ (2017) "การผ่าตัดเสริมสร้างเต้านมหลังการตัดเต้านม," *Chulalongkorn Medical Journal*: Vol. 61: Iss. 6, Article 4.

DOI: 10.58837/CHULA.CMJ.61.6.3

Available at: <https://digital.car.chula.ac.th/clmjournal/vol61/iss6/4>

This Review Article is brought to you for free and open access by the Chulalongkorn Journal Online (CUJO) at Chula Digital Collections. It has been accepted for inclusion in Chulalongkorn Medical Journal by an authorized editor of Chula Digital Collections. For more information, please contact ChulaDC@car.chula.ac.th.

การผ่าตัดเสริมสร้างเต้านมหลังการตัดเต้านม

พูนพิศมัย สุวะโจ*

สหัทศ เหตานุรักษ์**

**Suwajo P, Haetanurak S. Breast reconstruction for mastectomy. Chula Med J 2017
Nov – Dec;61(6): 715 - 30**

Breast cancer is one of the most common forms of malignancy in Thailand and surgery still remains its main treatment. Basically, there are two types of surgery, namely: breast-conservative surgery and total mastectomy. However, during the past decade, the latter has gained its popularity. Apart from the primary goal of the operation, i.e., getting rid of all the cancer cells, disfiguration of the breast after surgery is also the main concern. Post-operation disfiguration of the surgery can cause emotional distress for the patient. In order to achieve the best outcome, the patient should be informed about the option of breast reconstruction. In this regard, many factors should be considered prior to having breast reconstruction, i.e., the stage of the cancer, adjuvant therapies, timing of reconstruction, patient's acceptance of prosthesis, and the experience of the surgeon. Patients' understanding of their options and treatments will ensure better success of the treatment.

Keywords: *Breast cancer, mastectomy, breast reconstruction after mastectomy, immediate breast reconstruction, delay breast reconstruction, autologous breast reconstruction, prosthesis breast reconstruction.*

Correspondence to: Suwajo P. Department of Plastic and Reconstructive Surgery, King Chulalongkorn Memorial Hospital, The Thai Red Cross Society, Bangkok 10330, Thailand.

Received for publication. May 25, 2017.

**พูนพิศมัย สุวะโจ, สหัทธ เหนือนุรักษ์. การผ่าตัดเสริมสร้างเต้านมหลังการตัดเต้านม.
จุฬาลงกรณ์เวชสาร 2560 พ.ย. – ธ.ค.;61(6): 715 – 30**

ในประเทศไทยพบว่ามะเร็งเต้านมเป็นมะเร็งที่มีอุบัติการณ์สูงเป็นอันดับ 1 และการผ่าตัดถือเป็นหนึ่งในการรักษาหลักของผู้ป่วยมะเร็งเต้านม โดยวิธีการผ่าตัดเต้านมสองวิธีที่เป็นที่ยอมรับในปัจจุบัน คือ การผ่าตัดแบบสงวนเต้านม (*breast-conservative therapy*) และ *total mastectomy* อย่างไรก็ตามในช่วงประมาณ 10 ปีที่ผ่านมา การรักษาเต้านมโดยวิธี *total mastectomy* กลับมีการเพิ่มขึ้นอย่างต่อเนื่อง ซึ่งการรักษามะเร็งเต้านมในปัจจุบันนั้นนอกจากในด้านการควบคุมโรคมะเร็งแล้ว การแก้ไขภาวะความพิการจากการผ่าตัดรักษาโรคมะเร็งเต้านม ก็เป็นปัจจัยสำคัญที่จำเป็นต้องคำนึงถึงในการรักษาผู้ป่วย และยังเป็นการเพิ่มคุณภาพชีวิตให้กับผู้ป่วยให้สามารถกลับไปใช้ชีวิตประจำวันได้เหมือนบุคคลปกติทั่วไป การผ่าตัดเสริมสร้างเต้านม (*breast reconstruction*) หลังจาก que ผู้ป่วยได้รับการผ่าตัดมะเร็งเต้านมจึงมีบทบาทสำคัญและเป็นสิ่งที่จำเป็นต้องให้ข้อมูลกับผู้ป่วยเสมอ ในการตัดสินใจพิจารณาว่าจะแนะนำ *breast reconstruction* สำหรับผู้ป่วยจะต้องดูถึงปัจจัยหลายประการ ประกอบด้วย ระยะของมะเร็งเต้านม การให้ *adjuvant therapy* ระยะเวลาการทำผ่าตัดเสริมสร้างเต้านมหลังการตัดเต้านมเป็นผ่าตัดทันทีหรือผ่าตัดภายหลัง การยอมรับของผู้ป่วยสำหรับการใช้ *prosthesis* ความพร้อมของผู้ป่วยและความชำนาญของศัลยแพทย์ในการทำผ่าตัด การให้ข้อมูลที่ครบถ้วนรอบด้านเพื่อให้ผู้ป่วยได้ตัดสินใจเลือก และมีส่วนร่วมในแผนการรักษา อันจะนำมาซึ่งผลการรักษา ความร่วมมือในการรักษาและประโยชน์สูงสุดแก่ตัวผู้ป่วยนั่นเอง

คำสำคัญ: มะเร็งเต้านม, การผ่าตัดเต้านม, การผ่าตัดเสริมสร้างเต้านม.

จากข้อมูลขององค์การอนามัยโลก พบอุบัติการณ์ของมะเร็งเต้านมประมาณ 89.7 ต่อผู้หญิงแสนรายในแถบประเทศยุโรป และประมาณ 40 ต่อผู้หญิงแสนรายในประเทศกำลังพัฒนา⁽¹⁾ สำหรับในประเทศไทยพบว่ามีมะเร็งเต้านมเป็นมะเร็งที่มีอุบัติการณ์สูงเป็นอันดับ 1 (ร้อยละ 28.5)⁽²⁾ การผ่าตัดถือเป็นหนึ่งในการรักษาหลักของผู้ป่วยมะเร็งเต้านมโดยวิธีการผ่าตัดเต้านมสองวิธีที่เป็นที่ยอมรับในปัจจุบัน คือ การผ่าตัดสงวนเต้านม (Breast-conservative therapy - BCT) และการผ่าตัดเต้านมทั้งหมด (total mastectomy) ซึ่งการทำผ่าตัดสงวนเต้านมได้รับความนิยมมากขึ้นเนื่องจากความง่ายในการผ่าตัดและผลการผ่าตัดในแง่ของความสวยงาม

อย่างไรก็ตามในช่วงประมาณ 10 ปีที่ผ่านมาการรักษาเต้านมโดยวิธีการผ่าตัดเต้านมทั้งหมดกลับมีการเพิ่มขึ้นอย่างต่อเนื่อง มีการศึกษาของ McGuire KP. และคณะ⁽³⁾ ในผู้ป่วย 5,865 ราย พบว่าอัตราการเลือกการผ่าตัดเต้านมทั้งหมดเพิ่มขึ้นจากร้อยละ 33 ในช่วงปี พ.ศ. 2537 – 2541 เป็นร้อยละ 44 ในช่วงปีพ.ศ. 2550 สอดคล้องกับการศึกษาที่ Mayo Clinic ของ Katipamula R. และคณะ⁽⁴⁾ ว่า ตั้งแต่ช่วงปีพ.ศ.2546 มีอัตราการผ่าตัดเต้านมทั้งหมด เพิ่มขึ้นจากร้อยละ 29 เป็นร้อยละ 41 ในช่วงปีพ.ศ.2549 ดังนั้น การผ่าตัดเสริมสร้างเต้านมหลังการผ่าตัดเต้านม (breast reconstruction after mastectomy) จึงมีบทบาทสำคัญมากขึ้น Wilkins EG. และคณะ⁽⁵⁾ ศึกษาแบบไปข้างหน้า พบว่าผู้หญิงที่ทำการผ่าตัดเต้านมทั้งหมด โดยไม่ได้ทำผ่าตัดเสริมสร้างเต้านมนั้นเกิดภาวะท้อแท้, หดหู่, กังวล, เสียความมั่นใจ ด้านเพศมากกว่ากลุ่มที่ได้ทำอย่างมีนัยสำคัญทางสถิติ ในเวลาต่อมาได้มีการศึกษาถึงอัตราการผ่าตัดเสริมสร้างเต้านมว่ามีแนวโน้มสูงขึ้นเรื่อย ๆ ในปีพ.ศ. 2554 Al-Guire SK.และคณะ⁽⁶⁾ พบว่าอัตราการผ่าตัดเสริมสร้างเต้านมหลังการผ่าตัดเต้านมมากถึงร้อยละ 30 ในปีพ.ศ. 2550 เพิ่มขึ้นจากเดิมคือ ร้อยละ 24 ในปีพ.ศ.2546 นอกจากนี้ Christian CK.และคณะ⁽⁷⁾ ศึกษาพบอัตราการผ่าตัดเสริมสร้างเต้านมมากถึงร้อยละ 42 ใน

สหสถาบันของ National Comprehensive Cancer Network (NCCN) ในปีพ.ศ. 2549 ซึ่งสาเหตุหนึ่งที่ผู้ป่วยเลือกการผ่าตัดเต้านมทั้งหมดมากขึ้น เนื่องจากไม่ต้องการฉายแสงหลังจากผ่าตัด ร่วมกับในปัจจุบันมีการเสริมเต้านมหลังการผ่าตัดได้ รวมถึงวิธีการผ่าตัดเต้านมที่เพิ่มทางเลือกในการเก็บผิวหนังของเต้านมมากขึ้น เช่น การทำ skin-sparing mastectomy เป็นต้น จากข้อมูลของ American Society of Plastic Surgeons ในปีพ.ศ. 2558⁽⁸⁾ พบอัตราการผ่าตัดเสริมสร้างเต้านมมากถึง 100,000 รายต่อปี โดยมีจำนวนผู้ป่วยมากขึ้น ร้อยละ 35 เมื่อเทียบกับปีพ.ศ.2543

ประวัติศาสตร์การผ่าตัดเสริมสร้างเต้านม⁽⁹⁾

ในปีพ.ศ. 2425 Halsted ริเริ่มการทำผ่าตัด radical mastectomy ในการรักษามะเร็งเต้านมเป็นครั้งแรก ต่อมาในปีพ.ศ. 2438 Czerny นำก้อนเนื้ออกก้อนไขมัน (lipoma) จากบริเวณบั้นเอวของผู้ป่วยมาใส่ที่เต้านมภายหลังตัดเต้านมออก ภายหลังในปีพ.ศ. 2506 Cronin และ Greenberg เริ่มต้นใช้การเสริมเต้านมด้วยซิลิโคนเป็นครั้งแรก จากนั้น Snyderman และ Guthrie เริ่มต้นทำการเสริมด้วยซิลิโคน สำหรับการใส่เนื้อเยื่อของผู้ป่วยนั้น ในปีพ.ศ.2520 Schneide R. และคณะเริ่มใช้ latissimus dorsi flap ในการเสริมเต้านมเป็นครั้งแรก 5 ปีต่อมา Hartrampf, Schefflan และ Black ได้เปลี่ยน skin island ของ vertical rectus abdominis flap ให้อยู่ในแนวขวางและพัฒนาต่อมาเป็น transverse rectus abdominis musculocutaneous flap (TRAM flap) ซึ่ง Grotting และคณะได้พัฒนาการทำผ่าตัดเสริมสร้างเต้านมด้วย free TRAM flap จนเป็นที่นิยม จนกระทั่งในปีพ.ศ. 2537 Allen และ Treece เริ่มต้นใช้ deep inferior epigastric perforator free flap (DIEP) ในการทำเสริมเต้านม

การผ่าตัดเสริมสร้างเต้านมหลังการตัดเต้านม⁽¹⁰⁾

เป็นการสร้างเต้านมใหม่ที่มีลักษณะใกล้เคียงกับเต้านมธรรมชาติของผู้ป่วยทั้งในด้าน ขนาด รูปร่าง

รูปทรง ผิวสัมผัส ตำแหน่งและความสมมาตร โดยยึดเอาเต้านมด้านตรงข้ามเป็นจุดเปรียบเทียบ (reference point) ผู้ป่วยทุกคนที่ได้รับการผ่าตัดตัดเต้านมควรได้รับคำแนะนำเป็นทางเลือกสำหรับการผ่าตัดเสริมสร้างเต้านมหลังการผ่าตัดเต้านม อย่างไรก็ตามไม่ควรกระทบต่อการผ่าตัดรักษามะเร็งการได้รับยาเคมีบำบัด การฉายแสง การตรวจติดตามการกลับเป็นซ้ำ ในแง่ของการผ่าตัดเสริมสร้างเต้านม ปัจจัยสำคัญที่ควรคำนึงถึงคือ ผิวหนังที่ห่อหุ้มทรงเต้านมขนาด (ปริมาตร) หัวนม ลานหัวนม และความสมมาตรกับเต้านมอีกข้าง

เวลาในการผ่าตัดเสริมสร้างเต้านม^(11, 12)

Immediate breast reconstruction (IBR) คือ ผ่าตัดเสริมสร้างเต้านมที่ทำผ่าตัดพร้อมกับการผ่าตัดเต้านม ส่วน delayed breast reconstruction คือ ผ่าตัดเสริมสร้างเต้านมที่ทำผ่าตัดหลังจากการรักษา มะเร็งทุกอย่างอย่างเสร็จสิ้นใน National comprehensive cancer network guideline ปีพ.ศ. 2559 ก็ยังแนะนำให้ทำการเสริมเต้านมภายหลังในกลุ่ม inflammatory breast cancer (IBC) เนื่องจากมีโอกาสเป็นมะเร็งสูง มะเร็งชนิดที่รุนแรงต้องได้รับรังสีรักษาโดยเร็ว และในกลุ่มนี้ยังไม่แนะนำให้ทำ skin sparing mastectomy (การผ่าตัดแบบเก็บผิวหนังของเต้านมไว้) ด้วยสิ่งนี้ช่วยในการตัดสินใจว่าจะทำการเสริมเต้านมทันที หรือภายหลังนั้นจะพิจารณาจากความต้องการของผู้ป่วยการให้รังสีรักษา ความปลอดภัยทางด้านการรักษามะเร็งเป็นหลัก โดยให้ผู้ป่วยเป็นผู้มีส่วนในการตัดสินใจด้วย⁽¹³⁾

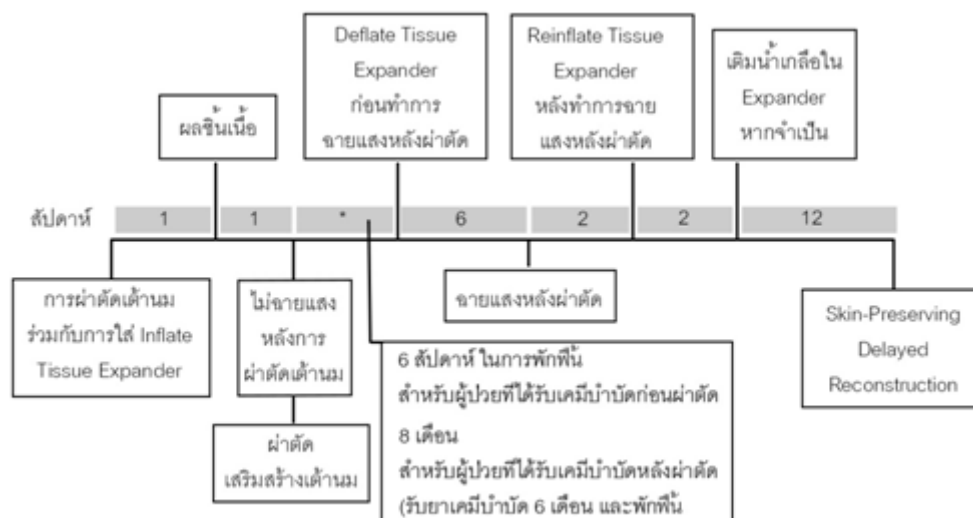
ข้อได้เปรียบของการเสริมเต้านมทันทีเมื่อเทียบกับการเสริมเต้านมภายหลังมีหลายข้อ ได้แก่ ความสวยงาม พบว่าการเสริมเต้านมทันทีจะสามารถเก็บ inframammary fold ซึ่งเป็นจุดสังเกตสำคัญในการเสริมเต้านม รวมทั้ง skin flap จะมีความยืดหยุ่นดีกว่าทำให้

ผลการรักษาดีกว่า และการต้องกลับมาแก้ไขความไม่สมมาตรของเต้านม 2 ข้าง ในกลุ่มเสริมเต้านมทันทีก็น้อยกว่ากลุ่มที่เสริมในภายหลังผลกระทบบางด้านอารมณ์จิตใจ และการเข้าสังคมน้อยกว่าค่าใช้จ่ายโดยรวมของการเสริมเต้านมทันทีถูกกว่าการเสริมเต้านมในภายหลัง ผู้ป่วยได้รับการทำผ่าตัดและดมยาสลบครั้งเดียว

ข้อได้เปรียบของการเสริมเต้านมภายหลัง เช่น หลีกเลี่ยงความเสี่ยงภาวะแทรกซ้อนจากการที่ผู้ป่วยได้รับรังสีรักษา การผ่าตัดวางแผนหลังผลชิ้นเนื้อไม่มีมะเร็งเหลืออยู่และการรักษาสมบูรณ์ หากมีแผลจากการฉายแสง สามารถรอให้หายก่อนการผ่าตัดเสริมสร้างเต้านม และสามารถตัดแต่งผิวหนังที่เสียหายจากการฉายแสงได้ด้วย แต่ข้อเสียของเสริมเต้านมภายหลัง เช่น ในการเสริมเต้านมด้วยเนื้อเยื่อผู้ป่วยต้องนำผิวหนัง (skin paddle) มาใช้ด้วย เสี่ยงต่อการดมยาสลบหลายครั้ง ค่ารักษารวมแพงกว่า ผลกระทบบางด้านจิตใจที่ต้องอยู่กับแผลของการตัดเต้านม

Delayed-immediate breast reconstruction (ดังแสดงในรูปที่ 1) ใช้ในกรณีที่ผู้ป่วยอาจจะต้องได้รับการฉายแสงหลังผ่าตัดแต่ต้องรอผลชิ้นเนื้อก่อน ซึ่งมีขั้นตอนดังนี้

1. การผ่าตัด skin sparing mastectomy (SSM) และ subpectoral insertion tissue expander และ inflate intra operative มากที่สุดที่สามารถทำได้
2. หลังจากได้ผลชิ้นเนื้อผู้ป่วยที่ไม่ต้องรับการฉายแสงให้ผ่าตัด IBR ได้เลย
3. แต่สำหรับผู้ป่วยที่ต้องรับการฉายแสงให้ deflated ก่อนการฉายแสง และหลังจากที่ฉายแสงครบ 2 สัปดาห์ให้ reexpanded เพื่อลดการหดรั้งของเนื้อเยื่อพังผืดที่ห่อหุ้ม (capsular contracture) และการเสียรูปทรงของเต้านม
4. ผ่าตัดเสริมสร้างเต้านม ซึ่งเรียกขั้นตอนการผ่าตัดนี้ว่า “skin-preserving” delayed reconstruction



รูปที่ 1. แสดงขั้นตอน delayed-immediate breast reconstruction (ดัดแปลงจาก Kronowitz SJ. Delayed-immediate breast reconstruction: technical and timing considerations. Plast Reconstr Surg 2010;125:463-74.)

การผ่าตัดเสริมสร้างเต้านมกับประสิทธิภาพของรังสีรักษา^(14, 15)

การทำผ่าตัดเสริมสร้างเต้านมทุกแบบ ไม่มีผลโดยตรงต่อการรับรังสีรักษา แต่จะมีผลทางอ้อมทำให้การจัดรูปแบบพื้นที่ของการฉายแสงลำบาก เนื่องจากจุดตัด (precise junction) ระหว่างผนังช่องอกด้านในและด้านข้างทำได้ยากกว่าในกลุ่มที่ทำผ่าตัดเสริมสร้างเต้านมเมื่อเทียบกับกลุ่มที่ผิวหนังอกแบน และการที่ผิวหนังอกหนาขึ้น ทำให้เกิด non – uniform electron beam และพื้นที่ได้รับรังสีไม่เท่ากัน

กลุ่มผู้ป่วยที่ควรหลีกเลี่ยงการผ่าตัดเสริมสร้างเต้านมที่ทำผ่าตัดพร้อมกับการผ่าตัดเต้านม (relative contraindication for IBR)⁽¹⁶⁻¹⁸⁾

1. ผู้ป่วยที่ผ่าตัดแล้ว ไม่แน่ใจว่าสามารถตัดก้อนเนื้อร้ายออกได้หมด มีการกระจายไปต่อมน้ำเหลือง และกลุ่มที่ระยะมะเร็งอาจเปลี่ยนแปลงหลังผ่าตัด
2. ผู้ป่วยที่มะเร็งเต้านมที่กลับมาเป็นซ้ำใน 2 กลุ่มนี้ ผู้ป่วยอาจจะต้องได้รับการรักษาเพิ่มเติมอีก
3. ผู้ป่วยที่จะได้รับรังสีรักษา^(14, 19, 20)

การได้รับรังสีรักษาในกลุ่มที่ทำการเสริมเต้านมทันที ทำให้เกิดภาวะแทรกซ้อนมากขึ้น โดยในกลุ่ม implant จะพบว่าการหดรั้ง (capsular contracture) เพิ่มขึ้นอย่างมีนัยสำคัญ ในปีพ.ศ. 2549 Behranwala KA. และคณะ⁽²¹⁾ ได้รายงานการศึกษาในผู้ป่วย 136 รายที่ใช้ implant สำหรับการผ่าตัดเสริมสร้างเต้านมตรวจติดตามเป็นเวลา 4 ปีพบว่าในกลุ่มที่ได้รับรังสีรักษามี capsular contracture ร้อยละ 38.6 ในขณะที่กลุ่มที่ไม่ได้รับรังสีรักษามีร้อยละ 14.1 ในปีพ.ศ. 2558 Cordeiro PG. และคณะ⁽²²⁾ ได้รายงาน capsular contracture grade III และ IV ในกลุ่มเสริมเต้านมทันที โดยใช้ implant ที่ได้รับรังสีรักษาเท่ากับร้อยละ 39.7 และ 6.9 ตามลำดับ นอกจากนี้รังสีรักษาก็มีผลต่อกลุ่มที่ผ่าตัดเสริมสร้างเต้านมด้วยเนื้อเยื่อของตัวเอง (autologous reconstruction) ด้วย โดยแม้ว่าจะไม่เพิ่มภาวะแทรกซ้อนภาพรวม แต่ในแง่ความสวยงามมีผลเสียทั้งด้านความสมมาตร สี และการหดรั้งอย่างมีนัยสำคัญ

ดังนั้น จึงแนะนำให้เลื่อนการผ่าตัดเสริมสร้างเต้านมอย่างน้อย 6 สัปดาห์หลังได้รับรังสีรักษา หรือพิจารณาทำเป็น delayed-immediate breast

reconstruction ในกรณีที่ต้องการทำเสริมเต้านมทันทีในผู้ป่วยที่มีโอกาสได้รับรังสีรักษาก็อาจพิจารณาทำได้เนื่องจากพบว่ายังมีผู้ป่วยบางส่วนที่พอใจผลการรักษา ในกรณีนี้พบว่าการใช้ TRAM flap ในกลุ่มเสริมเต้านมทันทีที่ต้องได้รับรังสีรักษาหลังการผ่าตัดผลการรักษาจะดีกว่า เมื่อเทียบกับการใช้วัสดุสังเคราะห์ (implant)

สำหรับ acellular dermal matrix (ADM) - assisted reconstruction กับการศึกษาการหดรั้งนั้นได้มีการศึกษาในปีพ.ศ. 2555 ของ Ho G. และคณะ⁽²³⁾ รายงาน systematic review พบอัตราการเกิดภาวะแทรกซ้อนโดยรวมของการหดรั้ง ในระดับมากกว่า Baker classification grade II ที่ประมาณร้อยละ 0.6 หลังจากติดตามผู้ป่วยไป 6 - 52 เดือน ซึ่งที่ผ่านมามีการทดลองในสัตว์ที่แสดงให้เห็นว่า ADM สามารถป้องกันการเกิด capsular formation ได้

ในปีพ.ศ. 2559 Cook M. และคณะ⁽²⁴⁾ ได้รายงานการใช้ pentoxifylline (Trental) ร่วมกับ วิตามินอี เพื่อลดโอกาสการเกิดการหดรั้ง (capsular contracture) ในกลุ่มเสริมสร้างเต้านมโดยใช้วัสดุสังเคราะห์ (implant) ที่ต้องได้รับรังสีรักษาหลังการผ่าตัดพบว่าสามารถป้องกันการเกิด severe contracture และ implant loss ในกลุ่มเสริมเต้านมทันทีด้วย implant ที่ต้องได้รับรังสีรักษาได้

การผ่าตัดเสริมสร้างเต้านมและการให้ยาเคมีบำบัดหลังผ่าตัด

Alderman AK. และคณะ⁽²⁵⁾ ได้รายงานการศึกษา multicenter cohort ในกลุ่มมะเร็งเต้านมที่ทำผ่าตัดเต้านมและเสริมสร้างเต้านมทันทีว่าไม่ได้มีผลให้ได้รับยาเคมีบำบัดล่าช้าลงอย่างมีผลแตกต่างทางคลินิก

การผ่าตัดเสริมสร้างเต้านมและการให้ยาเคมีบำบัดก่อนผ่าตัด

จาก meta-analysis ของ Song J. และคณะ⁽²⁶⁾ ในปีพ.ศ. 2557 รายงานว่าอัตราการเกิดภาวะแทรกซ้อนทั้งด้านการติดเชื้อ น้ำเหลือง และเลือดคั่งที่แผลจาก

การผ่าตัดเต้านม และเสริมสร้างเต้านมทันทีหลังการรับยาเคมีบำบัดไม่ได้เพิ่มขึ้นจากกลุ่มที่ไม่ได้รับยาเคมีบำบัดก่อนการผ่าตัด

เทคนิคการผ่าตัดเสริมสร้างเต้านม

การผ่าตัดเสริมสร้างเต้านมด้วยวัสดุสังเคราะห์ (implant)⁽¹⁶⁾

จากข้อมูลของ American Society of Plastic Surgeons ในปีพ.ศ. 2558 พบอัตราการผ่าตัดเสริมสร้างเต้านมประมาณร้อยละ 80 ของผู้ป่วยเป็น implant-based reconstruction เนื่องจากมีความง่ายในการผ่าตัดมากกว่า ใช้ระยะเวลาในการผ่าตัดน้อยกว่า ระยะเวลาพักฟื้นจากการผ่าตัดรวดเร็วกว่า ไม่มีภาวะแทรกซ้อนของ donor อีกทั้งในผู้ป่วย prophylactic mastectomy ด้วย

สำหรับวิธีนี้ผู้ป่วยจำเป็นต้องมีส่วนของผิวหนังและกล้ามเนื้อในบริเวณที่จะผ่าตัดใส่วัสดุสังเคราะห์ (implant) ที่ดีเพียงพอที่จะสามารถคลุมวัสดุสังเคราะห์ได้ทั้งหมด มิเช่นนั้นจะมีโอกาสเกิด skin flap necrosis จากความตึงได้มากการใส่วัสดุสังเคราะห์หลังการตัดเต้านมนิยมใส่ในชั้นใต้กล้ามเนื้อ เนื่องจากพบว่าการเกิดการหดรั้ง (capsular contracture) น้อยกว่า และยังสร้าง lower breast projection และ inframammary fold ได้อีกด้วย

การผ่าตัดเสริมสร้างเต้านมด้วย tissue expansion ตามด้วยการผ่าตัดเปลี่ยนเป็นวัสดุสังเคราะห์ (implant)^(27, 28)

วิธีการทำผ่าตัด 2 ระยะ คือ ใส่ tissue expander ใน subpectoral pocket แล้วค่อย ๆ ขยาย expander ด้วยการฉีดสารละลายน้ำเกลือจนได้ขนาดที่ต้องการ จากนั้นจึงเปลี่ยนเป็น permanent breast implant ในปัจจุบัน มีการพัฒนาวัสดุสังเคราะห์ชนิด Becker expander-implant ซึ่งสามารถลดการผ่าตัดในระยะที่ 2 ได้โดยทั่วไป การขยาย expander จะทำเป็นขยายมากกว่าขนาด ประมาณร้อยละ 25 ของขนาดวัสดุสังเคราะห์ เพื่อให้มีลักษณะเต้านมที่หย่อนใกล้เคียงของธรรมชาติ

หลังจากขยายเต็มที่จ้ะรอให้มีการสร้างปลอกหุ้ม (capsule) ประมาณ 2 - 4 เดือนจึงทำการผ่าตัดระยะที่ 2 โดยเอา tissue expander ออก พร้อมกับทำ capsulotomy หรือ capsulectomy แล้วใส่วัสดุสังเคราะห์ที่มีการใช้เนื้อเยื่อเทียม (dermal matrix sling) เช่น Alloderm เพื่อเสริมบริเวณ lower pole ของเต้านม เพื่อช่วยในการขยายเนื้อเยื่อบริเวณขอบล่างของเต้านม ซึ่งมักจะไม่มีกล้ามเนื้อปกคลุมวัสดุสังเคราะห์ (implant) เพิ่มความยืดหยุ่นของผิวหนังส่วนนี้ และลดการเจ็บปวดจากการยืดขยายได้ ข้อดีและข้อด้อยของการผ่าตัดเสริมสร้างเต้านมสรุปดังตารางที่ 1

การผ่าตัดเสริมสร้างเต้านมโดยใช้วัสดุชีวภาพร่วมเสริม⁽³⁰⁾

ปัจจุบันพบว่า ประมาณร้อยละ 56 ของ tissue expander/ implant-based reconstruction นั้นมีการใช้

วัสดุชีวภาพร่วมด้วย โดย acellular dermis matrix (ADM) เป็นวัสดุชีวภาพที่ใช้มากที่สุดในการเพิ่มการปกคลุมของ tissue expander/ implant บริเวณด้านขอบล่างและขอบข้าง เนื่องจากทำให้เกิดการปกคลุมของเนื้อเยื่อที่สมบูรณ์ของตัว tissue expander/ implant ในลักษณะของการปกคลุมของกล้ามเนื้อได้ ผลคือสามารถลดการเกิดภาวะแทรกซ้อนของ rippling, unpleasant stiffness, excessive upper pole convexity, asymmetry ได้ ทำให้ ADM-assisted breast reconstruction เป็นทางเลือกหนึ่งของการผ่าตัดในปัจจุบัน ในปีพ.ศ.2557 Forsberg CG. และคณะ⁽³¹⁾ ศึกษาผลลัพธ์ด้านความสวยงามพบว่าในกลุ่มของ ADM-assisted reconstruction มีคะแนนที่ดีกว่าในทุกแง่ของด้านความสวยงามได้แก่ คุณลักษณะเป็นธรรมชาติ รูปทรง ขนาด ความสมมาตร ตำแหน่ง และภาพรวม

ตารางที่ 1. แสดงข้อดี ข้อด้อยของ breast reconstruction ในวิธีการต่าง ๆ ⁽²⁹⁾

ชนิดการผ่าตัด	Specifics	ข้อบ่งชี้	ข้อห้าม	ข้อดี	ข้อเสีย
Implant-based	Tissue Expander/ Subpectoral Implant	เต้านมเล็ก, หย่อน คล้อยเล็กน้อย ไม่มี donor site ความ ต้องการของผู้ป่วย	ผ่านการฉายแสง มาก่อน มีโอกาส ได้รับการฉาย แสงต่อไป	ไม่มี donor site morbidity ระยะ การผ่าตัดนอน โรงพยาบาลและ ฟื้นตัวเร็วกว่า	ภาวะแทรกซ้อนจาก (implant) จำเป็นต้อง มารพ.หลายครั้ง ผ่าตัดหลายครั้ง
Autologous	Pedicled flap, Free flap	Redundant tissue, ความต้องการของ ผู้ป่วย	ผู้ป่วยที่มีโรคร่วม รุนแรง ไม่มี donor tissue	ดูเป็นธรรมชาติ ใกล้เคียงอีกข้าง ฉายแสงหลัง ผ่าตัดได้	ระยะเวลาผ่าตัดนาน นอนรพ.และฟื้นตัว นาน เสียเลือด มากกว่า ภาวะ แทรกซ้อนของ donor
Combination	Pedicle latissimus dorsi flap with implant	ไม่เหมาะสมสำหรับ autologous อย่าง เดียว ผ่านการฉาย แสงมาก่อนความ ต้องการของผู้ป่วย	กล้ามเนื้อ latissimus ขนาดไม่พอ	ดูเป็นธรรมชาติ ฉายแสงหลัง ผ่าตัดได้	ภาวะแทรกซ้อน ของ วัสดุสังเคราะห์ (implant), donor

การผ่าตัดเสริมสร้างเต้านมโดยใช้เนื้อเยื่อของผู้ป่วยเอง (autologous tissue)

ข้อดีของการใช้ flap ชนิดต่าง ๆ จากเนื้อเยื่อของผู้ป่วยเอง คือ สามารถสร้างเต้านมใหม่ที่มีลักษณะรูปร่างสวยงาม มีความยืดหยุ่น และสัมผัสใกล้เคียงธรรมชาติอีกทั้งภาวะแทรกซ้อนในระยะยาวมีน้อยกว่าการใช้วัสดุสังเคราะห์ (implant) โดยเฉพาะหากต้องการให้รังสีรักษาล้างการผ่าตัดก็สามารถทำได้ ซึ่งในปัจจุบันทางเลือกแรก ที่แนะนำในการผ่าตัดเสริมสร้างเต้านม คือ DIEP flap⁽³²⁾

Flap ที่สามารถใช้ในการผ่าตัดเสริมสร้างเต้านมมีดังนี้ คือ

1. Pedicled flap ที่นิยมใช้ ได้แก่ TRAM flap, LDM flap
2. Microvascular free flap มีหลายชนิด โดยแบ่งตามลักษณะหลอดเลือดที่มาเลี้ยง flap ได้แก่

2.1 Musculocutaneous flap เช่น free TRAM flap, free LDM flap

2.2 Fasciocutaneous Perforator flap เช่น DIEP, SGAP, IGAP TAP, LTTP flap

ในที่นี้ขอยกตัวอย่าง flap ชนิดที่นิยมใช้ในการผ่าตัดเสริมสร้างเต้านม ซึ่งมีดังต่อไปนี้

Transverse Rectus Abdominis Musculocutaneous flap (TRAM)

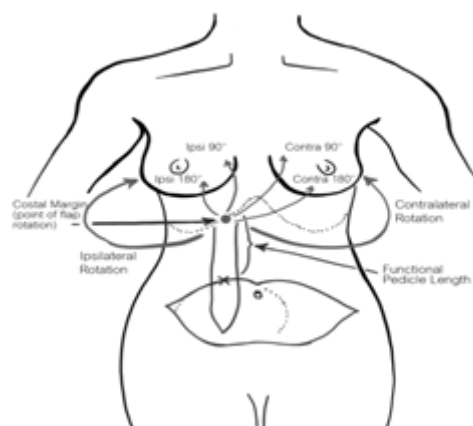
ก. Pedicled TRAM flap^(17, 33, 34)

Flap ชนิดนี้มีเส้นเลือดมาเลี้ยงจากมาจากระบบ superior epigastric artery และ periumbilical perforators (ผ่านทาง choke system ในชั้นกล้ามเนื้อ rectus abdominis) ไม่แนะนำให้ทำในผู้ป่วยที่อ้วนหรือจัดหรืออ้วนมาก (BMI>30) และไม่สามารถใช้ในกรณีที่ผู้ป่วยมีแผลผ่าตัดหน้าท้อง ที่อาจตัด pedicle (open cholecystectomy), abdominoplasty (ตัด perforator ที่ไปผิวหนัง) ข้อดี คือ สามารถทำพร้อมกับการทำการตัดเต้านมเป็น two-team approach ใช้ประโยชน์จากผิวหนัง

และชั้นไขมันส่วนเกินจากหน้าท้อง เป็นการทำการผ่าตัดเสริมสร้างเต้านมที่ร่วมกับผ่าตัดเสริมความงาม คือ abdominoplasty ได้อย่างเหมาะสมด้านความสวยงามอื่น พบว่ารูปทรงและปริมาตรสุดท้าย ดีกว่าการใช้วัสดุสังเคราะห์ (implant) ให้ปริมาตรเต้านมมาก ทำให้สามารถใช้ในผู้ป่วยที่มีเต้านมขนาดใหญ่ และดูมีความหย่อนคล้อยได้ เกิด donor site morbidity น้อย ส่วนข้อเสีย เช่น ไม่สามารถใช้ในผู้ป่วยบางประเภท เช่น ผอมมาก ทำให้ไม่มีไขมันที่หน้าท้องสำหรับใช้ในการทำผ่าตัด หรือมีปัจจัยเสี่ยงสูงในการทำผ่าตัด ใส่เสื้อที่หน้าท้อง ระยะพักฟื้นนานกว่ากลุ่มเสริมเต้านมทันทีด้วยวัสดุสังเคราะห์ (implant)

ภาวะแทรกซ้อนที่พบได้จากการทำผ่าตัด ได้แก่ ผ่าตัดซ้ำ flap loss พบว่าปัจจัยที่ทำให้เกิดภาวะแทรกซ้อนเพิ่มขึ้น ได้แก่ การเกิดการคั่งของเลือดด้านหลังผ่าตัด การคั่งของก้อนเลือดและการได้รับรังสีรักษาก่อนผ่าตัด ซึ่งในกลุ่มที่มีความเสี่ยงสูงนี้อาจใช้วิธีการประยุกต์ของ unipedicled TRAM flap เสริมได้⁽³⁵⁾ ได้แก่ bipedicled TRAM flap⁽³⁶⁾, augmented TRAM flap (supercharged⁽³⁷⁾, turbocharged TRAM flap⁽³⁸⁾), free TRAM flap, delay TRAM flap⁽³⁹⁾

ในการผ่าตัด pedicled TRAM flap นั้น สามารถเลือกใช้ทั้ง pedicle ด้านเดียวกันหรือด้านตรงข้ามเมื่อเทียบกับข้างที่ผ่าตัดเต้านม และการ inset flap ก็อาจทำเป็นในแนวตั้งหรือแนวนอน (รูปที่ 2) โดยในอดีตแนะนำให้ใช้ pedicle ด้านตรงข้ามและ inset แนวตั้ง แต่วิธีนี้จะทำลาย inframammary fold และมีเนื้อนุ่มตรงกลางมีการศึกษาของ Clugston PA. และคณะ⁽⁴⁰⁾ ได้รายงานการใช้ pedicle TRAM flap ด้านเดียวกันกับข้างที่ผ่าตัดเต้านม โดยได้เสนอถึงข้อดีต่าง ๆ เช่น ขึ้นรูปจัดได้ง่าย สงวน inframammary fold ไว้ได้ ไม่ทำลาย natural xiphoid hollow และ pedicle แรงตึงน้อยกว่า



รูปที่ 2. การผ่าตัดเสริมสร้างเต้านมชนิด pedicled TRAM flap (ดัดแปลงจาก Unger JG S-CM, Schaverien MV, Cheng A. Breast reconstruction. SRPS 2014;11:1-82.)

๗. Free TRAM flap^(10, 17, 33)

Free TRAM flap พบว่าหลอดเลือดที่มาเลี้ยงมาจาก deep inferior epigastric system ซึ่งประกอบด้วย artery และ venae comitantes ที่มีขนาดใหญ่พอดีที่นอกเหนือจาก pedicled TRAM flap คือ หลอดเลือดที่มาเลี้ยง flap แข็งแรงและยาวกว่า ทำให้มีปัญหาเรื่อง skin flap และ fat necrosis น้อยกว่า ใส่เล็บนบริเวณหน้าท้องพบน้อยกว่า เนื่องจากตัดกล้ามเนื้อหน้าท้องน้อยกว่า นายแพทย์ Nahabedian ได้จัดประเภทสำหรับ muscle-sparing TRAM flap แบ่งเป็น 4 กลุ่ม ตามขนาดของ rectus abdominis ที่ตัดออกมาด้วยดังตารางที่ 2 พบว่าทั้งวิธี MS-2 และ DIEP มีปัญหาเรื่อง abdominal wall weakness น้อยมาก และไม่ต่างกันทั้ง 2 กลุ่ม

ในส่วนของการต่อหลอดเลือดในตำแหน่งของ recipient โดยทั่วไป อาจจะใช้ได้ทั้ง internal mammary vessels หรือ thoracodorsal vessels แต่โดยทั่วไปมักเลือกใช้ internal mammary system เนื่องจากมีขนาดเส้นผ่าศูนย์กลางที่ใกล้เคียงกับ donor vessels และมักจะถูกสงวนไว้ในผู้ป่วยที่มีการทำผ่าตัดตัดต่อมน้ำเหลืองบริเวณรักแร้ หรือมีการฉายรังสีบริเวณรักแร้มาก่อน แต่อย่างไรก็ตาม internal mammary recipient มีข้อด้อยคือในการเปิดหาหลอดเลือด ต้องมีการตัดกระดูกอ่อนซี่โครงที่ 3 ออกบางส่วน อาจทำให้มีทรวงอกผิดรูปเกิดขึ้นได้ ผนังของ internal mammary vein จะค่อนข้างบาง มีโอกาสฉีกขาดได้ง่าย และที่สำคัญคือ หากจะใช้หลอดเลือดนี้ในการผ่าตัด coronary artery bypass จะไม่สามารถทำได้ในอนาคต⁽⁴¹⁾

ตารางที่ 2. แสดง Muscle Sparing Classification สำหรับ TRAM Flaps⁽⁴²⁾

เทคนิคการผ่าตัด Muscle sparing	นิยาม (ในแง่ของกล้ามเนื้อ rectus abdominis)	
	เก็บรักษาไว้	ตัดออก
MS-0	ไม่เก็บ	ตัดออกทั้งหมด
MS-1	เก็บรักษาส่วนข้างด้านนอก	ตัดออกส่วนใหญ่
MS-2	เก็บรักษาส่วนข้างด้านนอกและด้านใน	เฉพาะส่วนกลาง
MS-3 (DIEP)	เก็บรักษาเกือบทั้งหมด	ไม่ตัด

Deep inferior epigastric perforator (DIEP) flap^(32, 43, 44)

ในปัจจุบันเป็นมาตรฐานในการทำ micro-vascular autogenous breast tissue reconstruction การผ่าตัดนำเนื้อเยื่อส่วนผิวหนังและไขมันจากหน้าท้องส่วนล่าง ข้อได้เปรียบอื่น ๆ เช่น ไม่ตัดกล้ามเนื้อหน้าท้องเลยทำให้อัตราการเกิดไส้เลื่อนและความแข็งแรงของหน้าท้อง หลอดเลือดที่เลี้ยง ยาวกว่าเทียบกับ free TRAM flap ทำให้ได้การต่อหลอดเลือดเกิดความตึงน้อยกว่า และสามารถออกแบบการวาง flap ได้ง่ายกว่า ด้านความคุ้มค่าพบว่าค่าใช้จ่ายโดยรวมของ DIEP flap ถูกกว่าแบบอื่นลดรูปรางผิวดูปกติ เช่น ไม่มีความโป่งนูนบริเวณล้นปีไม่มีรูปสะดือผิดปกติและลดการใช้ synthetic mesh

สำหรับข้อเสียของ DIEP flap เช่น ใช้เวลาผ่าตัดเพิ่มขึ้นพบว่าปัจจัยที่มีผลมากที่สุดต่อการเกิดภาวะแทรกซ้อนหลังผ่าตัด ในการทำ DIEP flap ได้แก่ การได้รับรังสีรักษาหลังผ่าตัดและการสูบบุหรี่ ดังนั้น จึงแนะนำให้เลื่อนการทำผ่าตัดไปหลังจากได้รับรังสีรักษาครบ และแนะนำให้หยุดสูบบุหรี่ก่อนผ่าตัดอย่างน้อย 4 สัปดาห์ขึ้นไป

ข้อบ่งชี้เฉพาะของ DIEP flap กลุ่มที่ต้องการความสมบูรณ์สูงสุดของกล้ามเนื้อหน้าท้อง เช่น นักกีฬาหญิงตั้งครรภ์ ผู้ป่วยอายุน้อย (น้อยกว่า 50 ปี) และกลุ่มที่จำเป็นต้องทำ bipedicle TRAM flap แต่ต้องการหลีกเลี่ยง donor site morbidity ส่วนข้อห้ามของ DIEP flap ได้แก่ ปัจจัยที่มีผลรบกวน inferior epigastric vessel เช่น major systemic diseases (cardiovascular, respiratory หรือ autoimmune diseases) หรือ ผู้ป่วยที่เคยทำผ่าตัด abdominoplasty อ้วนมาก สูบบุหรี่จัด มีแผลที่หน้าท้อง เคยทำ abdominal liposuction obesity

Superficial inferior epigastric artery perforator flap (SIEA flap)^(17, 33, 45)

เป็น perforator flap ที่อาศัยหลอดเลือดมาเลี้ยงจาก superficial inferior epigastric artery ข้อดีคือไม่ต้องตัดกล้ามเนื้อหน้าท้องรวมถึง fascia ออกเลย และ

สามารถทำการผ่าตัดเสริมสร้างเต้านมทั้ง 2 ข้าง ได้ แต่มีข้อเสียคือ หลอดเลือดที่มาเลี้ยงมีลักษณะทางกายวิภาคไม่คงที่ในแต่ละบุคคล หลอดเลือดที่มาเลี้ยงมีขนาดเล็กและสั้น

Gluteal artery perforator flap^(17, 33, 45)

การใช้เนื้อเยื่อจากบริเวณสะโพกมักจะเลือกใช้ ในกรณีที่ไม่สามารถใช้เนื้อเยื่อจากบริเวณหน้าท้องได้ เช่น มีแผลผ่าตัดที่หน้าท้องมาก่อน หรือผิวหนังหน้าท้องมีไม่เพียงพอ สำหรับการเสริมสร้างเต้านม flap ชนิดนี้สามารถทำได้ในคนที่ผอม เนื่องจากบริเวณนี้ส่วนใหญ่จะมีเนื้อเยื่อไขมันมากเพียงพอข้อเสียของ flap ชนิดนี้ เช่น เทคนิคการผ่าตัดทำยากต้องมีการเปลี่ยนท่าผู้ป่วย ในระหว่างการผ่าตัด skin paddle เล็กทำให้มีปัญหาในการเสริมเต้านมภายหลัง เกิดน้ำเหลืองคั่งหลังผ่าตัด อาจเกิดสะโพกผิดรูป เนื้อเต้านมอาจจะแน่นและแข็งเกินไป เนื่องจากทำมาจากเนื้อเยื่อไขมันจากสะโพก มีความเสี่ยงต่อการบาดเจ็บของ sciatic nerve

Latissimus Dorsi Musculocutaneous (LDM) flap⁽⁴⁶⁾

การใช้ Latissimus dorsi flap สามารถใช้เป็น flap อย่างเดียว ในกรณีที่ไม่ต้องเสริมสร้างเต้านมที่ใหญ่มากนัก เช่น ขนาดเต้านมเล็ก หรือเป็น partial mastectomy defect flap ชนิดนี้หลอดเลือดแดงที่มาเลี้ยงมี 2 ระบบ คือ thoracodorsal blood vessel และ serratus collateral branch to lateral thoracic artery (retrograde) ข้อบ่งชี้การใช้ flap ชนิดนี้ เช่น เคยล้มเหลวจากการผ่าตัดเสริมสร้างเต้านมแบบ implant/TRAM flap มาก่อน, ใช้ผ่าตัดเสริมสร้างเต้านมแบบบางส่วน (partial mastectomy/lumpectomy defect) ใช้ในผู้ป่วยที่อ้วนมาก/ผอมมาก สำหรับข้อห้ามได้แก่เคยผ่าตัดที่อาจหลอดเลือดที่มาเลี้ยง flap (เช่น posterior thoracotomy) โรคร่วมรุนแรง ในส่วนของการประยุกต์ flap นี้เช่น muscle-sparing LMD flap, Extended LDMF, LD miniflap

การผ่าตัดโดยใช้ทั้งเนื้อเยื่อจากผู้ป่วยเองร่วมกับวัสดุสังเคราะห์ (combination autologous flap with implant)

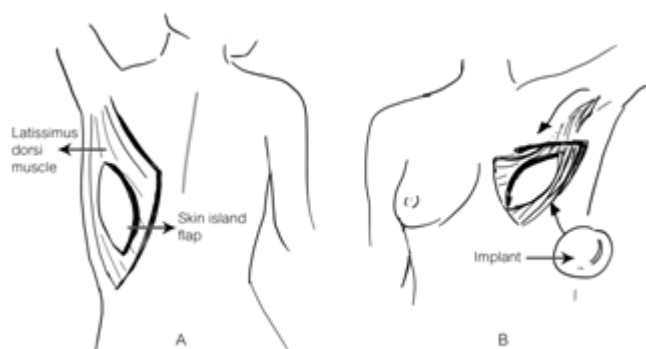
ส่วนมากมักเป็นการผ่าตัดโดยใช้ทั้งเนื้อเยื่อจากผู้ป่วยเองร่วมกับวัสดุสังเคราะห์⁽⁴⁷⁾ (รูปที่ 3) ซึ่งโดยปกติ LDM มักจะใช้เป็น flap ร่วมกับวัสดุสังเคราะห์ (implant) เนื่องจาก flap มักจะบาง ฟู และมีขนาดเล็กกว่าเต้านมข้างปกติ และการใช้ร่วมกับวัสดุสังเคราะห์ (implant) ช่วยลดปัญหาการหดรั้งและ rippling อีกทั้งทำให้มีการปกคลุมที่หนามากขึ้น จึงมีผลให้มีรูปร่างและสัมผัสที่ดีขึ้นอีกทั้งมีการศึกษา meta-analysis⁽⁴⁸⁾ เปรียบเทียบการทำการผ่าตัดเสริมสร้างเต้านมในผู้ป่วยที่เคยได้รับรังสีรักษาในบริเวณเต้านมมาก่อน

พบว่ากลุ่ม LDM with implant มีอัตรา implant loss การติดเชื้อการผ่าตัดใหม่น้อยกว่ากลุ่มที่วัสดุสังเคราะห์ (implant) อย่างเดียวอย่างมีนัยสำคัญทางสถิติ⁽⁴⁹⁾ ภาวะแทรกซ้อน⁽⁵⁰⁾ ที่สามารถเกิดได้อาจจะทั้งจาก วัสดุสังเคราะห์ (implant) เช่น แตก ผิดตำแหน่ง หดรั้ง ติดเชื้อ และจาก donor site เช่น ก้อนเลือดคั่ง น้ำเหลืองคั่ง ติดเชื้อ แผลเป็นนูน และที่ recipient site

อาจเกิด flap necrosis

การรักษาเต้านมอีกข้างให้สมมาตร (balancing procedures)

นอกจากการผ่าตัดเสริมสร้างเต้านมที่ข้างที่ตัดเต้านมแล้ว อีกประเด็นหนึ่งที่ต้องคำนึงถึงก็คือความสมมาตรกับเต้านมอีกข้างหนึ่ง สำหรับเต้านมอีกข้างหนึ่งนั้นควรได้รับการประเมินตั้งแต่คนไข้มาปรึกษาวางแผนการผ่าตัดเสริมสร้างเต้านม โดยอาจสามารถทำพร้อมหรือทำหลังจากการผ่าตัดเสริมสร้างเต้านมก็ได้ ซึ่งวิธีต่าง ๆ สำหรับทำให้สมมาตรเช่น การผ่าตัดลดขนาดเต้านม การผ่าตัดเสริมเต้านม การผ่าตัดยกกระชับเต้านม หรือผสมผสานกันเช่นในผู้ป่วยที่เต้านมใหญ่มากที่จะผ่าตัดตัดเต้านม และเสริมสร้างเต้านมสำหรับเต้านมอีกข้างหนึ่ง อาจผ่าตัดลดขนาดเต้านมเพื่อให้สมมาตร ในรายที่เต้านมเล็กอาจให้ทางเลือกการเสริมเต้านมอีกข้างเพื่อให้สมมาตรกัน ในระยะเวลา 5 ปีที่ผ่านมาสถิติการผ่าตัดมะเร็งเต้านมของโรงพยาบาลจุฬาลงกรณ์แสดงดังตารางที่ 3



รูปที่ 3. การผ่าตัดโดยใช้ทั้งเนื้อเยื่อจากผู้ป่วยเองร่วมกับวัสดุสังเคราะห์ (ดัดแปลงจาก Hu E, Alderman AK. Breast reconstruction. Surg Clin North Am 2007;87:453-67)

ตารางที่ 3. สถิติการผ่าตัดมะเร็งเต้านมของโรงพยาบาลจุฬาลงกรณ์ ปีพ.ศ. 2554 – 2558

หัตถการ/ปีพ.ศ.	2554	2555	2556	2557	2558
จำนวนการผ่าตัดตัดเต้านมจากมะเร็งเต้านม (ราย)	239	265	258	291	290
Immediate reconstruction ทั้งหมด	18 (7.53%)	22 (8.30%)	25 (9.68%)	27 (9.28%)	39 (13.45%)
LD	1	3	6	5	7
LD + Implant	7	11	9	11	20
TRAM	5	4	9	3	3
Implant	5	4	1	8	9
Delay reconstruction ทั้งหมด	1	2	3	10	4
LD + Implant	1	1	2	6	2
TRAM			1	1	2
Implant		1		3	

LD = latissimus dorsi

TRAM = transverse rectus abdominis myocutaneous

สรุป

การรักษา มะเร็งเต้านมในปัจจุบันนั้น นอกจากในด้านการควบคุมโรคมะเร็งแล้ว การแก้ไขภาวะความพิการจากการผ่าตัดรักษาโรคมะเร็งเต้านม ก็เป็นปัจจัยสำคัญที่จำเป็นต้องคำนึงถึงในการรักษาผู้ป่วย และยังเป็น การเพิ่มคุณภาพชีวิตให้กับผู้ป่วยให้สามารถกลับไปใช้ชีวิตประจำวันได้เหมือนบุคคลปกติทั่วไป ในปัจจุบัน การผ่าตัดเสริมสร้างเต้านมหลังจากที่ผู้ป่วยได้รับการผ่าตัดมะเร็งเต้านมเป็นสิ่งที่จำเป็นต้องให้ข้อมูลกับผู้ป่วยเสมอ ในการตัดสินใจพิจารณาว่าจะการผ่าตัดเสริมสร้างเต้านมสำหรับผู้ป่วย จะต้องดูถึงปัจจัยหลายประการ ประกอบด้วย ระยะของมะเร็งเต้านม การให้การรักษาเสริม เช่น ยาเคมีบำบัด รังสีรักษา ระยะเวลาการทำการผ่าตัดเสริมสร้างเต้านมเป็นวันที่ หรือในภายหลังการยอมรับของผู้ป่วยสำหรับการใช้วัสดุสังเคราะห์ ความพร้อมของผู้ป่วยสำหรับ และชำนาญของศัลยแพทย์ในการทำการผ่าตัด การให้ข้อมูลที่ครบถ้วนรอบด้านเพื่อให้ผู้ป่วยได้ตัดสินใจเลือก และมีส่วนร่วมในแผนการรักษา อันจะนำมาซึ่งผลการรักษา ความร่วมมือในการรักษา และประโยชน์สูงสุดแก่ตัวผู้ป่วยนั่นเอง

เอกสารอ้างอิง

1. World Health Organization. Breast cancer: prevention and control [Internet]. 2013 [cited 2016 Aug 12]. Available from: <http://www.who.int/cancer/detection/breastcancer/en/index1.html>.
2. Pongnikorn D, Suwanrungruang K, Buasom R. Cancer incidence in Thailand. In: Imsamran W, Chaiwerawattana A, Wiangnon S, Pongnikorn D, Suwanrungruang K, Sangrajang S, et al., editors. Cancer in Thailand. VII. Bangkok: Cancer Registry Unit, National Cancer Institute Thailand; 2015. p. 5-72.
3. McGuire KP, Santillan AA, Kaur P, Meade T, Parbhoo J, Mathias M, et al. Are mastectomies on the rise? A 13-year trend analysis of the selection of mastectomy versus breast conservation therapy in 5865

- patients. *Ann Surg Oncol* 2009;16:2682-90.
4. Katipamula R, Degnim AC, Hoskin T, Boughey JC, Loprinzi C, Grant CS, et al. Trends in mastectomy rates at the Mayo Clinic Rochester: effect of surgical year and preoperative magnetic resonance imaging. *J Clin Oncol* 2009;27:4082-8.
 5. Wilkins EG, Cederna PS, Lowery JC, Davis JA, Kim HM, Roth RS, et al. Prospective analysis of psychosocial outcomes in breast reconstruction: one-year postoperative results from the Michigan Breast Reconstruction Outcome Study. *Plast Reconstr Surg* 2000; 106:1014-25.
 6. Al Ghazal SK, Fallowfield L, Blamey RW. Comparison of psychological aspects and patient satisfaction following breast conserving surgery, simple mastectomy and breast reconstruction. *Eur J Cancer* 2000; 36:1938-43.
 7. Christian CK, Niland J, Edge SB, Ottesen RA, Hughes ME, Theriault R, et al. A multi-institutional analysis of the socioeconomic determinants of breast reconstruction: a study of the National Comprehensive Cancer Network. *Ann Surg* 2006;243:241-9.
 8. American Society of Plastic Surgeons. 2015 Plastic surgery statistics report [Internet]. 2015 [cited 2016 Aug 12]. Available from: <https://www.plasticsurgery.org/news/plastic-surgery-statistics>.
 9. Uroskie TW, Colen LB. History of breast reconstruction. *Semin Plast Surg* 2004;18: 65-9.
 10. Serletti JM, Fosnot J, Nelson JA, Disa JJ, Bucky LP. Breast reconstruction after breast cancer. *Plast Reconstr Surg* 2011;127:124e-35e.
 11. Cordeiro PG, Albornoz CR, McCormick B, Hudis CA, Hu Q, Heerdt A, et al. What is the optimum timing of postmastectomy radiotherapy in two-stage prosthetic reconstruction: radiation to the tissue expander or permanent implant? *Plast Reconstr Surg* 2015;135:1509-17.
 12. Kronowitz SJ. Delayed-immediate breast reconstruction: technical and timing considerations. *Plast Reconstr Surg* 2010;125: 463-74.
 13. Park SH, Han W, Yoo TK, Lee HB, Jin US, Chang H, et al. Oncologic safety of immediate breast reconstruction for invasive breast cancer patients: a matched case control study. *J Breast Cancer* 2016;19:68-75.
 14. Kronowitz SJ, Robb GL. Radiation therapy and breast reconstruction: a critical review of the literature. *Plast Reconstr Surg* 2009;124: 395-408.
 15. Berbers J, van Baardwijk A, Houben R, Heuts E, Smidt M, Keymeulen K, et al. 'Reconstruction: before or after postmastectomy radiotherapy?' A systematic review of the literature. *Eur J Cancer* 2014; 50:2752-62.
 16. Alderman A, Gutowski K, Ahuja A, Gray D. ASPS clinical practice guideline summary on breast reconstruction with expanders and implants. *Plast Reconstr Surg* 2014;134:648e-55e.
 17. Hu E, Alderman AK. Breast reconstruction. *Surg Clin North Am* 2007;87:453-67, x.
 18. Zhong T, McCarthy CM, Price AN, Pusic AL. Evidence-based medicine: breast reconstruc-

- tion. *Plast Reconstr Surg* 2013;132:1658-69.
19. Lam TC, Hsieh F, Boyages J. The effects of postmastectomy adjuvant radiotherapy on immediate two-stage prosthetic breast reconstruction: a systematic review. *Plast Reconstr Surg* 2013;132:511-8.
 20. Schaverien MV, Macmillan RD, McCulley SJ. Is immediate autologous breast reconstruction with postoperative radiotherapy good practice?: a systematic review of the literature. *J Plast Reconstr Aesthet Surg* 2013;66:1637-51.
 21. Behranwala KA, Dua RS, Ross GM, Ward A, A'hem R, Gui GP. The influence of radiotherapy on capsule formation and aesthetic outcome after immediate breast reconstruction using biodimensional anatomical expander implants. *J Plast Reconstr Aesthet Surg* 2006;59:1043-51.
 22. Cordeiro PG, Albornoz CR, McCormick B, Hu Q, Van Zee K. The impact of postmastectomy radiotherapy on two-stage implant breast reconstruction: an analysis of long-term surgical outcomes, aesthetic results, and satisfaction over 13 years. *Plast Reconstr Surg* 2014;134:588-95.
 23. Ho G, Nguyen TJ, Shahabi A, Hwang BH, Chan LS, Wong AK. A systematic review and meta-analysis of complications associated with acellular dermal matrix-assisted breast reconstruction. *Ann Plast Surg* 2012;68:346-56.
 24. Cook M, Johnson N, Zegzula HD, Schray M, Glissmeyer M, Sorenson L. Prophylactic use of pentoxifylline (Trental) and vitamin E to prevent capsular contracture after implant reconstruction in patients requiring adjuvant radiation. *Am J Surg* 2016;211:854-9.
 25. Alderman AK, Collins ED, Schott A, Hughes ME, Ottesen RA, Theriault RL, et al. The impact of breast reconstruction on the delivery of chemotherapy. *Cancer* 2010;116:1791-800.
 26. Song J, Zhang X, Liu Q, Peng J, Liang X, Shen Y, et al. Impact of neoadjuvant chemotherapy on immediate breast reconstruction: a meta-analysis. *PLoS One* 2014;9:e98225.
 27. Basta MN, Gerety PA, Serletti JM, Kovach SJ, Fischer JP. A systematic review and head-to-head meta-analysis of outcomes following direct-to-implant versus conventional two-stage implant reconstruction. *Plast Reconstr Surg* 2015;136:1135-44.
 28. Ho A, Cordeiro P, Disa J, Mehrara B, Wright J, Van Zee KJ, et al. Long-term outcomes in breast cancer patients undergoing immediate 2-stage expander/implant reconstruction and postmastectomy radiation. *Cancer* 2012;118:2552-9.
 29. Howard-McNatt MM. Patients opting for breast reconstruction following mastectomy: an analysis of uptake rates and benefit. *Breast Cancer (Dove Med Press)* 2013;5:9-15.
 30. Kim JY, Davila AA, Persing S, Connor CM, Jovanovic B, Khan SA, et al. A meta-analysis of human acellular dermis and submuscular tissue expander breast reconstruction. *Plast Reconstr Surg* 2012;129:28-41.
 31. Forsberg CG, Kelly DA, Wood BC, Mastrangelo SL, DeFranzo AJ, Thompson JT, et al. Aesthetic outcomes of acellular dermal matrix

- in tissue expander/implant-based breast reconstruction. *Ann Plast Surg* 2014;72: S116-S120.
32. Healy C, Allen RJ Sr. The evolution of perforator flap breast reconstruction: twenty years after the first DIEP flap. *J Reconstr Microsurg* 2014;30:121-5.
 33. Unger JG, Saint-Cyr M, Schaverien MV, Cheng A. Breast reconstruction. *Selected Readings in Plastic Surgery (SRPS)* 2014;11:1-82.
 34. Wu JD, Huang WH, Qiu SQ, He LF, Guo CP, Zhang YQ, et al. Breast reconstruction with single-pedicle TRAM flap in breast cancer patients with low midline abdominal scar. *Sci Rep* 2016;6:29580.
 35. Kim JY, Mlodinow AS, Khavanin N, Hume KM, Simmons CJ, Weiss MJ, et al. Individualized risk of surgical complications: an application of the breast reconstruction risk assessment score. *Plast Reconstr Surg Glob Open* 2015; 3:e405.
 36. Ng RL, Youssef A, Kronowitz SJ, Lipa JE, Potochny J, Reece GP. Technical variations of the bipedicle TRAM flap in unilateral breast reconstruction: effects of conventional versus microsurgical techniques of pedicle transfer on complications rates. *Plast Reconstr Surg* 2004;114:374-84.
 37. Wu LC, Iteld L, Song DH. Supercharging the transverse rectus abdominismusculocutaneous flap: breast reconstruction for the overweight and obese population. *Ann Plast Surg* 2008;60:609-13.
 38. Semple JL. Retrograde microvascular augmentation (turbocharging) of a single-pedicle TRAM flap through a deep inferior epigastric arterial and venous loop. *Plast Reconstr Surg* 1994;93: 109-17.
 39. Kanchwala SK, Bucky LP. Optimizing pedicled transverse rectus abdominis muscle flap breast reconstruction. *Cancer J* 2008;14: 236-40.
 40. Clugston PA, Gingrass MK, Azurin D, Fisher J, Maxwell GP. Ipsilateral pedicled TRAM flaps: the safer alternative? *Plast Reconstr Surg* 2000;105:77-82.
 41. Temple CL, Strom EA, Youssef A, Langstein HN. Choice of recipient vessels in delayed TRAM flap breast reconstruction after radiotherapy. *Plast Reconstr Surg* 2005;115:105-13.
 42. Bajaj AK, Chevray PM, Chang DW. Comparison of donor-site complications and functional outcomes in free muscle-sparing TRAM flap and free DIEP flap breast reconstruction. *Plast Reconstr Surg* 2006;117:737-46.
 43. Yueh JH, Slavin SA, Adesiyun T, Nyame TT, Gautam S, Morris DJ, et al. Patient satisfaction in postmastectomy breast reconstruction: a comparative evaluation of DIEP, TRAM, latissimus flap, and implant techniques. *Plast Reconstr Surg* 2010;125:1585-95.
 44. Man LX, Selber JC, Serletti JM. Abdominal wall following free TRAM or DIEP flap reconstruction: a meta-analysis and critical review. *Plast Reconstr Surg* 2009;124:752-64.
 45. Kronowitz SJ. State of the art and science in postmastectomy breast reconstruction. *Plast Reconstr Surg* 2015;135:755e-71e.
 46. Hammond DC. Latissimusdorsi flap breast reconstruction. *Clin Plast Surg* 2007;34:

- 75-82.
47. Abdalla HM, Shalaan MA, Fouad FA, Elsayed AA. Immediate breast reconstruction with expander assisted latissimusdorsi flap after skin sparing mastectomy. *J Egypt Natl CancInst* 2006;18:134-40.
48. Fischer JP, Basta MN, Shubinets V, Serletti JM, Fosnot J. A systematic meta-analysis of prosthetic-based breast reconstruction in irradiated fields with or without autologous muscle flap coverage. *Ann Plast Surg* 2016; 77:129-34.
49. Chang DW, Barnea Y, Robb GL. Effects of an autologous flap combined with an implant for breast reconstruction: an evaluation of 1000 consecutive reconstructions of previously irradiated breasts. *Plast Reconstr Surg* 2008;122:356-62.
50. Lee KT, Mun GH. A systematic review of functional donor-site morbidity after latissimusdorsi muscle transfer. *Plast Reconstr Surg* 2014;134:303-14.