

8-1-1998

Wilms' tumor (Nephroblastoma.)

M. Mekanantawat

S. Chittmittrapap

Follow this and additional works at: <https://digital.car.chula.ac.th/clmjjournal>



Part of the [Medicine and Health Sciences Commons](#)

Recommended Citation

Mekanantawat, M. and Chittmittrapap, S. (1998) "Wilms' tumor (Nephroblastoma.)," *Chulalongkorn Medical Journal*: Vol. 42: Iss. 8, Article 6.

Available at: <https://digital.car.chula.ac.th/clmjjournal/vol42/iss8/6>

This Modern Medicine is brought to you for free and open access by the Chulalongkorn Journal Online (CUJO) at Chula Digital Collections. It has been accepted for inclusion in Chulalongkorn Medical Journal by an authorized editor of Chula Digital Collections. For more information, please contact ChulaDC@car.chula.ac.th.

เนื้องอกวิมส์

มณฑล เมฆอนันต์วิช *

สุทธิพร จิตต์มิตรภาพ **

Mekanantawat M, Chittmittrapap S. Wilms' tumor (Nephroblastoma) . Chula Med J
1998 Aug; 42(8) : 653-60

Wilms' tumor is the most common intra-abdominal solid tumor in children. Most patients present with an asymptomatic abdominal mass. And some masses are obvious. Treatment of Wilms' tumor is multidisciplinary programs. The effective application of chemotherapy and development of NWTS treatment protocol produce satisfying result.

Wilms' tumor associate with specific congenital anomalies and Wilms' tumor genes were detected. Further advance in molecular genetic studies may improve new type of therapy.

Key words: *Wilms' tumor , Nephroblastoma.*

Reprint request : Mekanantawat M, Department of Surgery, Faculty of Medicine, Khon Kaen
University, Khon Kaen 40002, Thailand.

Received for publication. June 15,1998.

*ภาควิชาศัลยศาสตร์ คณะแพทยศาสตร์ มหาวิทยาลัยขอนแก่น

**ภาควิชาศัลยศาสตร์ คณะแพทยศาสตร์ จุฬาลงกรณ์มหาวิทยาลัย

Max Wilms รายงานโรคมะเร็งของไตในผู้ป่วยเด็ก 7 ราย ครั้งแรกในปี 1899 ซึ่งมีลักษณะแตกต่างไปจากพยาธิสภาพมะเร็งไตในผู้ใหญ่ทั่วไป มีลักษณะเป็นเซลล์อ่อนของไต ที่เรียกว่า Nephroblast จากการค้นพบจึงเรียกชื่อเป็นเกียรติว่า Wilms' tumor หรือเรียกตามพยาธิสภาพว่า Nephroblastoma, Wilm's tumor เป็นมะเร็งในช่องท้องในเด็กที่พบบ่อยที่สุด ประมาณ 6 % ของผู้ป่วยมะเร็ง มีอุบัติการณ์ของโรค 8 ต่อ 1 แสน ของเด็กอายุน้อยกว่า 15 ปี⁽¹⁾ ในสหรัฐอเมริกาพบอุบัติการณ์ประมาณ 350-450 รายต่อปี พบในเด็กอายุต่ำกว่า 5 ปี ถึง 75 % และมีอุบัติการณ์สูงสุดที่อายุ 2-3 ปี โดยมีอัตราส่วนระหว่าง เพศ เท่า ๆ กัน

กลไกการเกิดโรค⁽¹⁻⁸⁾

Wilms' tumor เป็น embryonal renal neoplasm ประกอบด้วย blastemal, stromal และ epithelial cell types ทั้ง 3 ชนิดหรือ cell type ชนิดใดชนิดหนึ่ง ปัจจุบันยังไม่ทราบสาเหตุที่ชัดเจน มีรายงานหลายฉบับพยายามเสนอสาเหตุการเกิดโรค เช่น Matsunaga ได้ศึกษา genetic ของ Wilms' tumor พบการถ่ายทอดในครอบครัว แบบ autosomal dominant น้อยกว่า 1 % รายงานของ Knudson & Strong ใช้ทฤษฎี two-hit mutational model อธิบายสาเหตุใน sporadic cases ได้ทั้งจากกลไกทางพันธุกรรม และปัจจัยภายนอก (somatic insult) ที่มีผลทำให้เกิดการผ่าเหล่า (mutation) ของเซลล์ถึง 2 ครั้งก่อนที่จะกลายเป็นเซลล์มะเร็ง ปัจจุบันพบว่าความผิดปกติทางพันธุกรรมเป็นสาเหตุของโรคนี้เพียง 20 %

จนถึงปัจจุบัน ได้มีการศึกษาพบตำแหน่งยีนที่ผิดปกติได้แก่ Wilms' tumor gene (WT1) ที่ตำแหน่ง 11p13 และ WT2 ที่ตำแหน่ง 11p15 ซึ่งเป็น tumor - suppressor gene ถ้ายีนในตำแหน่งนี้ไม่ทำงานจะทำให้เกิดมะเร็งได้นอกจากนี้ยังพบความผิดปกติที่ตำแหน่งอื่นได้อีก เช่น 16q, 1p ในอนาคตอาจใช้ยีนเป็นตัวแบ่งกลุ่ม Wilms' tumor เพื่อบอกการพยากรณ์โรค หรือ ให้การรักษาด้วยการเปลี่ยนยีน

จากการศึกษาปัจจัยการเจริญเติบโตของมะเร็งพบ

ว่า insulin like growth factors (ILGF) เป็นสารสำคัญชนิดหนึ่งที่ทำให้เซลล์มะเร็งแบ่งตัวเร็วขึ้น โดย ILGF ทำหน้าที่ผ่านกลไกได้ทั้งระบบ autocrine , paracrine และ endocrine สำหรับ Wilms' tumor มี insulin like growth factor II (ILGF II) เป็นสารกระตุ้น เช่นเดียวกับ neuroblastoma และ rhabdomyosarcoma ซึ่ง ILGF II มียีนควบคุมอยู่บน chromosome คู่ที่ 11 ที่ตำแหน่ง 11p15 และจะแสดงออก เมื่อ gene ที่ตำแหน่งตรงกันบนโครโมโซมทั้งคู่ผิดปกติ (loss of heterozygosity)

Wilms' tumor สามารถพบร่วมกับ ความผิดปกติแต่กำเนิดได้หลายชนิด ชนิดที่พบบ่อยที่สุด คือ aniridia, hemihypertrophy และ Beckwith-Wiedemann syndrome (omphalocele + macroglossia + gigantism และ hypoglycemia) อาการ/กลุ่มอาการอื่นที่พบร่วมอันดับรองลงไปได้แก่ genitourinary anomalies (gonadal dysgenesis, hypospadias, cryptorchidism, duplication of collecting system) mental retardation , Denys-Drash syndrome (male pseudohermaphroditism + diffuse glomerular disease) Perlman syndrome (fetal gigantism + renal hamatomas + nephroblastomatosis) แม้ว่ากลุ่มอาการเหล่านี้จะพบได้น้อยแต่มีความสัมพันธ์กับ Wilms' tumor อย่างมากเช่น ผู้ป่วย Denys-Drash syndrome มีโอกาสเกิดมะเร็ง 50-90 % ดังนั้นจึงต้องมีการเฝ้าระวังการเกิดมะเร็งในผู้ป่วยที่มีความผิดปกติเหล่านี้ยิ่งอย่างใกล้ชิด

พยาธิวิทยา^(1, 6, 7)

ได้มีการศึกษาถึงพยาธิวิทยาโดยละเอียดของเนื้องอกชนิดนี้ ซึ่งกลุ่มศึกษา National Wilms Tumor Study (NWTs) ได้แนะนำให้แบ่งชนิดของ Wilms' tumor โดยอิงจากการพยากรณ์โรค

1. Favorable histologic group (FH) ได้แก่เนื้องอกที่ประกอบด้วย blastemal, stromal และ epithelial cell (triphasic pattern)

2. Unfavorable histologic group (UH): ได้แก่ Anaplasia , Clear cell sarcoma of kidney (CCSK) และ

Malignant rhabdoid tumor of kidney

ลักษณะอาการทางคลินิก^(5,8)

ผู้ป่วยเด็กมักมาพบแพทย์ ด้วยก้อนในช่องท้อง โดยไม่มีอาการอื่น ผู้ปกครองมักคลำก้อนได้ขณะอาบน้ำ หรือสังเกตเห็นท้องนูนผิดปกติ อาการข้างเคียงอื่นๆ เช่น อ่อนเพลีย ปวดปัสสาวะมีเลือดปน จะพบได้ประมาณ 20-30 % มีอาการความดันโลหิตสูงประมาณ 25 % เป็นผลจากระดับ renin ในเลือดที่สูงขึ้น บางครั้งถ้ามีอุบัติเหตุกับช่องท้องแม้เพียงเล็กน้อย สามารถทำให้เลือดออกในก้อนเนื้องอกได้ และมาพบแพทย์ด้วย ขนาดของก้อนโตเร็วผิดปกติ ซีด ไข้ ซึ่งคล้ายกับอาการของเนื้องอก neuroblastoma

การตรวจร่างกายบริเวณก้อนมักอยู่บริเวณเอวข้างใดข้างหนึ่ง ถ้าก้อนขนาดใหญ่มากอาจคลำได้ถึงกลางท้อง ควรตรวจดูอาการที่สัมพันธ์กันด้วย เช่น hemihypertrophy , aniridia หรือ Beckwith-Wiedemann syndrome ถ้าพบ varicocele ด้านซ้าย แสดงว่าเนื้องอกไปกด renal vein ข้างซ้าย อาการปวดกระดูก จากการกระจายของเนื้องอกมักเป็น CCSK tumor อาการแสดงทางสมองบ่งถึงการกระจายของเนื้องอกชนิด rhabdoid tumor หรือ CCSK tumor

การตรวจทางห้องปฏิบัติการ⁽⁸⁾

ได้แก่ complete blood count (CBC), urinalysis, BUN , creatinine

การตรวจทางรังสีวิทยา^(1,7-9)

1. การถ่ายภาพรังสีช่องท้อง: ลักษณะของก้อนเป็น homogeneous density พบ abnormal calcification ได้น้อยกว่า 5% ถ้าพบจะมีลักษณะเป็น rim calcification
2. การถ่ายภาพรังสีทรวงอก: พบ pulmonary metastasis ได้ประมาณ 10 %
3. การตรวจด้วยคลื่นเสียงความถี่สูง ชนิด real time: เป็นการตรวจเบื้องต้นที่สำคัญ สามารถแสดงตำแหน่งของก้อนว่าเป็นก้อนของไต และบอกเนื้อของก้อน

ว่าเป็น cyst หรือ solid นอกจากนี้ยังแสดง tumor thrombus ใน renal vein , inferior vena cava ตลอดจนคุณลักษณะของไตด้านตรงข้ามได้

4. intravenous pyelogram (IVP): มีความสำคัญในการประเมินการทำงานของไต และวางแผน radio-therapy หลังผ่าตัด

5. Computerized axial tomography (CT) และ Magnetic resonance image (MRI) : สามารถให้รายละเอียดตำแหน่ง ของเนื้องอกและความสัมพันธ์กับอวัยวะข้างเคียงได้ดีกว่า ultrasound สำหรับ CT มีประโยชน์ในการแสดงเนื้องอกของไตด้านตรงข้าม แต่มีข้อผิดพลาดประมาณ 7 % ถ้าเนื้องอกขนาดเล็กกว่า 1 เซนติเมตร, MRI มีประโยชน์ในการแสดง intravascular extension ของเนื้องอก

6. bone scan : ควรทำในผู้ป่วย CCSK tumor

การแบ่งระยะของโรค⁽⁶⁾

ปัจจุบัน NWTS แนะนำให้ใช้แบบแผนการรักษาฉบับที่ 4 ที่เรียกว่า NWTS-4 สำหรับผู้ป่วย Wilms' tumor ในสหรัฐอเมริกาเป็นหลัก ซึ่งก็ได้รับการยอมรับอย่างกว้างขวางทั้งในสหรัฐอเมริกา หรือที่อื่น ๆ โดยต้องสำรวจช่องท้องอย่างละเอียด โดยเฉพาะ ดับและ ไตด้านตรงข้าม bloody peritoneal fluid ปังบอก peritoneal implantation ควรทำ lymph node sampling ในบริเวณ periaortic และ inferior vena cava เนื่องจากเป็นดัวบอการพยากรณ์โรค ผลการประเมินพบ false-negative rate 31 % และ false-positive rate 18 % ดังนั้นจึงควรตัดชิ้นเนื้อส่งตรวจ แม้ว่าต่อมหน้าเหลืองจะไม่โตชัดเจนก็ตาม

การแบ่งระยะของโรคทำขึ้นเพื่อให้สามารถให้การรักษาได้ตามความรุนแรงของโรค รวมทั้งใช้ในการติดตามผลการรักษา ซึ่ง NWTS - 4 แนะนำให้แบ่งเป็น 5 ระยะ ดังตารางที่ 1

การรักษา

การรักษาด้วยการผ่าตัด^(1,6-8)

ตารางที่ 1. การแบ่งระยะความรุนแรงของโรค ตาม NWTs-4. ^(1,6)

Stage I Tumor is limited to kidney and completely excised. The surface of renal capsule is intact. Tumor was not ruptured before or during removal. There is no residual tumor apparent beyond the margins of excision.

Stage II Tumor extends beyond the kidney but is completely excised. There is regional extension of the tumor, that is, penetration through the outer surface of the renal capsule into peritoneal soft tissues. Vessels outside the kidney substance are infiltrated or contain tumor thrombus. The tumor may have undergone biopsy, or there has been local spillage of tumor contained to the flank. There is no residual tumor apparent at or beyond the margins of excision.

Stage III Residual nonhematogenous tumor is confined to abdomen. Any one or more of the following occur:

1. Lymph nodes on biopsy are found to be involved in the hilus, the periaortic chain, or beyond.
2. There has been diffuse peritoneal contamination by tumor, such as by spillage of tumor beyond the flank before or during surgery, or by tumor growth that has penetrated through the peritoneal surface.
3. Implants are found on the peritoneal surfaces.
4. The tumor extends beyond the surgical margins either microscopically or grossly.
5. The tumor is not completely resectable because of local infiltration into vital structure.

Stage IV Hematogenous metastases. Deposits beyond stage III, that is, lung, liver, bone and brain.

Stage V Bilateral renal involvement at diagnosis. An attempt should be made to stage each side according to the above criteria on the basis of extent of disease before biopsy.

การผ่าตัดอย่างพิถีพิถันสามารถบอกระยะของโรคได้แม่นยำ และช่วยลดการกระจายของเนื้องอก การผ่าตัด radical nephrectomy ควรทำผ่าน transperitoneal incision เพื่อให้สามารถตรวจค้นทั่วช่องท้องและควรคลำไตด้านตรงข้ามว่ามี tumor หรือไม่ก่อนตัด primary tumor กรณีที่มีเนื้องอกในไตทั้ง 2 ข้างมักสัมพันธ์กับ unfavorable histology ควรผูก hilar vessels ก่อน mobilize primary tumor เว้นแต่เนื้องอกมีขนาดใหญ่มากและเสี่ยงต่ออันตรายต่อเส้นเลือดที่สำคัญ จึงจำเป็นต้อง mobilize ก่อนผูก hilar vessels ตำแหน่งที่ทำ lymph node sampling ควรทำเครื่องหมายด้วย titanium clip เช่นเดียวกับบริเวณ tumor bed เพื่อแสดงตำแหน่ง และขอบเขตการให้ radiotherapy ควรตัด ureter ต่ำที่สุดเท่าที่จะทำได้ แต่ไม่จำเป็นต้องถึง bladder, Newman ให้ความสำคัญในการทำ complete

resection ว่าเป็นพื้นฐานสู่ความสำเร็จในการรักษาอย่างไรก็ตามกรณีที่เนื้องอกติดแน่นกันอวัยวะข้างเคียง การทำ en bloc resection หรือ radical resection จะทำก็ต่อเมื่อเห็นว่าสามารถตัดเนื้องอกทั้งหมดออกได้อย่างสมบูรณ์ (stage II) ทั้งนี้เพราะเนื้องอกที่เหลือยู่ตอบสนองได้ดีกับการรักษาด้วย chemotherapy เมื่อพบ hepatic invasion ควรทำ wedge resection เนื้อตับไปพร้อมกับเนื้องอก การกระจายของเนื้องอกเข้าเส้นเลือดดำใหญ่ และ atrium พบได้ 4% แต่ไม่มีผลต่ออัตราการอยู่รอดและการพยากรณ์โรค เมื่อเปรียบเทียบระยะเดียวกันกับกลุ่มที่ไม่มี intravascular involvement อย่างไรก็ตามควรผ่าตัดเอา intravascular thrombus ออกเท่าที่จะสามารถทำได้เพื่อป้องกันข้อแทรกซ้อนจาก thrombus

ข้อแทรกซ้อนจากการทำ primary nephrectomy

พบประมาณ 20 % พบมากที่สุดคือ small bowel obstruction รองลงมา ได้แก่ hemorrhage , wound infection , vascular และ organ injury ทั้งนี้ขึ้นกับปัจจัยต่อไปนี้คือ advanced local tumor , intravascular extension , radical nephrectomy ร่วมกับ adjacent organs และ thoracoabdominal incision ซึ่งสามารถป้องกันด้วยการใช้คูลยพินิจเลือก ผ่าตัดระหว่าง radical resection กับ biopsy แล้วตามด้วย postoperative chemotherapy และ second - look surgery

การรักษาหลังการผ่าตัด ⁽¹⁾

NWTS ได้มีการสรุปแนวทางการรักษามาเป็นระยะ ๆ ตั้งแต่ปี 1969 ปัจจุบันใช้แนวทาง NWTS-3 และ NWTS-4 มาปรับปรุงเป็น NWTS-5 สามารถช่วยลดค่าใช้จ่าย ลดระยะเวลา และลด hematologic toxicity ด้วยการ ใช้ pulse - intensive regimens ในผู้ป่วยอายุน้อยกว่า 24 เดือน ที่เป็นเนื้องอก stage I (FH) มีน้ำหนักไม่เกิน 550 กรัม มีการพยากรณ์โรคที่ดีมาก จึงไม่จำเป็นต้องได้รับ adjuvant chemotherapy หรือ radiotherapy หลังผ่าตัด แนวทางการรักษาสรุปดังแผนภูมิที่ 1.

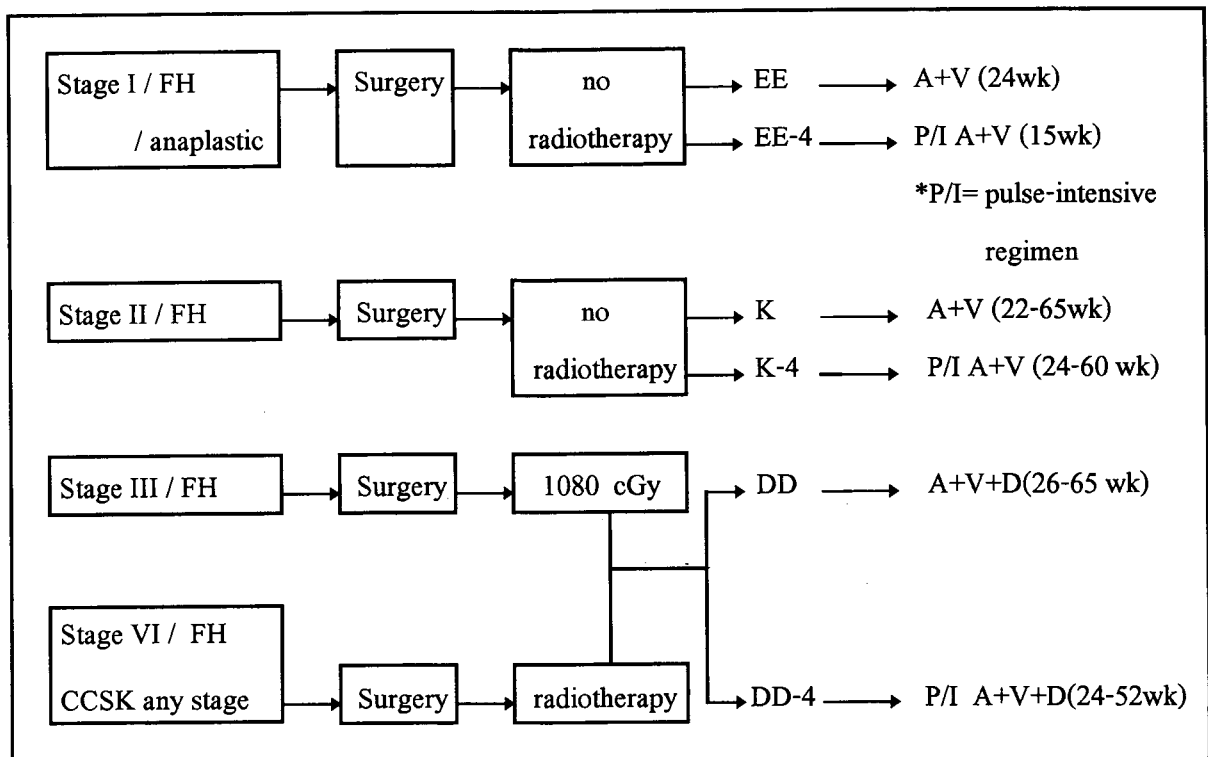
หลักการของ NWTS - 5 มีดังนี้ ⁽⁶⁾

1. ให้ actinomycin D กับ vincristine เพียงพอ สำหรับ stage I : FH หรือ anaplastic type (ให้ระยะเวลา 6 เดือน) และ stage II : FH (ให้ระยะเวลา 15 เดือน)
- 2.. ไม่ต้องให้ postoperative radiotherapy ใน stage I : FH , anaplastic type และ stage II : FH
3. เพิ่ม doxorubicin ร่วมกับ actinomycin D และ vincristine รักษา stage III (FH) แล้วตามด้วย postoperative radiation 1000 cGy
4. ผู้ป่วย stage IV (FH) และผู้ป่วย CCSK histology รักษาด้วย actinomycin D, vincristine, doxorubicin ร่วมกับ radiotherapy ขนาดตาม clinical stage

การให้การรักษาในกรณีพิเศษ

• เนื้องอกวิมต์ที่เป็นทั้ง 2 ข้าง ^(1,6-8, 10)

พบเนื้องอกในไตทั้ง 2 ข้าง ประมาณ 5% โดยกลุ่มนี้ จะมีอายุน้อยกว่า และสัมพันธ์ กับ genitourinary anomalies และ hemihypertrophy มากกว่าเกณฑ์เฉลี่ย



แผนภูมิที่ 1 : สรุปแบบแผนการรักษาตาม NWTS-4 ⁽⁶⁾

แม้ว่าการตรวจทางรังสีวิทยาสามารถบอกข้อมูลได้ละเอียด แต่ก็ยังมีผู้ป่วยที่ไม่สามารถวินิจฉัยก่อนผ่าตัดถึง 1 ใน 3, ผลทางจุลพยาธิวิทยาเป็น unfavorable histology ประมาณ 10 %

NWTS มีข้อเสนอแนะการรักษาผู้ป่วยกลุ่มนี้ว่าควรสงวนเนื้อไตให้มากที่สุด และควรหลีกเลี่ยง nephrectomy ควร staging และ ตรวจ histologic subtype โดยทำ bilateral biopsy และ lymph node sampling การตัดสินใจทำ complete excision ในไตทั้ง 2 ข้าง ก็ต่อเมื่อสามารถสงวนเนื้อไตไม่น้อยกว่า 2 ใน 3 ของเนื้อไตทั้งหมด แล้วตามด้วย postoperative chemotherapy ตาม NWTS-4 คือ actinomycin D และ vincristine จากนั้นจึงประเมินผลการรักษาอีก 2 เดือน ด้วย CT scan ถ้ายังพบเนื้องอก ควรพิจารณาทำ second-operation แล้วตามด้วย actinomycin D ร่วมกับ vincristine และ doxorubicin แล้วประเมินครั้งที่ 2 ในอีก 3 เดือน การผ่าตัดเนื้องอกที่หลงเหลือสามารถกระทำได้แม้ครั้งที่ 3 และควรทำเครื่องหมายด้วย titanium clip ในกรณีที่มีเนื้องอกไม่สามารถตัดออกได้หมด เพื่อให้ radiotherapy

การทำ bilateral nephrectomy ควรเป็นทางเลือกสุดท้าย เพราะผลการทำ renal transplantation พบอัตราการเป็นเนื้องอกใหม่ สูงภายใน 2 ปี ผู้ป่วย bilateral Wilms' tumor จำเป็นต้องติดตามการรักษาระยะเวลานาน เนื่องจากพบการเป็นใหม่ได้ แม้จะนานถึง 5 ปีแล้ว และยังพบภาวะไตวายถึง 5% ของผู้ป่วยกลุ่มนี้

• การรักษาเนื้องอกที่ตำแหน่งแพร่กระจาย^(6,8)

ผู้ป่วย Wilms' tumor มี hematogenous metastases ตั้งแต่แรกวินิจฉัยประมาณ 12 % ผู้ป่วย stage IV ที่มี pulmonary metastases 18% สามารถให้การรักษาด้วย chemotherapy ร่วมกับ radiotherapy โดยไม่ต้องผ่าตัด pulmonary resection , Green และคณะ รวบรวมผู้ป่วย pulmonary metastases 211 คน จาก NWTS-1, NWTS-2 และ NWTS-3 ศึกษา 4-year survival rate หลังจากรักษาด้วย chemotherapy และ radiotherapy ผลการศึกษาไม่พบความแตกต่างระหว่างการทำ pulmonary resection

หรือไม่ก็ตาม นอกจากนี้ NWTS-4 พบว่าเกิด diffuse interstitial pneumonitis จาก lung irradiation ถึง 13%

สำหรับ multiple liver metastases พบว่าการทำ hepatic lobectomy ไม่มีความจำเป็นเว้นแต่กรณี queเลือกสรรแล้ว การรักษา primary tumor ก็เพียงพอ เนื่องจาก liver metastases มี prognoses ดี เว้นแต่กรณีเกิดการ relapse ไปตีบ prognosis จะแย่มาก แม้ว่าจะรักษาด้วย hepatic resection ก็ตาม

• การรักษาเนื้องอกที่กึ่งซำ

โดยการให้ยาฆ่าในขนาดสูงร่วมกับการปลูกถ่ายไขกระดูก (bone marrow transplantation)

Nephroblastomatosis^(1, 6, 11)

NWTS pathology center ใช้คำว่า "nephrogenic rest " เมื่อพบ nephrogenic cell ที่ผิดปกติ ในไต ทั้งส่วน intrarenal และ/หรือ subcapsular ซึ่งจะกลายเป็น precursors ของ Wilms' tumor และ คำว่า " nephroblastomatosis " ใช้ในกรณีที่พบ diffuse หรือ multifocal nephrogenic rest สามารถตรวจพบได้จากการทำ CT scan หรือ angiography ในกรณี unilateral Wilms' tumor จะพบ nephrogenic rest ในไตด้านตรงข้าม ประมาณ 40% และพบเกือบทั้งหมด ใน bilateral Wilms' tumor

ดังนั้นในผู้ป่วย nephroblastomatosis ต้องมีการติดตามการรักษาอย่างใกล้ชิดด้วย ultrasound หรือ CT scan ส่วนการรักษาใช้แนวทางเดียวกับ bilateral Wilms' tumor

ทิศทางการรักษาในอนาคต⁽⁶⁾

NWTS พยายามปรับปรุงวิธีการรักษา เพื่อลด morbidity โดยไม่กระทบต่อ relapse-free survival จากการศึกษาก่อนๆ พบว่าผู้ป่วย stage I อายุน้อยกว่า 2 ปี และน้ำหนักเนื้องอก น้อยกว่า 550 gm. มีการพยากรณ์โรคดีเลิศ โดยไม่จำเป็นต้องให้ adjuvant therapy

ปัจจุบันการศึกษาระดับยีนมีความก้าวหน้าอย่าง

มากและอาจช่วยสืบค้นผู้ป่วยกลุ่มที่มีความเสี่ยงสูงเพื่อให้การรักษาอย่างเหมาะสม

NWTS - 5 ได้วางจุดประสงค์ดังนี้⁽⁶⁾

1. ตรวจสอบเพื่อหาว่ามีการขาดหาย heterozygosity ของ chromosome 16q markers ใน FH Wilms' tumor เป็นกลุ่มที่มีพยากรณ์โรคเลว

2. ตรวจสอบการขาดหาย heterozygosity ของ chromosome 1p markers ใน FH Wilms' tumor ที่เป็นกลุ่มที่มีพยากรณ์โรคเลว

3. ตรวจสอบการเพิ่มขึ้นของ ปริมาณ DNA ใน tumor cell ซึ่งเป็นกลุ่ม ที่มีพยากรณ์โรคเลว

4. ปรับปรุง survival และ disease-free interval ในกลุ่ม UH ที่เป็น diffuse anaplasia และ CCSK โดยใช้ chemotherapy regimen ใหม่ที่มี etoposide และ cyclophosphamide ร่วมด้วย

5. ปรับปรุง survival และ disease-free interval ในกลุ่ม malignant rhabdoid tumor of kidney โดยใช้ chemotherapy regimen ใหม่ที่มี carboplatin , etoposide และ cyclophosphamide ร่วมด้วย

Biologic markers ที่ใช้ในการวินิจฉัย และตรวจวัดการเกิดใหม่ของโรค Wilms' tumor ได้แก่ serum renin, hyaluronidase, และ hyaluronic acid-stimulating activity ซึ่งขณะนี้กำลังศึกษาอยู่

สรุป

Wilms' tumor เป็นมะเร็งในช่องท้องในเด็กที่พบบ่อยที่สุด ผู้ป่วยมักมาพบแพทย์ด้วยก้อนในช่องท้องโดยไม่มีอาการอื่นร่วมทำให้มีผู้ป่วยส่วนน้อยที่มาพบแพทย์ตั้งแต่ระยะเริ่มแรกของโรคการรักษาเนื้องอกชนิดนี้ใช้วิธีการรักษาหลายวิธีร่วมกัน โดยเฉพาะอย่างยิ่งในปัจจุบันการรักษาด้วยเคมีบำบัดมีประสิทธิภาพเป็นที่น่าพอใจสามารถควบคุมโรค และลดขนาดของเนื้องอกจนสามารถผ่าตัดออกได้ทั้งหมด การรักษาอย่างเป็นแบบแผนที่แนะนำโดยกลุ่ม NWTS พบว่าได้ผลดี และมีการพัฒนาอย่างต่อเนื่อง

แม้ว่าปัจจุบันยังไม่ทราบสาเหตุการเกิด Wilms' tumor อย่างแน่ชัด แต่พบว่ามีความสัมพันธ์กับความผิดปกติของยีน และความพิการแต่กำเนิดหลายชนิด ดังนั้น การศึกษาค้นคว้าระดับยีนจะช่วยปรับปรุงแนวทางการรักษาในอนาคต

อ้างอิง

1. King DR. Renal neoplasm. In : Ashcraft KW, Holder TM, eds. Pediatric Surgery. Philadelphia : W.B. Saunders, 1993 : 784-83
2. Petruzzi MJ, Green DM. Wilms' tumor. *Pediatr Clin North Am* 1997 Aug ; 44(4) : 939-52
3. Ward A. Beck-Wiedermann syndrome and Wilms' tumor. *Mol Hum Reprod* 1997 Feb; 3(2): 157-68
4. Bergmann L, Maurer U, Weidmann E. Wilms' tumor gene expression in acute myeloid leukemia. *Leuk Lymphoma* 1997 May; 25 (5-6):435-43
5. Lampkin BC, Wong KY, Kalinyak KA, Carter D, Heckel J, Zaboy KA, Compaan P. Solid malignancies in children and adolescents. *Surg Clin North Am* 1985 Dec ;65(6):1351-86.
6. Shochat SJ. Renal tumors. In : Oldham KT, Colombani PM, Foglia RP, eds. *Surgery of Infants and Children: Scientific Principles and Practice*. Philadelphia: Lippincott-Raven Publishers, 1997 : 581-92
7. Othersen HB. Wilms' tumor. In : Welch KJ, Randolph JG, Ravitch MM, O'neil JA, Rowe MI, eds. *Pediatric Surgery*. 4th ed. Chicago: Year book Medical Publication, 1986: 293 - 300
8. Raffensperger JG, Morgan ER. Renal mass. In : Raffensperger JG, ed. *Swenson's Pediatric*

- Surgery. 5th ed. East Norwalk: Appleton & Lange, 1990 : 347-60
9. Minevich E, Wacksman J, Phipps I, Lewis AG, Sheldon CA. The importance of accurate diagnosis and early close follow up in patients with suspected multicystic dysplastic kidney. J Urol 1997 Sep ; 158(3pt2): 1301-4
10. Delgado G, Viluce C, Fletcher E, de Espinosa, Del Rio B, Chen LN. Bilateral Wilms' tumor. Current treatment Rev Med Panama 1996 Sep; 21(3) : 93-101
11. Horak J, Kolihora E, Janik V, Mottl H, Fendrych P, Kodet R, Lizner J. Possibility of diagnostic imaging in nephroblastomatosis. Cesk Radiol 1990 Jan; 44(1):1-10