

9-1-1998

## Neuroblastoma

M. Mekanantawat

S. Chittmittrapap

Follow this and additional works at: <https://digital.car.chula.ac.th/clmjjournal>



Part of the [Medicine and Health Sciences Commons](#)

---

### Recommended Citation

Mekanantawat, M. and Chittmittrapap, S. (1998) "Neuroblastoma," *Chulalongkorn Medical Journal*: Vol. 42: Iss. 9, Article 6.

Available at: <https://digital.car.chula.ac.th/clmjjournal/vol42/iss9/6>

This Modern Medicine is brought to you for free and open access by the Chulalongkorn Journal Online (CUJO) at Chula Digital Collections. It has been accepted for inclusion in Chulalongkorn Medical Journal by an authorized editor of Chula Digital Collections. For more information, please contact [ChulaDC@car.chula.ac.th](mailto:ChulaDC@car.chula.ac.th).

## เนื้องอกนิวโรบลาสโตมา

มณฑล เมฆอนันต์วิช \*

สุทธิพร จิตต์มิตรภาพ \*\*

**Mekanantawat M, Chittmittrapap S. Neuroblastoma. Chula Med J 1998 Sep;42(9): 711-22**

*Neuroblastoma is the most common solid tumor in childhood and 60% of the tumor occur in abdominal cavity. Signs and symptoms often reflect its primary site and associate with high catecholamine / VIP serum level. High level of VMA or HVA in 24-hour urine are important tumor markers. CT and MRI are useful modalities to evaluate the primary tumor. Bone marrow biopsy has been regarded as a routine and important method for staging.*

*Neuroblastoma is the most common human tumor to undergo spontaneous regression. This phenomenon frequently occurs in infant with stage IV-S. Nowadays, surgery and chemotherapy are 2 main treatments in multimodal therapy. The chemotherapy study for new favourable regimens may improve long-term survival rate in advanced stage tumor.*

**Key word :** *Neuroblastoma.*

Reprint request : Mekanantawat M, Department of Surgery, Faculty of Medicine, Khon Kaen University, Khon Kaen 40002, Thailand.

Received for publication. August 2, 1998.

\*ภาควิชาศัลยศาสตร์ คณะแพทยศาสตร์ มหาวิทยาลัยขอนแก่น

\*\*ภาควิชาศัลยศาสตร์ คณะแพทยศาสตร์ จุฬาลงกรณ์มหาวิทยาลัย

เนื่องจาก neuroblastoma เป็น solid tumor ในเด็กที่พบบ่อยที่สุด และเป็นเนื้องอกที่มี spontaneous regression ปัจจุบันมีการศึกษาความสัมพันธ์ระหว่างเนื้องอก กับความผิดปกติของ chromosome, protooncogene expression และ biochemical markers เพื่อช่วยแบ่งกลุ่มผู้ป่วยและบอกการพยากรณ์โรค

**ระบาดวิทยาของโรค** <sup>(1,2,14,16-18)</sup>

Neuroblastoma เจริญจาก sympathogonia ซึ่งพบตามตำแหน่ง neural crest ทุกที่ในร่างกาย

**Distribution of primary neuroblastoma in children.**

|                |        |                                      |       |
|----------------|--------|--------------------------------------|-------|
| Head           | 0.2 %  | Neck                                 | 3.2 % |
| Chest          | 14.6 % | Pelvis                               | 4.5 % |
| Abdomen        | 65.5 % | (adrenal = 3/5, non - adrenal = 2/5) |       |
| Unknown origin | 12.3 % |                                      |       |

จากการศึกษาข้อมูลในอเมริกาเหนือ พบอุบัติการณ์ของโรคในรอบปี ในกลุ่มเด็กอายุน้อยกว่า 15 ปี เท่ากับ 10.95 ต่อล้าน และในกลุ่มที่อายุไม่เกิน 4 ปี เท่ากับ 27.75 ต่อล้าน ส่วนอัตราตายรอบปี ในกลุ่มเด็กอายุไม่เกิน 4 ปี เท่ากับ 9.10 ต่อล้าน พบว่าผู้ป่วยเกินครึ่งอยู่ใน advanced-stage (III or IV) และ 40 % มีการกระจายของโรคไปแล้ว

Neuroblastoma พบในเด็กชายมากกว่าเด็กหญิง มีรายงานผู้ป่วย familial neuroblastoma,<sup>(2)</sup> neuroblastoma

**ตารางที่ 1.** การจำแนก histologic grade ตามลักษณะทางจุลพยาธิวิทยา<sup>(17)</sup>

| Histologic grade | Mitotic rate | Calcification |
|------------------|--------------|---------------|
| 1                | LOW*         | and +         |
| 2                | LOW          | or +          |
| 3                | HIGH**       | and -         |

\* LOW = ไม่เกิน 10 cells / 10 high - power field  
 \*\* HIGH = มากกว่า 10 cells / 10 high - power field

in a family with pheochromocytoma และพบว่าเกิดร่วมกับ Beckwith-Wiedemann syndrome, Hirschsprung's disease และ fetal alcohol syndrome ได้

**พยาธิวิทยาของโรค** <sup>(3,10,14,16,17)</sup>

โดยทั่วไปเนื้องอกมีสีอมม่วง มีเส้นเลือดมาก ถ้ามีขนาดใหญ่จะมีเลือดออกภายในและมีการเน่าตายทำให้เกิด intratumor calcification , ลักษณะทาง microscopy จะเป็นเซลล์กลมขนาดเล็ก (small round cell) อาจมีการจัดเรียงตัวเป็น rosette formation และอาจพบ ganglion cell หรือ

immature chromaffin cell นอกจากนี้ยังสามารถแยกเนื้องอกตาม degree of differentiation, lymphoid infiltration เป็นต้น เพื่อบอกการพยากรณ์โรค Joshi และคณะสามารถแยก histologic grade โดยใช้ calcification และ mitotic rate ดังตารางที่ 1 จาก grade ที่ได้สามารถแบ่งเป็น risk group โดยพิจารณาพร้อมกับอายุได้ดังตารางที่ 2 ทางด้าน histology ก็มีการแบ่ง เพื่อพยากรณ์โรคที่ใช้แพร่หลาย คือ Shimada Classification ดังตารางที่ 3

**ตารางที่ 2.** แสดงการจำแนกกลุ่มความเสี่ยงของโรค<sup>(17)</sup>

|                 | Grade 1  | Grade 2       | Grade 3  |
|-----------------|----------|---------------|----------|
| Low-risk group  | All ages | <=1 yr of age | None     |
| High-risk group | None     | > 1 yr of age | All ages |

ตารางที่ 3. แสดงการจำแนกเนื้องอกทางจุลทรรศน์วินิจฉัย

|               | Favorable histology                  | Unfavorable histology                     |
|---------------|--------------------------------------|---|
| Stroma-rich   | Well-differentiated<br>or intermixed | Nodular                                   |
| Stroma-poor   |                                      |   |
| • Age < 1.5 y | MKI* < 200/5000                      | MKI > 200/5000                            |
| • Age 1.5-5 y | MKI < 100/5000<br>differentiating    | MKI > 100/5000 and<br>or undifferentiated |
| • Age > 5 y   | None                                 | All                                       |

\*MKI = mitotic - karyorrhectic index

Bilateral neuroblastoma เป็นพยาธิสภาพที่พบน้อยเนื้องอกทั้ง 2 ข้างมักมีขนาดเท่า ๆ กัน<sup>(10)</sup> ไม่ข้ามแนวกลางลำตัว และมี cell type เดียวกัน พยาธิสภาพนี้สัมพันธ์กับภาวะการเกิดเนื้องอกพร้อม ๆ กันในหลายตำแหน่ง (multicentric origins)

#### Immunobiology<sup>(1,4,14,17)</sup>

Neuroblastoma เป็นเนื้องอกที่พบการเกิด spontaneous regression มากที่สุด โดยพบอุบัติการณ์ประมาณ 10% เฉพาะอย่างยิ่งในผู้ป่วยทารก stage IV-S จะพบปรากฏการณ์นี้บ่อยเป็นพิเศษ ซึ่งอาจอธิบายด้วย immune defense mechanism Beckwith และ Perrin ได้ศึกษาโดยทำ adrenal autopsy ในเด็กเสียชีวิตแรกคลอดเพื่อหาอุบัติการณ์ nest cell ของ neuroblastoma เปรียบเทียบกับอุบัติการณ์ของผู้ป่วยเด็ก พบว่าอุบัติการณ์ในเด็กแรกคลอดสูงกว่ามากแล้วสรุปได้ว่า tumor nests ส่วนใหญ่จะสลายและไม่สามารถเจริญเป็นเนื้องอกได้ และเมื่อศึกษา immune antitumor activity พบว่ามีการจัดจวางขบวนการนี้ในผู้ป่วย neuroblastoma เช่นเดียวกับที่พบ class I major histocompatibility complex antigen มีระดับต่ำในผู้ป่วย แต่กลับมีระดับปกติในผู้ป่วย stage IV-S จึงเป็นสาเหตุหนึ่งที่ stage IV-S มี prognosis ดีกว่า

Knudson และ Meadows อธิบายปรากฏการณ์

spontaneous regression โดยใช้ two-hit theory โดย first-hit เกิดการเปลี่ยนแปลงเป็น hyperplastic lesion ( no true neoplasm ) ดังนั้นถ้าไม่มี second -hit hyperplastic lesion จะค่อยๆหายไป แต่ในทางตรงข้ามถ้ามีการกระตุ้นจาก second - hit เช่น N-myc oncogene (N-myc amplification) จะกลายเป็น malignant tumor ปัจจุบันใช้กฎนี้อธิบายกับผู้ป่วยอายุต่ำกว่า 1 ปี

ปัจจุบันพบกลไกทาง cell mediated immune response ต่อ neuroblastoma ได้แก่ Nature killer (NK) cell, lymphokine-activated killer (LAK) cell, Tumor-infiltrating lymphocyte (TIL) ส่วนทาง antibody พบ Neural cell adhesion molecule (NCAM) , ganglioside Gd2 เป็นสารทำลายเนื้องอก การศึกษาความผิดปกติของ chromosome ที่เกี่ยวข้องกับ neuroblastoma ได้แก่การขาดหายไปของ short arm ของ chromosome 1 (chromosome 1p)<sup>(4)</sup> มากที่สุดถึง 77 % นอกจากนี้ยังพบความผิดปกติที่ตำแหน่ง 1p36 ซึ่งคาดว่าเป็น suppressor gene ส่วนความผิดปกติของ 17p53 suppressor gene พบเพียงเล็กน้อย

#### การวินิจฉัยโรค<sup>(16-18)</sup>

Neuroblastoma พบบ่อยในช่องท้องผู้ป่วย 50-70% จะมาพบแพทย์ด้วยปัญหาที่มีก้อนในท้อง โดยมีตำแหน่ง primary site กระจายตามแนว sympathetic chain ดังนี้<sup>(17,18)</sup>

|                          |      |  |
|--------------------------|------|--|
| • retroperitoneum        | 75 % | (adrenal medulla 50 % , paraspinal ganglia 25 %) |
| • posterior mediastinum  | 20 % |  |
| • cervical / pelvic area | 5 %  |  |

อาการของผู้ป่วยจะแสดงตำแหน่ง primary tumor สำหรับอาการทางช่องท้อง ได้แก่ ก้อน ปวดท้อง อาเจียน ถ้าก้อนอยู่ในช่องเชิงกรานจะทำให้การปัสสาวะ และ อุจจาระผิดปกติ เนื่องจากถูกกดเบียดจากเนื้องอก กรณีที่ก้อนกดเบียดไขสันหลังจะทำให้การเดินผิดปกติ, เนื้องอกบริเวณลำคอ กด sympathetic ganglion ทำให้มีอาการ Horner's syndrome (ได้แก่อาการ ptosis, miosis, anhydrosis), enophthalmos และ heterochromia of iris หรือมีอาการที่สัมพันธ์กับระดับ catecholamine หรือ vasoactive intestinal polypeptide มากกว่าปกติ ได้แก่ ท้องเสีย, น้ำหนักลด, ความดันโลหิตสูง

กรณีที่มีการกระจายของโรค เช่น ในผู้ป่วย stage IV-S จะมี cutaneous lesion ที่เรียกว่า blueberry muffin, ในกลุ่มเนื้องอกกระษะรุนแรงมักพบ "black eyes" หรือ panda eyes ซึ่งเป็นผลจากการกระจายไปที่ retroorbital venous plexus

#### การตรวจทางห้องปฏิบัติการ<sup>(12, 16-18)</sup>

1. complete blood count : ถ้าพบ anemia โดยไม่มีสาเหตุชัดเจนมักสัมพันธ์กับมีเลือดออกในเนื้องอก หรือ ถ้าลักษณะเป็น pancytopenia โรคมักกระจายเข้าสู่ไขกระดูกแล้ว

2. Urinary vanillylmandelic acid (VMA) และ homovanillic acid (HVA) ใน urine 24 ชั่วโมง<sup>(12, 15)</sup> เริ่มใช้เป็น mass screening ในประเทศญี่ปุ่น แล้วแพร่หลายในอังกฤษ และออสเตรเลีย พบว่ามี sensitivity และ specificity สูงถึง 96% และ 98% ตามลำดับ VMA และ HVA เป็นผลิตภัณฑ์จาก tyrosine breakdown และ catecholamine synthesis ระดับของ urine VMA หรือ HVA ที่สูงกว่า standard deviation 3 เท่า จะเป็น marker สำหรับ neuroblastoma ในกลุ่ม nonamplified

N-myc แต่ในกลุ่ม N-myc amplification ซึ่งมีการพยากรณ์โรคแย่กว่า มักมีระดับ VMA และ NE ปกติ ผู้ป่วยที่ติดตามการรักษาสามารถตรวจการเป็นใหม่ของโรคด้วย urine catecholamine นอกจากนี้พบว่าอัตราส่วนปริมาณ VMA/HVA มีความสำคัญต่อการพยากรณ์โรค ถ้าอัตราค่าแสดงถึงการพยากรณ์โรคเลว เนื่องจากเนื้องอกที่ mature มากกว่าจะหลัง VMA มากกว่ากลุ่ม immature และกลุ่ม undifferentiated จะหลัง HVA มากกว่า สำหรับ marker ตัวอื่น ๆ ที่ใช้ในบางสถาบัน ได้แก่ norepinephrine, epinephrine, dopamine

3. Serum lactate dehydrogenase (LDH) แม้เป็นสารที่ไม่เฉพาะเจาะจง แต่เป็นตัวแสดงการพยากรณ์โรค และสัมพันธ์กับ high proliferative activity และขนาดของเนื้องอกที่ใหญ่ ระดับ serum LDH สามารถใช้บอกการตอบสนองต่อการรักษา ในกรณีที่ serum LDH > 1500 IU/L บ่งถึงการพยากรณ์โรคเลว

4. Serum ferritin ผู้ป่วยประมาณ 70% จะมีระดับ serum ferritin สูงขึ้น นอกจากนี้ถ้าระดับสูงจะบ่งถึงเนื้องอกมีขนาดใหญ่ หรือเนื้องอกมีการเจริญเร็วมาก

5. Neuron-specific enolase (NSE) เป็นตัวพยากรณ์โรค ใน advanced neuroblastoma ที่มีประโยชน์ NSE จะสูงขึ้นตาม stage ถ้า NSE สูงเกิน 100 ng/ml บอกการพยากรณ์โรคเลว และพบว่า ในผู้ป่วย stage IV-S ระดับ NSE มักไม่สูงเช่นกัน

6. Circulating tumor-derived ganglioside Gd2 เป็นโมเลกุลที่หลุดออกจากผิวของเนื้องอก สามารถตรวจหาจาก plasma ของผู้ป่วย ถ้าการรักษาได้ผลดีจะมีระดับ ganglioside Gd2 ลดลง และเพิ่มสูงในผู้ป่วย advanced stage

**การตรวจทางรังสีวิทยา** (3,6-9,12,13, 16-18)

1. การถ่ายภาพรังสีช่องท้อง : ลักษณะเฉพาะจะพบ scattered microcalcification บนเงา soft tissue density

2. การตรวจด้วยคลื่นความถี่สูง (Ultrasonography) : สำหรับประเมินภาวะเบื้องต้น color doppler จะให้ข้อมูลของเส้นเลือดใหญ่ในส่วน retroperitoneum, ultrasonogram มี sensitivity 82% และ specificity 92%<sup>(12)</sup> ในบางสถาบันสามารถตรวจพบ neuroblastoma ตั้งแต่ผู้ป่วยอยู่ในครรภ์ จากการทำ prenatal diagnosis ซึ่งเนื้องอกมีลักษณะเป็นก้อนถุงน้ำ ผู้ป่วยกลุ่มนี้จำเป็นต้องติดตามหลังคลอด และพบว่าส่วนหนึ่งหายจากโรคได้เอง

3. Computed tomography (CT) : เหมาะสมในการศึกษา neuroblastoma สามารถเห็น calcification ได้ถึง 85% นอกจากนี้ยังสามารถตรวจหา intraspinal extension, vascular invasion โดยใช้ contrast-enhanced CT, CT มี sensitivity 100% และ specificity 92%<sup>(12)</sup>

4. Magnetic resonance imaging : มี sensitivity, specificity สูงสุด (100 %, 100 %) ทั้งยังสามารถ staging โรคได้

5. Metaiodobenzylguanidine imaging (MIBG)<sup>(6,7)</sup> : เป็นสารที่ใช้ทำ scintigraphic imaging ของ neuroblastoma

โดย label MIBG ด้วย Iodine-131 หรือ Iodine-123 ร่างกายจะนำสารนี้ไปเก็บไว้ใน granule ของ chromaffin cell ด้วยเหตุนี้ จึงใช้ MIBG หากการกระจายของเนื้องอกไปกระดูกและไขกระดูก ซึ่ง sensitivity และ specificity เท่ากับ 82% และ 91% ตามลำดับ MIBG มีข้อดีกว่า bone scintigraphy คือสามารถแสดงเฉพาะตำแหน่งของเนื้องอกที่กระจายไป โดยไม่แสดงภาพกระดูกและไขกระดูกที่ปกติ

6. Bone scintigraphy : ใช้ technetium - 99m methylene diphosphonate (MDP) ตรวจหาการกระจายของโรคไปกระดูก แต่มักใช้เป็นทางเลือกรองจาก MIBG, bone scan มี sensitivity 58% และ specificity 100 %<sup>(12)</sup>

**การตรวจชิ้นเนื้อด้วยวิธีพิเศษ** (5,7,9,17)

Bone marrow biopsy : เป็นหัตถการที่ทำเป็นประจำเพื่อหา bone marrow involvement โดยจะข้อมชิ้นเนื้อด้วย anti-ganglioside Gd2, NSE, และ ferritin อย่างไรก็ตามพบว่า มีผลลบถึง 1 ใน 3

**สรุปการประเมินขอบเขตของเนื้องอก ด้วยการตรวจทางรังสีวิทยาและหัตถการ**<sup>(17)</sup>

- 
- |                          |   |
|--------------------------|---|
| • Primary tumor          | : CT or MRI imaging +/- MIBG scan                       |
| • Bone marrow metastases | : Bone marrow aspirates, core bone marrow biopsy        |
| • bone metastases        | : MIBG scan   |
| • Lymph nodes metastases | : CT scan สำหรับ impalpable nodes                       |
| • Abdominal and Liver    | : Ultrasonography, CT หรือ MRI imaging                  |
| • Chest                  | : AP และ lateral chest radiographs, CT หรือ MRI imaging |
-

#### ตารางที่ 4. สรุปการตรวจด้วยวิธีพิเศษและประโยชน์

| Marker                                      | Source of material tested | Information provided |           |            |
|---|---------------------------|----------------------|-----------|------------|
|   |                           | Diagnosis            | Prognosis | Monitoring |
| Vanillylmandelic acid (VMA)                 | 24-hour urine             | √                    | √         | √          |
| Homovanillic acid (HVA)                     | 24-hour urine             | √                    | √         | √          |
| Catecholamine fluorescence                  | Fresh tumor tissue        | √                    |           |            |
| Carcinoembryonic antigen (CEA)              | plasma                    |                      | √         | √          |
| Neuron-specific enolase (NSE)               | serum                     |                      | √         | √          |
| Ferritin                                    | serum                     |                      | √         | √          |
| Lactic dehydrogenase (LDH)                  | serum                     |                      | √         | √          |
| Immunofluorescence with monoclonal antibody | Fresh tumor tissue        | √                    |           | √          |

#### ระยะของโรค<sup>(11,16-18)</sup>

การศึกษา neuroblastoma ในญี่ปุ่นเสนอแนะว่า สามารถแบ่งเนื้องอกได้อย่างน้อย 2 แบบ คือ

- Neuroblastoma ที่มีการพยากรณ์โรคดี : ได้แก่ aneuploid, no N-myc amplification, catecholamine secretion, detectable by screening
- Neuroblastoma ที่มีการพยากรณ์โรคเลว : ได้แก่ diploid, N-myc amplification, less catecholamine secretion, less detectable by screening

สำหรับ staging system ที่ใช้กันแพร่หลายมี 2 system คือ

1. Evans classification โดย Children's Cancer Study Group (CCSG) : มีหลักเกณฑ์แบ่งโดยใช้ tumor location, lymph node involvement และ metastases
2. The surgicopathologic staging โดย The Pediatric Oncology Group (POG) : ใช้ resectability ของ tumor และ residual tumor เป็นหลักเกณฑ์การแบ่ง

#### ตารางที่ 5. การแบ่งระยะของโรคโดย CCSG และ POG<sup>(17)</sup>

| Children's Cancer study Group |   | Pediatric Oncology Group |   |
|-------------------------------|---|--------------------------|---|
| I                             | Tumor confined to the organ or structure of origin.   | A                        | Complete gross resection of primary tumor with/without microscopic residual disease. Intracavitary lymph nodes, not adhered to and removed with primary, histologically free of tumor. Liver free of tumor. |
| II                            | Tumor extends in continuity beyond the organ or structure of origin but not cross midline. Homolateral side regional lymph nodes may be involved. | B                        | Grossly unresected primary tumor. Nodes and liver same as A.  |

ตารางที่ 5. (ต่อ)

| Children's Cancer study Group |  | Pediatric Oncology Group |   |
|-------------------------------|--|--------------------------|---|
| III                           | Tumor extends in continuity beyond the midline. Regional lymph nodes may involved bilaterally.                                     | C                        | Complete/incomplete resection of primary tumor. Intracavitary lymph nodes are histologically positive. Liver as in A. |
| IV                            | Remote disease involving skeleton, organ, soft tissues, distant lymph nodes group.   | D                        | Any dissemination of disease beyond Intracavitary nodes eg liver, skin, bone  |
| IV-S                          | Patients in stage I or II with remote disease confined to liver, skin or bone marrow (no radiographic evidence of bone metastases) | D(S)                     | Same as Evans IV-S.   |

นอกจากนี้ ยังมี staging system อื่นที่พยายามคัดแปลง รวม 2 ระบบที่กล่าวข้างต้น คือ international criteria for a common neuroblastoma stage system ( INSS) รายละเอียดคล้าย 2 system รวมกัน และเพิ่มรายละเอียดใน stage 4S คือผู้ป่วยต้องมีอายุน้อยกว่า 1 ปี

**การรักษาโรค**

แม้ว่า neuroblastoma ส่วนใหญ่มี spontaneous regression ก็ตาม ผลการรักษาที่ยังไม่เป็นที่พอใจนักการ รักษาด้วย chemotherapy, surgery และ radiotherapy อย่างใดอย่างหนึ่งหรือผสมกัน คาดว่าจะช่วยเพิ่มการอยู่รอด ในกลุ่ม advanced stage ปัจจุบัน ได้คิดค้นวิธีการรักษาแบบใหม่ในระดับ โมเลกุล และ immunobiology แต่ยังคงอยู่ในขั้น การทดลอง

**การรักษาด้วยการผ่าตัด<sup>(16-18)</sup>**

การทำ complete tumor resection ใน localized neuroblastoma เป็น curative treatment แต่ผู้ป่วยส่วนใหญ่มากกว่าครึ่งหนึ่งเป็น advanced local หรือ metastases จำเป็นต้องรักษาด้วย multimodal therapy ดังนั้นการรักษาโดยการผ่าตัดจึงมีบทบาทสำหรับ cytoreduction หรือ debulking ใน primary / delayed procedures และเนื่องจากปัจจุบันได้มีการใช้ molecular cytogenetics ช่วยบอก prognosis ของโรค ดังนั้นการผ่าตัดโดยใช้ cytogenetics ร่วมพิจารณาให้การ รักษาจะทำให้การรักษาได้ผลดีขึ้น

แผลผ่าตัดที่นิยมใช้ คือ abdominal transverse incision และ bilateral subcostal incision สามารถตรวจพยาธิสภาพได้ทั่วช่องท้อง การศึกษาในสัตว์ทดลองพบว่าการใช้ electrocauterization และ laser therapy จะเพิ่ม host antitumor immune response ต่อ neuroblastoma ทำให้ residual local และ distant tumor เจริญช้าลง เมื่อเปรียบเทียบกับแผลผ่าตัดโดยใช้ใบมีด

**หลักการรักษาด้วยการผ่าตัด<sup>(17)</sup>**

1. เข้าหาเนื้องอกด้วยความระมัดระวัง สำรวจเนื้องอกและอวัยวะข้างเคียงให้ชัดเจน
2. สามารถตัดอวัยวะที่เป็นอยู่ ได้ 1 ซ้ำง (เช่น ไต ต่อมหมวกไต) ถ้าสามารถตัดเนื้องอกออกได้ทั้งหมด
3. En bloc resection เป็นหัวใจของการผ่าตัด เว้นแต่เนื้องอกกระจายติดอวัยวะสำคัญ เช่น ตับ, ม้าม, ตับอ่อน
4. กรณีที่เนื้องอกกระจายคลุมเส้นเลือดใหญ่ และแขนง การผ่าตัดควรเกาะเนื้องอกออกจากเส้นเลือดให้หมด (การใช้ argon beam coagulator และ laser จะช่วยให้สามารถตัดเนื้องอกออกได้อย่างสมบูรณ์หรือใกล้เคียง)
5. ถ้าเป็นการผ่าตัดครั้งแรกควรหลีกเลี่ยงการผ่าตัดที่เสี่ยงต่อชีวิต เนื่องจากสามารถให้ adjuvant chemotherapy หรือ radiotherapy เป็น cytoreductive และ local tumor control สำหรับ second-look operation ครั้งต่อไป
6. สามารถใช้ laparoscopy สำหรับ exploratory



laparotomy, retroperitoneal node dissection และ tumor biopsy เพื่อช่วย staging และ biologic marker studies

แนวทางการผ่าตัดรักษาตามระยะของโรค<sup>(17)</sup>

#### **INSS Stage 1 (CCSG Stage I or POG Stage A)**

ให้ทำ complete resection เนื่องจาก ส่วน regional lymphnode ควรตัดออกเพื่อส่งตรวจและ staging ให้แน่นอน

#### **INSS Stages 2A and 2B (CCSG Stage II or POG Stage B)**

เนื่องจากกลุ่มนี้ มักมี prognosis ดี แม้จะไม่สามารถตัดออกได้ทั้งหมด แล้วตามด้วย adjuvant therapy ซึ่ง regimen ขึ้นกับปัจจัยเสี่ยง เช่น อายุ, N-myc, histology, ferritin, NSE ถ้าปัจจัยเสี่ยงบ่งชี้ว่าเป็น prognostically favorable group การผ่าตัดอย่างเดียวก็น่าพอใจ อีกวิธีหนึ่งคือ second-look หรือ delayed primary operation หลังจากให้ cytoreductive chemotherapy, radiotherapy การทำ lymph nodes resection นอกจากจะลดขนาดเนื้องอกแล้ว จะช่วย staging ด้วย

#### **INSS Stages 3 (CCSG Stage III or POG Stage C)**

ประมาณ 25% เป็น unresectable neuroblastoma ดังนั้นจึงให้ chemotherapy หรือ radiotherapy ก่อน แล้วจึงทำ delayed primary หรือ second-look resection ทำให้สามารถตัดเนื้องอกได้ทั้งหมด และยังช่วยประเมินการตอบสนองการรักษาด้วย adjuvant therapy ได้

#### **INSS Stage 4 (CCSG Stage IV or POG Stage D)**

ใช้ aggressive multimodality therapy เพื่อช่วยให้ผลการรักษาดีขึ้น สำหรับบทบาทของการผ่าตัดยังเป็นที่ยกเถียงกัน บ้างว่าการทำ complete resection ร่วมกับ regional lymph node จะได้ผลเป็นที่น่าพอใจ ส่วนบางรายงานพบว่า การทำ complete resection ไม่ได้เพิ่มอัตราการอยู่รอด แต่ การทำ cytoreductive surgery ไม่ว่าจะตัดออกได้หมดหรือไม่ย่อมดีกว่าการทำ biopsy

การพยากรณ์โรคในผู้ป่วยกลุ่มนี้ขึ้นอยู่กับ resectability, serum LDH, histology และอายุเป็นสำคัญ

#### **INSS Stage 4S (CCSG Stage IV-S or POG Stage DISI)**

ให้การรักษาด้วย support treatment ก็เพียงพอ เนื่องจากมี spontaneous regression และ การพยากรณ์โรคดี ในผู้ป่วยเด็กที่มีระดับโคมา สามารถรักษาด้วย limited chemotherapy, local irradiation หรือ minimal resection ก็มักจะเพียงพอ อย่างไรก็ตาม ได้มีการศึกษาย้อนหลังผู้ป่วย CCSG Stage IV-S พบว่าการผ่าตัด primary tumor อย่างถาวรลดโอกาสเกิด massive liver metastases มีผลเป็นที่น่าพอใจ

แต่การรักษาผู้ป่วยกลุ่มนี้ก็ไม่ดีเสมอไป เนื่องจากพบ heterogeneous subtype ที่มีการพยากรณ์โรคแตกต่างกันออกไป ปัจจัยที่น่าจะมีผลต่อการพยากรณ์โรค คือตำแหน่งของ primary tumor ถ้าเป็น massive abdominal tumor จะมีความเสี่ยงสูง ในขณะที่ถ้าเป็น extraadrenal primary tumor จะมีการพยากรณ์โรคที่ดีกว่า ดังนั้นในกลุ่มที่มีการพยากรณ์โรคเลวควรให้ aggressive therapy

#### **การรักษาด้วยเคมีบำบัด<sup>(16-18)</sup>**

ยาที่นำมาใช้ได้แก่ cyclophosphamide, doxorubicin, vincristine, teniposide, peptichemio, cisplatin ยาในกลุ่ม first-line drugs เหล่านี้จะนำมารวมเป็น regimen ต่าง ๆ เพื่อหวังผล synergic effect แต่ไม่มี regimen ใดที่ช่วยเพิ่ม long-term survival ในผู้ป่วยอายุเกินกว่า 1 ปี ดังนั้นจึงมียา second-line drug เช่น ifosfamide, etoposide, carboplatin, iproplatin, desferrioxamine นอกจากนี้ยังสามารถเพิ่มประสิทธิภาพของการรักษาและลดระยะเวลาการรักษา โดยให้ continuous infusion แทน bolus injection

#### **การปลูกถ่ายไขกระดูก<sup>(16, 17)</sup>**

การให้ chemotherapy ขนาดสูง จะเกิด myelotoxicity เป็นผลข้างเคียง ทำให้ไม่สามารถให้ยาตาม regimen ต่อได้ การทำ BMT จึงเป็นทางเลือกระหว่างการให้ intensive chemotherapy โดยจะให้ high-dose melphalan ร่วมกับยา chemotherapy เพื่อเป็น myeloablative preparation แล้วจึงทำ BMT จากการศึกษาของ European Neuroblastoma Study Group พบว่าการให้ melphalan แล้วตามด้วย autologous

BMT ช่วยเพิ่ม median progression-free duration แต่ไม่เพิ่ม long term cure rate

**การรักษาด้วยรังสีรักษา<sup>(16, 17)</sup>**

Local irradiation ใช้รักษาร่วมใน multimodality treatment โดยเฉพาะในเด็กอายุมากกว่า 1 ปี ส่วนการทำ total body irradiation ทำเพื่อ myeloablative therapy ก่อน BMT

สารที่ใช้คือ <sup>131</sup>I-MIBG มีคุณสมบัติถูก uptake โดย neuroblastoma ได้ดีมาก สารอีกชนิดหนึ่งคือ <sup>125</sup>I-MIBG

Haase และคณะ รายงานการรักษาด้วย low-dose electron beam intraoperative radiotherapy ร่วมกับ

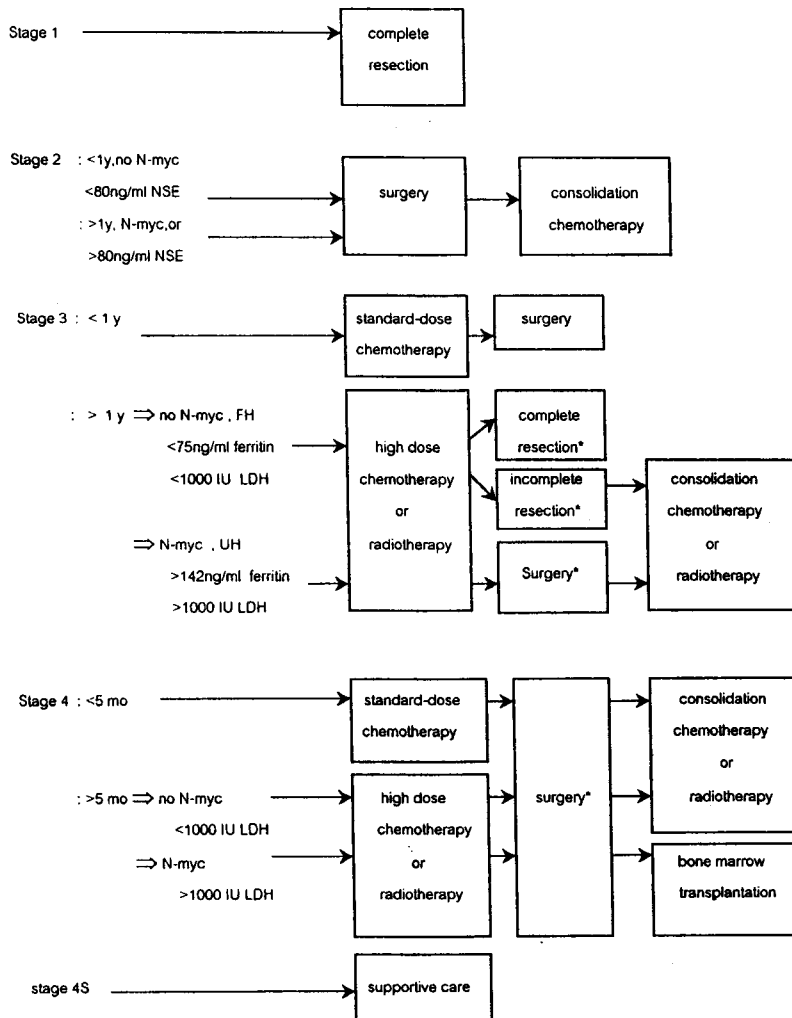
aggressive surgical resection พบว่าสามารถรักษาเนื้องอก Stage III or IV ครอบคลุมเฉพาะที่ถึง 72%

**Immunotherapy<sup>(17)</sup>**

มีปัจจัยพื้นฐานที่ทำให้ไม่สามารถให้การรักษาด้วย antitumor immunity ในทางคลินิกได้ คือ

1. ยังไม่พบ specific antigen สำหรับ neuroblastoma
2. neuroblastoma ไม่สามารถแสดง class I MHC antigen ทำให้ขาดประสิทธิภาพของ T-cell mediated cytotoxicity

การให้ IFN- $\alpha$  หรือ IFN- $\gamma$ , IL-2, LA cell พบว่า การรักษาได้ผลดี เนื่องจากไปกระตุ้น class I MHC antigen ต่อเนื้องอกหรือไปกระตุ้นการทำงานของ NK / LAK cell



\* second-look or delayed 1<sup>o</sup> surgery

**แผนภูมิที่ 1. สรุปแนวทางการรักษาโรคนิวโรblastoma<sup>(17)</sup>**

การพยากรณ์โรคหลังการรักษา<sup>(17, 18)</sup>

นอกจากการรักษาด้วย multimodality therapy แล้ว

ยังมีปัจจัยอีกหลายประการที่มีผลต่อผลการรักษาด้วย  
ดังแสดงในตารางที่ 6

ตารางที่ 6. ปัจจัยที่มีผลต่อการพยากรณ์โรค<sup>(17)</sup>

| Prognostic factor         | Stage   | Survival (%)  | Reference |
|---------------------------|---------|---------------|-----------|
| Evans stage               | I       | 5-y OS : 100  | 130       |
|                           | II      | 85            |           |
|                           | III     | 44            |           |
| Age : < 1 y               | III     | 5-y PFS : 72  | 92        |
| ≥ 1 y                     |         | 39            |           |
| < 5 mo                    | IV      | 5-y PFS : 100 | 97        |
| ≥ 5 mo                    |         | 57            |           |
| LDH : normal              | III     | 5-y PFS : 70  |           |
| < 1000 IU/L               |         | 48            | 92        |
| ≥ 1000 IU/L               |         | 24            |           |
| : normal                  | IV      | 6-y EFS : 36  | 96        |
| elevated                  |         | 10            |           |
| NSE : < 80 ng/ml          | I-III   | 5-y EFS : 69  | 59        |
| 80 ng/ml                  |         | 0             |           |
| Feritin : < 75 ng/ml      | III     | 2-y PFS : 79  | 131       |
| ≥ 142 ng/ml               |         | 31            |           |
| N-myc : Not amplified     | A-D(S)  | 4-y OS : 87   | 8         |
| Amplified                 |         | 44            |           |
| DNA index : > 1           | A-D(S)  | 6-y OS : 99   | 8         |
| 1                         |         | 74            |           |
| Histology : Favorable     | III     | 3-y OS : 85   | 6         |
| Unfavorable               |         | 33            |           |
| TRK - A : High-level mRNA | I-IV(S) | 6-y OS : 86   | 39        |
| Low-level mRNA            |         | 14            |           |

\*\*\* OS=overall survival , PFS= progression-free survival, EFS=event-free survival \*\*\*

## รูปแบบการรักษาวิธีใหม่<sup>(17)</sup>

ปัจจุบันมีการค้นคว้าวิธีรักษา neuroblastoma แบบใหม่ ได้แก่

1. สาร Retinoids เช่น 13-cis-retinoic acid (cis-RA) และ all-trans-retinoic acid ซึ่งมีคุณสมบัติกระตุ้น cell differentiation และยับยั้งการเจริญเติบโตของเนื้องอก จึงใช้ในเนื้องอกระยะแรก ๆ หรือเนื้องอกที่มีขนาดจำกัด เพราะเป็น tumoricidal มากกว่า tumorigenic

2. Targeted immunotherapy โดยใช้ anti-ganglioside Gd2 antibodies เชื่อว่าสามารถรักษาผู้ป่วย advanced stage ได้ดี เนื่องจากมี antibody-dependent cell-mediated cytotoxicity และ complement-dependent cytotoxicity ขณะนี้ยังอยู่ในระหว่างการทดลองใช้

3. Gene therapy : มีหลายสถาบันที่มีแนวความคิดให้การรักษาด้วย gene transfer เช่น St Jude's Reserch Hospital รักษาด้วยการฉีด IL-2 gene-transduced autologous neuroblastoma cell ทาง subcutaneous injection นอกจากนี้ยังมีการรักษาด้วยการฉีด transducing marker genes เข้า tumor cell โดยตรง เพื่อช่วยประเมินการรักษา ซึ่งขณะนี้ยังอยู่ในขั้นทดลอง

## สรุป

Neuroblastoma เป็นมะเร็งที่พบในช่องท้องประมาณร้อยละ 60 ผู้ป่วยมักมาพบแพทย์ร่วมกับอาการที่สัมพันธ์กับระดับ catecholamine และ VIP ที่มีระดับสูงกว่าปกติ เนื้องอกชนิดนี้มี tumor marker ที่สำคัญคือระดับ VMA และ HVA ในปีสภาวะ 24 ชั่วโมง สำหรับ CT หรือ MRI มีความสำคัญในการแสดงตำแหน่งเนื้องอกปฐมภูมิ และใช้ประเมินระยะของโรคร่วมกับการทำ Bone marrow biopsy

Neuroblastoma มีลักษณะพิเศษกว่าเนื้องอกชนิดอื่น เนื่องจากมีปรากฏการณ์ spontaneous regression ได้ตั้งแต่ระยะที่เป็น nest cell และระยะเนื้องอกแพร่กระจาย ซึ่งจัดอยู่ในกลุ่ม IV-S ในปัจจุบันการรักษา neuroblastoma นิยมใช้วิธีการรักษา 2 วิธีหลัก คือการผ่าตัดร่วมกับเคมีบำบัด ขณะนี้มีการศึกษาเพื่อปรับปรุงสูตรยาเคมีบำบัด เพื่อเพิ่ม

ประสิทธิภาพการรักษาให้สูงขึ้น

## อ้างอิง

1. Castleberry RP. Biology and treatment of neuroblastoma. *Pediatr Clin North Am* 1997 Aug; 44(4):919-37
2. Anderson RJ, Lynch HT. Familial neuroendocrine tumors as a model of hereditary cancer. *Curr Opin Onco* 1997 Jan; 9(1): 45-54
3. Das DK, Bhambhani S, Chachra KL, Murthy NS, Tripathi RP. Small round cell tumors of the abdomen and thorax. Role of fine needle aspiration cytologic feature in the diagnosis and differential diagnosis. *Acta Cytol* 1997 Jul-Aug; 41(4): 1035-47
4. Van Roy N, Jauch A, Van Gle M, Laureys G, Versteeg R, De Paepe A, Cremer T. Comparative genomic hybridization analysis of human neuroblastomas, detection of diatal 1p deletions. *Cancer Genet Cytogenet* 1997 Sep; 97(2): 135-42
5. Cheung NK, Heller G, Kushner BH, Liu C, Cheung IY. Detection of metastatic neuroblastoma in bone marrow: when is routine marrow histology insensitive? *J Clin Oncol* 1997 Aug; 15(8): 2807-17
6. Osmanagaoglu K, Lippens M, Benoit Y, Obrie E, Schelstraete K, Simons M. A comparison of iodine-123 meta-iodobenzylguanidine scintigraphy and single bone marrow aspiration in diagnosis of neuroblastoma. *Eur J Nucl Med* 1993 Dec; 20(12): 1154-60
7. Hartmann O, Favrot MC. Neuroblastoma. Current clinical and therapeutic aspects. Contributions of modern biology. *Rev Prat* 1993

- Nov 1; 43(17): 2182-6
8. Tschappeler H. The abdominal neuroblastoma. *Radiology* 1993 Dec; 33(12): 675-8
  9. Sherazi ZA, Abdullah AW, Malik AS, Saad R. Neuroblastoma and diagnostic imaging. *Ann Med (Singapore)* 1993 Sep; 22(5): 701-6
  10. Kawagushi F, Nakada K, Kitagawa H, Fujioka T, Kim Y, Enami T, Kuwabara M, Wakisaka M, Yamate N. An infant with bilateral adrenal neuroblastoma found by mass screening: report of a case. *Surg Today* 1993; 23(6): 546-50
  11. Brodeur GM, Pritchard J, Berthold F, Carlsen NL, Castel V, Eians AE, Castelberry RP. Revisions of the international criteria for neuroblastoma diagnosis, staging and response to treatment. *J Clin Oncol* 1993 Aug; 11(8): 1466-77
  12. Tanabe M, Yoshida H, Ohnuma N, Iwai J, Takahashi H. Imaging of neuroblastoma in patients identified by mass screening using urinary catecholamine metabolites. *J Pediatr Surg* 1993 Apr; 28(4): 617-21
  13. Berdon WE, Ruzal Shapiro C, Abramson SJ, Garvin J. The diagnosis of abdominal neuroblastoma, relative roles of ultrasonography, CT, and MRI. *Urol Radiol* 1992; 14(4): 252-62
  14. Brodeur AE, Brodeur GM. Abdominal masses in children: neuroblastoma, Wilms' tumor, and other Brodeur AE, considerations. *Pediatr Rev* 1991 Jan; 12(7): 196-207
  15. Horsmans Y, Desager JP, Harvengt C. Sensitivity and specificity of the determination of urinary catecholamine and their acid metabolites in the diagnosis of neuroblastoma in children. *Bull Cancer* 1990; 77(10): 985-9
  16. Smith EI. Neuroblastoma. In: Aschcraft KW, Holder TM, eds. *Pediatric Surgery*. Philadelphia: W.B. Saunders, 1993: 823-39
  17. Nagabuchi E, Ziegler MM. Neuroblastoma. In: Oldham KT, Colombani PM, Foglia RP, eds. *Surgery of Infants and Children: Scientific Principles and Practice*. Philadelphia: Lippincott-Raven Publishers, 1997: 593-611
  18. Grosfeld JL. Neuroblastoma. In: Welch KJ, Randolph JG, Ravitch MM, O'neil JA, Rowe MI, editors. *Pediatric surgery*. 4<sup>th</sup> ed. Chicago: Year book Medicine Publication, 1986: 283-93