

9-1-1998

## Genetics of Leber's hereditary optic neuropathy

V. Dhamcharee

Follow this and additional works at: <https://digital.car.chula.ac.th/clmjjournal>



Part of the [Medicine and Health Sciences Commons](#)

---

### Recommended Citation

Dhamcharee, V. (1998) "Genetics of Leber's hereditary optic neuropathy," *Chulalongkorn Medical Journal*: Vol. 42: Iss. 9, Article 5.

Available at: <https://digital.car.chula.ac.th/clmjjournal/vol42/iss9/5>

This Review Article is brought to you for free and open access by the Chulalongkorn Journal Online (CUJO) at Chula Digital Collections. It has been accepted for inclusion in Chulalongkorn Medical Journal by an authorized editor of Chula Digital Collections. For more information, please contact [ChulaDC@car.chula.ac.th](mailto:ChulaDC@car.chula.ac.th).

## พันธุกรรมของโรคประสาทตาพิการแบบ Leber

วัลย์รัตน์ ชรรmgrีย์ \*

Dhamcharee V. Genetics of Leber's hereditary optic neuropathy. Chula Med J 1998 Sep; 42(9): 701-10

*Leber's hereditary optic neuropathy (LHON) is a maternally inherited disease that causes acute or subacute bilateral central visual loss. It affects young men in the second or third decades of life. This disorder is associated with point mutations in the mitochondrial genome, which encode proteins essential to oxidative phosphorylation. The primary mutations (11778, 3460, and possibly 15257 and 14484) may be sufficiently severe to cause blindness on their own, whereas the secondary mutations may require additional genetic or environmental factors that increase the probability of blindness. The use of cofactors involved in mitochondrial metabolism such as coenzyme Q10, succinate, vitamin K, vitamin C, thiamine, and vitamin B<sub>2</sub> in patients with LHON is not particularly encouraging. Idebenone, a quinol that stimulates adenosine triphosphate formation, may prove useful for treatment. The patients should avoid tobacco use, excessive alcohol intake, and environmental toxins which might stress mitochondrial energy production. Transmission in LHON is very complex because the presence of a mutation is not always associated with the disease. Genetic counseling is recommended for family members at risk.*

**Key words :** LHON, Visual loss, Mitochondrial mutation.

Reprint request : Dhamcharee V, Genetics Unit Department of Anatomy , Faculty of  
Medicine, Chulalongkorn University, Bangkok 10330,Thailand.

Received for publication. July 15,1998.

Leber's hereditary optic neuropathy (LHON) ได้มีการกล่าวถึงเป็นครั้งแรก ในปี ค.ศ.1858 โดย von Graefe<sup>(1)</sup> ต่อมาได้ตั้งชื่อตาม Theodore Leber เพื่อเป็นเกียรติแก่บทความของเขาที่ได้ลงพิมพ์ใน Von Graefe's Archives of Ophthalmology ในปี ค.ศ.1871<sup>(2)</sup> โรคนี้พบในชายอายุน้อยประมาณ 18-23 ปี โดยจะมาด้วยอาการตามัวข้างเดียวก่อนแล้วจึงมีตามัวอีกข้างตามมา เป็นการสูญเสียการเห็นภาพบริเวณตรงกลาง, มีการมองเห็นภาพลึบหายไปและโอกาสที่จะกลับมาเห็นเป็นปกติเป็นไปได้ยาก ความสำคัญของโรคนี้โดยตรงที่ว่าเกิดกับคนอายุน้อย, พบบ่อยในเพศชายซึ่งอยู่ในวัยศึกษาและสร้างฐานะทั้งยังมีโอกาสเกิดได้กับสมาชิกคนอื่นในครอบครัวได้ด้วย การค้นพบการกลายพันธุ์ (mutation) ของ mitochondrial DNA ใน LHON จึงมีความสำคัญในด้านการวินิจฉัย, พยากรณ์ และเข้าใจถึงกลไกการเกิดโรคนี้อันจะนำไปสู่การรักษาที่ได้ผลดีขึ้น

### ลักษณะที่สำคัญทางคลินิก

LHON จะทำให้เกิดการสูญเสียการมองเห็นอย่างเฉียบพลัน (acute) หรือไม่เฉียบพลัน (subacute) ของตาทั้ง 2 ข้าง ซึ่งมักจะเกิดตามัวข้างใดข้างหนึ่งนำมาก่อน แล้วตามมาด้วยอีกข้างหนึ่ง พบในเพศชายมากกว่าเพศหญิงถึง 9 เท่า<sup>(2)</sup> หรือประมาณ 80-90% จะเป็นในเพศชาย<sup>(3)</sup> และ 50-60% ของเพศชายในกลุ่มที่มีอัตราเสี่ยงสูง (มีประวัติครอบครัว เป็นโรคนี้) จะพบว่ามีการสูญเสียของการมองเห็นอย่างมีนัยสำคัญ<sup>(4)</sup> ในกลุ่มของเพศหญิงที่มีอัตราเสี่ยงสูงจะพบตามัวได้ 8-32%<sup>(5)</sup>

การเริ่มมีอาการตามัว (onset of visual loss) เริ่มในระหว่างอายุ 15-35 ปี เป็นแบบไม่มีอาการเจ็บปวด (painless) และมัวในส่วนตรงกลาง (central) มักเริ่มเป็นในตาข้างหนึ่งก่อนแล้วจึงมีตามัวอีกข้างหนึ่งตามมา ซึ่งจะเกิดอาการหลังจากตาแรกภายในเวลาเป็นอาทิตย์หรือหลายเดือนต่อมา ระยะเวลาเฉลี่ยประมาณ 1.8-9 เดือน ระยะเวลาจากตาเริ่มมัวจนถึงมองไม่เห็นเลยโดยเฉลี่ยประมาณ 2 ปี<sup>(6)</sup>

การตรวจพบทางจักษุ (ophthalmoscopic findings)

มีลักษณะสำคัญ 3 อย่าง (triad of signs) คือ circum-pillary telangiectatic microangiopathy, มีการบวมของ nerve fiber layer รอบ optic disc (pseudoedema), และการไม่ติดสีเมื่อทำ fluorescein angiography<sup>(7)</sup>

อาการอื่นที่พบร่วมกับภาวะตามัว ได้แก่ ความผิดปกติของ cardiac conduction เช่น pre-excitation syndromes โดยเฉพาะ Wolff-Parkinson-White และ Lown-Ganong-Levine เป็นต้น<sup>(8)</sup> นอกจากนี้ยังพบภาวะใจสั่น, syncope, ataxia, neuropathy ซึ่งอาจคล้ายกับ multiple sclerosis<sup>(9,10)</sup> และความผิดปกติของกระดูกได้ด้วย<sup>(11)</sup>

### ความสำคัญทางพันธุศาสตร์ใน LHON

#### การถ่ายทอดทางพันธุกรรม (Inheritance)

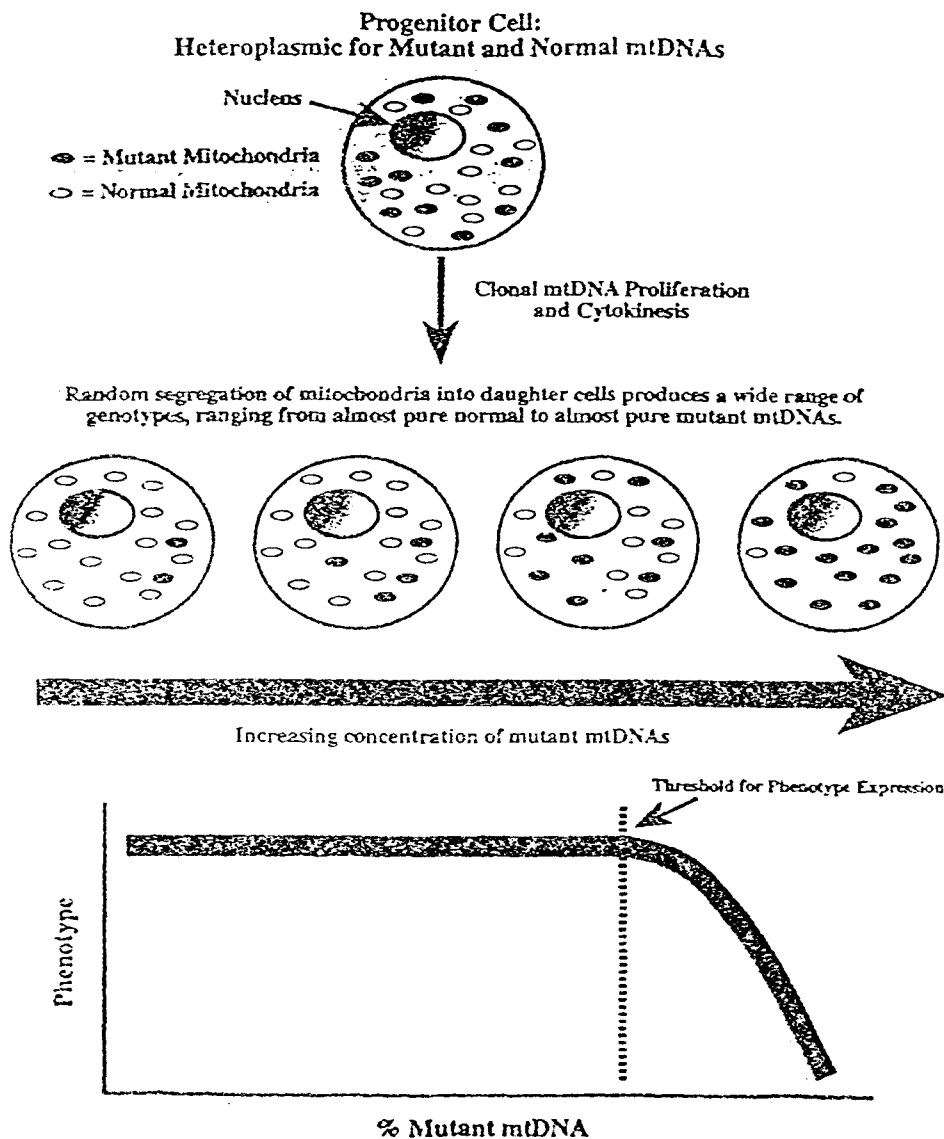
จากการศึกษาพงศาวลี (pedigree) พบว่าถ่ายทอดผ่านทางมารดาโดยที่บุตรชายและบุตรสาวจะได้รับการถ่ายทอดจากมารดาซึ่งเป็นพาหะของโรคนี้ (trait) แต่บุตรสาวเท่านั้นที่จะสามารถถ่ายทอดโรคนี้ไปยังบุตร ซึ่งอธิบายได้โดยที่ cytoplasm ของ zygote ได้มาจากไข่ (mother's egg) เท่านั้น แต่ส่วนของ nucleus จะได้จาก nucleus ของไข่และอสุจิ ดังนั้นเมื่อ LHON มีการถ่ายทอดทางพันธุกรรมโดยผ่านทางมารดาเท่านั้น น่าจะมีส่วนสำคัญทางพันธุกรรมซึ่งได้รับจากมารดาแต่ไม่ได้รับจากบิดาคือส่วนของ cytoplasm ที่มี mitochondria อยู่ภายในนั่นเอง ดังนั้น mitochondrial DNA ซึ่งอยู่ภายนอก nucleus จึงเป็นตัวสำคัญที่เป็นสาเหตุของโรคนี้

#### Mitochondrial Genetics

Mitochondria เป็น organelle ที่อยู่ใน cytoplasm เป็นแหล่งให้พลังงานแก่เซลล์ mitochondria เป็น organelle ที่พิเศษกว่าอันอื่น คือมี DNA ของตัวเอง (mitochondrial DNA) อยู่ใน matrix ประกอบด้วย 2-10 สายของ double-stranded circular DNA ซึ่งมีขนาดประมาณ 16.5 kilobases, ประกอบด้วยยีน 37 ยีน ซึ่งควบคุม 13 องค์ประกอบของขบวนการ oxidative phosphorylation ซึ่งเป็นสิ่งจำเป็นสำหรับการให้พลังงานแก่เซลล์<sup>(12, 13)</sup>

ถ้ามีการกลายพันธุ์เกิดใน mitochondrial DNA (mt DNA) จะมีทั้ง mutant mt DNA และ mt DNA ที่เป็นปกติอยู่ในเซลล์เดียวกัน เรียกภาวะนี้ว่า heteroplasmy<sup>(14)</sup> ในการแบ่งเซลล์แต่ละครั้งอาจทำให้เกิดผลดังนี้คือ เซลล์ที่มี mt DNA ที่เป็นปกติทั้งหมด (pure normal), เซลล์ที่มี mt DNA ที่กลายพันธุ์ทั้งหมด (pure mutant หรือ homoplasmy), เซลล์ที่มีทั้ง mt DNA ที่ปกติและกลายพันธุ์อยู่ร่วมกัน

(mixed, heteroplasmy) ขบวนการที่ทำให้อัตราส่วนของชนิด mt DNA แยกต่างกันไปในแต่ละเซลล์เรียกว่า replicative segregation<sup>(15)</sup> หน้าที่ของเซลล์และเนื้อเยื่อต่าง ๆ ขึ้นกับอัตราส่วนของ mt DNA ที่ปกติ เมื่อมี mt DNA ที่กลายพันธุ์มากถึงระดับหนึ่งจึงทำให้เซลล์นั้นไม่สามารถทำหน้าที่ได้ เป็นผลให้เนื้อเยื่อหรืออวัยวะนั้นทำหน้าที่ผิดปกติไปเกิดเป็นอาการแสดงของโรคขึ้น(threshold effect)<sup>(16)</sup>

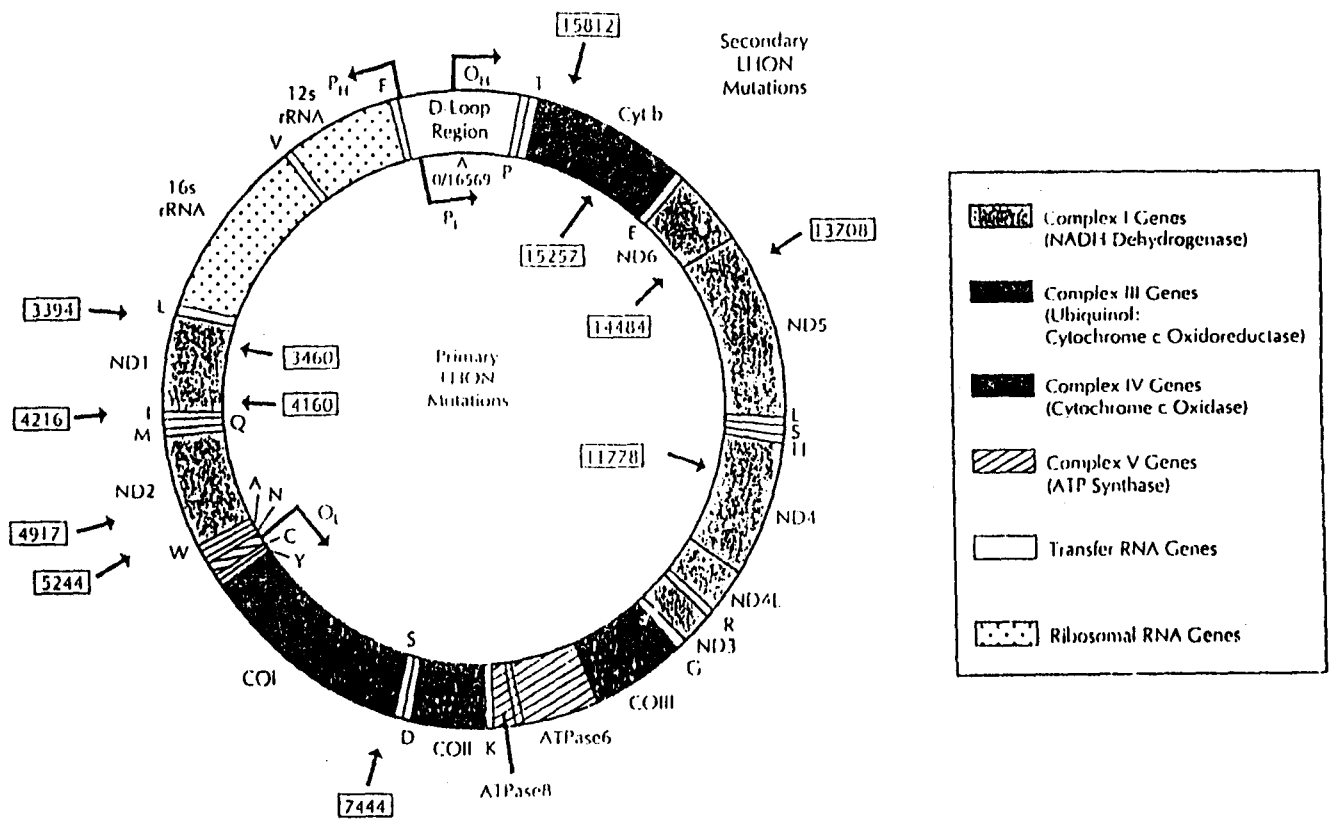


รูปการแบ่งตัวของเซลล์ แสดงให้เห็น mitochondria ซึ่งอยู่ใน cytoplasm มีการแบ่งตัวได้เซลล์ที่มี mitochondria เป็น homoplasmy และ heteroplasmy และรูปกราฟแสดงถึง threshold effect<sup>(14-16)</sup>

ในปี ค.ศ.1988 ได้มีการค้นพบการกลายพันธุ์ของ mt DNA เป็นครั้งแรก โดย Wallace และคณะ<sup>(17)</sup> จากการศึกษานในหลายครอบครัวที่เป็น LHON พบว่าบนตำแหน่งที่ 11778 ใน mtDNA มีการแทนที่ของ nucleotide จาก guanine เป็น adenine (a single nucleotide substitution) ทำให้เกิดการสร้าง amino acid ซึ่งปกติเป็น arginine กลายเป็น histidine บริเวณนี้จะเกี่ยวกับการสร้าง subunit 4 ของ complex I ซึ่งทำหน้าที่เกี่ยวกับ respiratory chain ต่อมา Huoponen และคณะ<sup>(18)</sup> พบ point mutation ที่ mt DNA ตำแหน่ง 3460 โดยที่ guanine ถูกแทนที่ด้วย adenine ทำให้การสร้าง amino acid ซึ่งปกติเป็น alanine กลายเป็น

threonine บริเวณนี้เกี่ยวกับการสร้าง subunit 1 ของ complex I ใน respiratory chain

การกลายพันธุ์ที่ตำแหน่ง 11778 และ 3460 เป็นอันที่สำคัเพราะทำให้เกิดอัตราเสี่ยงที่จะทำให้ตาบอดได้สูงโดยไม่จำเป็นต้องอาศัยปัจจัยเสี่ยงอื่น ๆ อีกเรียก primary high risk mutations นอกจากนี้ยังพบการกลายพันธุ์ที่ตำแหน่งอื่น ๆ เช่น 3394, 4160, 4216 เป็นต้น เรียก secondary mutations เพราะอาจต้องอาศัยปัจจัยอื่น ๆ ทั้งด้านพันธุกรรม และ/หรือสิ่งแวดล้อมจึงจะทำให้เกิดตาบอดได้<sup>(19)</sup>



รูป mitochondrial genome แสดง primary และ secondary point mutations ซึ่งเกี่ยวข้องกับ LHON<sup>(16)</sup>

ตาราง. แสดง Mitochondrial DNA mutations ที่เกี่ยวข้องกับ LHON

Mutation	Gene	AA Change	% LHON
np 3394 (t→c)	ND 1	Y→H	4
np 3460 (g→a)	ND 1	A→T	8-25
np 4160 (t→c)	ND 1	L→P	1 pedigree
np 4216 (t→c)	ND 1	Y→H	38
np 4917 (a→g)	ND 2	D→N	17
np 5244 (g→a)	ND 2	G→S	1 pedigree
np 11778 (g→a)	ND 4	R→H	40 - 90
np 13708 (g→a)	ND 5	A→T	31
np 14484 (t→c)	ND 6	M→V	10
np 15257 (g→a)	CYTB	D→N	7-9
np 15812 (g→a)	CYTB	V→M	4
np 7444 (g→a)	COI	ter→K	2 pedigrees

LHON Leber's hereditary optic neuropathy; AA amino acid; np nucleotide position; t thymine; c cytosine; g guanine; a adenine; ND reduced nicotinamide adenine dinucleotide (NADH) dehydrogenase (complex I) subunit; CYTB cytochrome b (of complex III); COI cytochrome c oxidase, subunit I; Y tyrosine; H histidine; A alanine; T threonine; L leucine; P proline; D aspartate; N asparagine; G glycine; S serine; R arginine; M methionine; V valine; ter termination codon; K lysine

**ความสัมพันธ์ ระหว่างตำแหน่งของการกลายพันธุ์และอาการแสดง**

การกลายพันธุ์ที่ตำแหน่ง 14484 มีการพยากรณ์ของโรคดีที่สุด จากการศึกษพบว่า 50% ของผู้ป่วยสามารถกลับมามองเห็นได้โดย visual acuity ในตาข้างที่เห็นได้ดีกว่าเป็น 6/24 เทียบกับ 3/60 ในกลุ่มที่มีการกลายพันธุ์ที่ตำแหน่ง 11778 และ 3460 และพบว่าผู้ป่วยที่มีอาการตามัวเริ่มในอายุน้อยกว่า 20 ปี ในกลุ่มการกลายพันธุ์ที่ตำแหน่ง 14484 จะมีการกลับคืนของสายตาได้ดีกว่าผู้ป่วยที่มีอาการตามัวเมื่ออายุมากกว่า 20 ปี โดยที่อาการตามัวเมื่อแรกเริ่มมีอาการสูญเสียการเห็นภาพเหมือนกับในการกลายพันธุ์กลุ่มอื่น และการกลับคืนของสายตาในกลุ่ม 14484 mutation อาจใช้ระยะเวลาหลายเดือนหรือหลายปี หลังจากเริ่มมีอาการตามัว<sup>(20,21)</sup>

ในผู้ป่วยที่มีการกลายพันธุ์ที่ตำแหน่ง 11778 จะมีการพยากรณ์โรคไม่ดี โดยที่เริ่มมีอาการตามัวจนกระทั่งมองไม่เห็นเลยใช้เวลาเฉลี่ยประมาณ 3 เดือน การกลับคืนของสายตา 1 ข้างพบประมาณ 45% ของผู้ป่วยทั้งหมด และ visual acuity ต่ำกว่า 20/200 พบเพียง 1.8% ส่วนใหญ่ (98%) จะมี visual acuity แยกว่า 20/200 ผู้ป่วยส่วนใหญ่ในกลุ่มนี้มักจะไม่มีการกลับคืนของสายตา เป็นกลุ่มที่มีการพยากรณ์โรคไม่ดีที่สุด<sup>(22)</sup>

**กลไกการเกิด optic neuropathy ใน LHON**

จากการศึกษาถึงพยาธิสภาพใน LHON หลังจากผู้ป่วยมีอาการตามัวมาแล้วหลายปี พบว่ามี axonal degeneration และ myelin degeneration ตั้งแต่ anterior visual pathways จนถึง lateral geniculate bodies และนำ

จะเกิดพยาธิสภาพที่ axon เล็ก ๆ ของ optic nerve ก่อน ซึ่งจะอธิบายการเกิด central visual field defect ได้<sup>(23)</sup>

การที่ทราบว่า LHON ถ่ายทอดทางพันธุกรรมโดยผ่านทางมารดาเท่านั้น และการค้นพบ mt DNA mutation ทำให้มีการตั้งสมมติฐานว่า พยาธิสภาพของ optic nerve น่าจะเกิดจากความผิดปกติเกี่ยวกับ mitochondrial respiratory chain ซึ่งส่วนใหญ่ของการกลายพันธุ์ที่ค้นพบมีผลทำให้การสร้าง subunits ของ complex I ผิดปกติไปทำให้การทำงานของ complex I ลดลง<sup>(24)</sup> ส่วนใหญ่ของผู้ป่วย LHON จะพบภาวะ homoplasmy (pure mutant mt DNA) ซึ่งตรวจได้จากเม็ดเลือดขาว แต่พบว่า 14% ของผู้ป่วย LHON ที่มี 11778 mutation เป็นภาวะ heteroplasmy (มีทั้ง normal และ mutant mt DNA อยู่ด้วยกัน) ซึ่ง 50% ของชาย และ 10% ของหญิงที่เป็น heteroplasmy จะมีอาการตาบอดที่รุนแรงต่างกันแม้ว่าจะเกิดในครอบครัวเดียวกัน<sup>(25)</sup> การตรวจพบภาวะ homoplasmy สำหรับ mt DNA ที่กลายพันธุ์จะทำให้เกิดอาการตาบอดในผู้ป่วยส่วนใหญ่แต่การตรวจพบภาวะ heteroplasmy ก็ไม่ได้บอกว่าจะเกิดตาบอดหรือไม่ ดังนั้นความสัมพันธ์ระหว่างสัดส่วนของ heteroplasmy กับอาการตาบอดจึงยังไม่มีข้อสรุปอย่างมีนัยสำคัญในขณะนี้<sup>(26)</sup> จากการศึกษาต่อมาซึ่งพบว่าผู้ที่ตรวจพบภาวะ homoplasmy สำหรับ mutant mt DNA ในเม็ดเลือดขาวไม่เกิดอาการตาบอด เพราะฉะนั้นการตรวจดู mitochondrial DNA mutation ในเม็ดเลือดขาว อาจไม่มีความสัมพันธ์กับจำนวน mutant mt DNA ใน optic nerve และ retina<sup>(27)</sup> นอกจากนี้ยังมีปัจจัยอื่นๆ อีก เช่น อัตราการใช้พลังงานในเนื้อเยื่อและ threshold ของแต่ละคนซึ่งอาจมีผลเกี่ยวกับระยะเวลาและความรุนแรงของอาการตาบอด<sup>(28)</sup> รวมถึงปัจจัยเกี่ยวกับสิ่งแวดล้อม เช่น ภาวะมลพิษ, การสูบบุหรี่และดื่มเหล้า เป็นต้น<sup>(29)</sup>

### การรักษา

ในปัจจุบันนี้ยังไม่มีการรักษาหรือป้องกันอาการตาบอดใน LHON ได้อย่างมีประสิทธิภาพ การใช้ systemic steroids, hydroxycobalamin หรือ cyanide antagonists ไม่

ได้ผลในการทำให้อาการตาบอดดีขึ้น<sup>(30)</sup> จากการศึกษาของญี่ปุ่น โดยการทำการ craniotomy with lysis of chiasmal arachnoid adhesions ในผู้ป่วย LHON พบว่า 80% ของผู้ป่วยมีอาการตาบอดดีขึ้น<sup>(31)</sup> แต่จากการศึกษาอื่นพบว่า optic nerve sheath decompression ในผู้ป่วย LHON 2 ราย ไม่ทำให้มีอาการตาบอดดีขึ้น<sup>(32,33)</sup>

เนื่องจาก LHON เกิดจาก mt DNA mutations ทำให้การสร้างพลังงานของ mitochondria ผิดปกติไป ดังนั้น การรักษาที่ทำให้เพิ่มการสร้างพลังงานของ mitochondria น่าจะทำให้อาการตาบอดดีขึ้น จึงมีการใช้ cofactors ที่เกี่ยวข้องกับ mitochondrial metabolism เช่น coenzyme Q10, succinate, Vitamin K<sub>1</sub>, Vitamin K<sub>3</sub>, Vitamin C, thiamine, และ vitamin B<sub>2</sub> ซึ่งยังไม่แสดงผลทำให้อาการตาบอดดีขึ้นอย่างมีนัยสำคัญ อาจเป็นเพราะมีการทำลายของเซลล์ประสาทแบบ irreversible หรือการซึมเข้าสู่เซลล์ของสารดังกล่าวข้างต้นเป็นไปได้ไม่ดีพอ<sup>(34,35)</sup> จากการศึกษาในญี่ปุ่นที่อ้างว่าอาการตาบอดดีขึ้นจากการรักษาด้วย idebenone ซึ่งเป็นสารพวก quinol ที่สามารถกระตุ้นการสร้าง ATP ได้<sup>(36)</sup> ดังนั้นจึงต้องติดตามกันต่อไปว่าการให้ cofactor ตัวใดตัวหนึ่งหรือร่วมกับสารบางอย่างจะสามารถช่วยทำให้อาการตาบอดดีขึ้นและจะช่วยในการป้องกันสมาชิกครอบครัวซึ่งมีอัตราเสี่ยงสูงที่จะเป็น LHON ได้หรือไม่ในอนาคต

การแนะนำให้หลีกเลี่ยงจากสิ่งที่จะทำให้เกิดการใช้พลังงานเพิ่มขึ้น ยังไม่มีผลในการรักษาอย่างมีนัยสำคัญ แต่ก็ก็เป็นสิ่งที่ควรกระทำเพราะมีเหตุผลและไม่มีความเสี่ยงแต่อย่างใด เช่น งดสูบบุหรี่, งดดื่มเหล้า และหลีกเลี่ยงจากภาวะมลพิษ

### การให้คำปรึกษาทางพันธุศาสตร์ใน LHON

การให้คำปรึกษาทางพันธุศาสตร์ในโรคนี้ค่อนข้างจะซับซ้อน เพราะเมื่อตรวจพบ การกลายพันธุ์และมีการถ่ายทอดของการกลายพันธุ์ไปยังสมาชิกในครอบครัวไม่ได้เป็นตัวอย่างที่จะเกิดอาการตาบอดในทุกราย แม้ว่า mt DNA heteroplasmy อาจช่วยบอกถึงภาวะแสดงออกของโรค<sup>(37)</sup>

(penetrance) โดยที่ผู้ป่วย LHON จะมีปริมาณของ mutant mt DNA >95% แต่ก็พบว่าชายในครอบครัวที่เป็น LHON เมื่อตรวจพบ mt DNA mutation ในปริมาณสูงไม่มีอาการตามัว ดังนั้น การตรวจหา mt DNA mutation ในสมาชิกครอบครัวและญาติของผู้ป่วย LHON จึงสร้างความกังวลให้ไม่น้อย ในผู้ป่วย LHON ส่วนใหญ่จะพบ mt DNA mutation เป็นแบบ homoplasmy คือ มี mutant mt DNA 100% ในกรณีนี้สามารถบอกได้ว่าได้รับการถ่ายทอดผ่านทางมารดา แต่ในผู้ป่วย LHON บางรายที่เป็น heteroplasmy อาจเกิดได้จาก new mutation โดยที่จะตรวจไม่พบ mutation ในมารดาหรือญาติฝ่ายมารดา<sup>(38)</sup>

ดังนั้นการตรวจหา mt DNA mutation จึงควรตรวจสมาชิกครอบครัวและญาติของผู้ป่วย LHON ที่เป็นเพศหญิง เพื่อดูภาวะพาหะของโรค (carrier status) ถ้าพบว่าหญิงนั้นมี normal mt DNA > 30% จะมีอัตราเสี่ยงในการถ่ายทอดโรคนี้ไปยังบุตรได้ต่ำ อย่างไรก็ตามสมมติฐานนี้เป็นเพียงทฤษฎีเพราะภาวะ heteroplasmy ที่พบในเลือดอาจไม่ได้สัดส่วนเหมือนกับในไข่ (oocytes)

ในขณะนี้ยังไม่มีข้อมูลที่ตีพิมพ์เกี่ยวกับอัตราเสี่ยงของการเกิด LHON ซ้ำอีก (recurrence risk) ในมารดาที่มีบุตรชายเป็น LHON และยังไม่มีการสรุปที่ชัดเจนว่าอัตราเสี่ยงขึ้นอยู่กับตำแหน่งของ mutation หรือไม่ จากการศึกษาของ Harding และ Riordan-Eva ที่ National Hospital (ข้อมูลยังไม่ได้ตีพิมพ์) ในครอบครัวที่เป็น LHON 87 ครอบครัว โดยมี mutation ที่ 11778 (พบมากที่สุด), 3460, และ 14484 พบว่า อัตราเสี่ยงในการเกิด LHON ในน้องชายของผู้ป่วยเท่ากับ 34% ในน้องสาวของผู้ป่วยเท่ากับ 14% ในบุตรชายของพี่น้องของผู้ป่วย (nephews) เท่ากับ 42% ในบุตรสาวของพี่น้องของผู้ป่วย (nieces) เท่ากับ 9% ในเพศชายที่เป็นลูกพี่ลูกน้องกับผู้ป่วย (male first cousins) เท่ากับ 40% และในเพศหญิงที่เป็นลูกพี่ลูกน้องกับผู้ป่วย (female first cousins) เท่ากับ 2% จากตัวเลขดังกล่าวจะเห็นว่าเพศชายจะมีอัตราเสี่ยงในการเกิด LHON สูงกว่าเพศหญิงมากในระดับเครือญาติเดียวกัน อัตราเสี่ยงจะลดลงถ้าผ่านอายุของการเริ่มมีอาการของโรค (age of onset of visual loss) ไป

แล้วแต่ไม่มีอาการตามัว โดยที่อายุเฉลี่ยของการเริ่มมีอาการตามัวของ การกลายพันธุ์ที่ตำแหน่ง 11778, 3460 และ 14484 อยู่ประมาณ 20 ปีในเพศชาย และ 28 ปีในเพศหญิง

สำหรับการวินิจฉัยก่อนคลอด (prenatal diagnosis) ใน LHON สามารถทำได้โดยตรวจหา mt DNA mutation ใน chorionic villus (ชิ้นเนื้อบริเวณรก) แต่สัดส่วนของ mutant mt DNA และ mt DNA ปกติ อาจมีการเปลี่ยนแปลงไปอีกจนกว่าเด็กจะคลอด และสัดส่วนนี้อาจไม่บอกถึงสัดส่วนในเซลล์ประสาทตาว่าจะมีจำนวนใกล้เคียงกัน ดังนั้นการพยากรณ์โรคจึงทำได้ยาก ในพาหะเพศหญิงที่ต้องการมีบุตร อาจทำได้โดยการผสมเทียม (in vitro fertilization) โดยใช้ไข่ของหญิงที่ไม่มีกรกลายพันธุ์

## สรุป

การค้นพบว่า LHON เกิดจากการกลายพันธุ์ของ mitochondrial DNA และสามารถทำการตรวจวินิจฉัยได้ในผู้ป่วยชายอายุน้อยที่มาด้วยอาการตามัวโดยที่ไม่มีประวัติตามัวในครอบครัว, ในผู้ป่วยที่มาด้วย atypical optic neuropathies, ในหญิงที่สงสัยเป็นพาหะของโรค, และใน สมาชิกครอบครัวที่มีอัตราเสี่ยงสูงในการเกิด LHON ทำให้มีประโยชน์อย่างมากในการวินิจฉัยโรคนี้ได้แม่นยำขึ้น และสามารถบอกถึง clinical spectrum ของโรคนี้ได้จากการประเมินผู้ป่วยที่ผ่านมาแต่ยังไม่ได้รับการวินิจฉัยที่ถูกต้อง และลดค่าใช้จ่ายในการตรวจอย่างอื่นเพิ่มเติม ประมาณ 90% ของผู้ป่วย LHON พบการกลายพันธุ์ที่ตำแหน่ง 11778, 3460, และ 14484 การตรวจพบการกลายพันธุ์ที่ตำแหน่ง 14484 มีการพยากรณ์โรคดีที่สุด และตำแหน่ง 11778 มีการพยากรณ์โรคที่ไม่ดี จากการที่รู้ว่าโรคนี้เกิดจากความผิดปกติใน mitochondrial DNA ทำให้สร้างพลังงานได้น้อยลงเป็นแนวทางให้มีการวิจัยเพื่อหาวิธีการรักษาและป้องกันโรคนี้ได้ดียิ่งขึ้น การให้คำปรึกษาทางพันธุศาสตร์ใน LHON เป็นเรื่องที่ซับซ้อนจึงควรปรึกษาผู้เชี่ยวชาญทางพันธุศาสตร์เพื่อให้ผู้ป่วย, สมาชิกครอบครัวและญาติพี่น้องมีความเข้าใจถึงการถ่ายทอดทางพันธุกรรมของโรค, วิธีวินิจฉัย, การพยากรณ์โรค, การปรึกษาเมื่อจะมีบุตรคนต่อ



ไปและอัตราเสี่ยงในการเกิดซ้ำ ถึงแม้จะมีปัจจัยต่าง ๆ ในการรักษาและป้องกันในโรค LHON ที่ยังไม่สามารถสรุปได้ในปัจจุบันนี้ แต่ก็มี การวิจัยที่กำลังดำเนินอยู่ตลอดเวลา ดังนั้นคงจะมีการรักษาและป้องกันอย่างมีประสิทธิภาพในอนาคตอันใกล้

### อ้างอิง

1. von Graefe A. Ein ungewohnlicher Fall von hereditare Amaurose. Graefes Arch Ophthalmol 1858; 4: 266-8
2. Leber T. Ueber hereditare and congenital-angelegte Schnervenleiden. Graefes Arch Ophthalmol 1871;17:249-91
3. Seedorff T. The inheritance of Leber's disease : A genealogical follow-up study. Acta Ophthalmol 1985 Apr; 63(2): 135-45
4. Nikoskelainen EK, Savontaus ML, Wanne OP, Katila MJ, Nummelin KU. Leber's hereditary optic neuroretinopathy, a maternally inherited disease : a genealogic study in four pedigrees. Arch Ophthalmol 1987 May; 105(5): 665-71
5. Seedorff T. Leber's disease. Acta Ophthalmol 1968; 46(1): 4-25
6. Newman NJ, Lott MT, Wallace DC. The clinical characteristics of pedigrees of Leber's hereditary optic neuropathy with 11778 mutation. Am J Ophthalmol 1991 Jun 15; 111(6): 750-62
7. Smith JL, Hoyt WF, Susac JO. Ocular fundus in acute Leber optic neuropathy. Arch Ophthalmol 1973 Nov; 90(5): 349-54
8. Nikoskelainen E, Wanne O, Dahl M. Pre-excitation syndrome and Leber's hereditary optic neuroretinopathy. Lancet 1985 Mar 23; 1 (8430): 696
9. Prentice A, Engel WK. Leber's hereditary optic neuropathy associated with peripheral neuropathy and corticospinal tract signs : a kindred with unusual neurological manifestations. Ann Neurol 1992 Aug; 32(2): 252
10. Harding AE, Sweeney MG, Miller DH, Mumford CJ, Kellar-Wood H, Menard D, McDonald WI. Occurrence of a multiple sclerosis like illness in women who have a Leber's hereditary optic neuropathy mitochondrial DNA mutation. Brain 1992 Aug; 115(4): 979-89
11. Hodess AB, Harter DH. Leber's optic atrophy associated with spondyloepiphyseal dysplasia. Neurology 1974 Nov; 24(11):1082-5
12. Harding AE. The mitochondrial genome:breaking the magic cycle. N Engl J Med 1989 May 18;320(20):1341-3
13. Newman NJ, Wallace DC. Mitochondria and Leber's hereditary optic neuropathy. Am J Ophthalmol 1990 Jun 15;109(6): 726-30
14. Lott MT, Voljavee AS, Wallace DC. Variable genotype of Leber's hereditary optic neuropathy patients. Am J Ophthalmol 1990 Jun 15;109(6): 625-31
15. Zeviani M, Bonilla E, Devivo DC, DiMauro S. Mitochondrial diseases. Neurol Clin 1989 Feb;7(1):123-56
16. Brown MD, Voljavee AS, Lott MT, McDonald I, Wallace DC. Leber's hereditary optic neuropathy : a model for mitochondrial neurodegenerative diseases. FASEB J 1992 Jul; 6(10): 2791-9
17. Wallace DC, Single G, Lott MT, Hodae JA, Schurr TG, Lezza AM, Elsas LJ 2d. Mitochondrial DNA mutation associated with Leber's

- hereditary optic neuropathy. *Science* 1988 Dec 9; 242(4884): 1427-30
18. Huoponen K, Vilkki J, Aula P, Nikoshelainen EK, Savontaus ML. A new mt DNA mutation associated with Leber's hereditary optic neuroretinopathy. *Am J Hum Genet* 1991 Jun; 48(6):1147-53
19. Howell N, Kubacka I, Halvorson S, Mackey D. Leber's hereditary optic neuropathy : the etiological role of a mutation in the mitochondrial cytochrome b gene. *Genetics* 1993 Jan; 133(1): 133-6
20. Johns DR, Heher KL, Miller NR, Smith KH. Leber's hereditary optic neuropathy. Clinical manifestations of the 14484 mutation. *Arch Ophthalmol* 1993 Apr; 111(4): 495-8
21. Oostra RJ, Bolhuis PA, Wijbrug FA, Zorn-Ende G, Bleeker-Wagemakers EM. Leber's hereditary optic neuropathy: correlations between mitochondrial genotype and visual outcome. *J Med Genet* 1994 Apr; 31(4): 280-6
22. Stone EM, Newman NJ, Miller NR, Johns DR, Lott MT, Wallace DC. Visual recovery in patients with Leber's hereditary optic neuropathy and the 11778 mutation. *J Clin Neuro Ophthalmol* 1992 Mar; 12(1): 10-14
23. Adams JH, Blackwood W, Wilson J. Further clinical and pathological observations on Leber's optic atrophy. *Brain* 1966 Mar; 89(1): 15-26
24. Parker WD Jr, Oley CA, Parks JK. A defect in mitochondrial electron transport activity in Leber's hereditary optic neuropathy. *N Engl J Med* 1989 May 18; 320 (20):1331-3
25. Smith KH, Johns DR, Heher KL, Miller NR. Heteroplasmy in Leber's hereditary optic neuropathy. *Arch Ophthalmol* 1993 Nov; 111 (11): 1486-90
26. Isashiki V, Nakagawa M. Clinical correlation of mitochondrial DNA heteroplasmy and Leber's hereditary optic neuropathy. *Jpn J Ophthalmol* 1991; 35(3): 259-67
27. Howell N, Xu M, Halvorson S, Bodies-Wollner I, Sherman J. A heteroplasmic LHON family : tissue distribution and transmission of the 11778 mutation . *Am J Hum Genet* 1994 Jul; 55(1): 203-6
28. Trounce I, Byrne E, Marzuki S. Decline in skeletal muscle mitochondrial respiratory chain function : possible factor in ageing. *Lancet* 1989 Mar 25; 1(8639):637-9
29. DuBois LG, Feldon SE. Evidence for a metabolic trigger for Leber's hereditary optic neuropathy : A case report. *J Clin Neuro Ophthalmol* 1992 Mar; 12(1): 15-16
30. Nikoskelainen E. New aspects of the genetic, etiologic, and clinical puzzle of Leber's disease. *Neurology* 1984 Nov; 34(11): 1482-4
31. Imachi J, Nishizaki J. The patients of Leber's optic atrophy should be treated neuro-surgically. *Nippon Ganka Kyo Jpn* 1970 Mar; 21(3): 209-17
32. Smith JL, Tse DT, Byrne SF, Johns DR, Stone EM. Optic nerve sheath distention in Leber's optic neuropathy and the significance of the "Wallace mutation". *J Clin Neuro ophthalmol* 1990 Dec; 10(4): 231-8
33. Wilson DR, Kline LB. Leber's hereditary optic neuropathy with bilateral distended optic nerve sheaths. *J Clin Neuro Ophthalmol* 1992

- Mar;12(1): 73-4
34. Bresolin N, Bet L, Binda A, Moggio M, Comi G, Nador F, Ferrante C, Carezzi A. Clinical and biochemical correlations in mitochondrial myopathies treated with coenzyme Q10. *Neurology* 1988 Jun; 38(6): 892-9
35. Schoffner JM, Voljavee AS, Costigan DA. Chronic external ophthalmoplegia and ptosis: improved retinal cone function with ascorbate, phylloquinone, and coenzyme Q10. *Neurology* 1989;39 (Suppl):404
36. Mashima Y, Hiida Y, Oguchi Y. Remission of Leber's hereditary optic neuropathy with idebenone. *Lancet* 1992 Aug 8; 340(8815): 368-9
37. Holt IJ, Miller DH, Harding AE. Genetic heterogeneity and mitochondrial DNA heteroplasmy in Leber's hereditary optic neuropathy. *J Med Genet* 1989 Dec;26(12): 739-43
38. Howell N, Halvorson S, Burns J, McCullough DA, Paulton J. When does bilateral optic atrophy become Leber's hereditary optic neuropathy? *Am J Hum Genet* 1993 Oct; 53 (4): 959-63