

4-1-1999

Pathological viewpoints in ovarian surface epithelial-stromal tumor

S. Triratanachai

P. Trivijitsilp

S. Niruthisard

Follow this and additional works at: <https://digital.car.chula.ac.th/clmjournal>



Part of the [Medicine and Health Sciences Commons](#)

Recommended Citation

Triratanachai, S.; Trivijitsilp, P.; and Niruthisard, S. (1999) "Pathological viewpoints in ovarian surface epithelial-stromal tumor," *Chulalongkorn Medical Journal*: Vol. 43: Iss. 4, Article 2.

DOI: 10.58837/CHULA.CMJ.43.4.1

Available at: <https://digital.car.chula.ac.th/clmjournal/vol43/iss4/2>

This Special Article is brought to you for free and open access by the Chulalongkorn Journal Online (CUJO) at Chula Digital Collections. It has been accepted for inclusion in Chulalongkorn Medical Journal by an authorized editor of Chula Digital Collections. For more information, please contact ChulaDC@car.chula.ac.th.

มุมมองแง่พยาธิวิทยาของเนื้องอกรังไข่ชนิด surface epithelial - stromal

สุรางค์ ตรีรัตนชาติ* ประเสริฐ ตรีวิจิตรศิลป์*
สมชัย นิรุตติศาสตร์* กิจประมุข ตันตยาภรณ์*

Triratanachat S, Trivijitsilp P, Niruthisard S, Tantayaporn K. Pathological viewpoints in ovarian surface epithelial - stromal tumor. Chula Med J 1999 Apr; 43(4): 193-204

Surface epithelial - stromal tumor is an important tumor and constitutes about 60% of all ovarian tumors. The epithelial element is classified into 7 subtypes; serous, mucinous, endometrioid, clear cell, transitional, squamous and mixed tumors. Each subtype has been divided into benign, tumors of low malignant potential (LMP) or borderline and carcinoma. There are still a lot of controversial points about this tumor, such as the origin, criteria to distinguish LMP and carcinoma, and terminology of LMP or LMP with microinvasion. This review discusses these debatable topics and the terminology of intraepithelial carcinoma or carcinoma without invasion. Such terminology is important for accurate diagnosis and proper management. Therefore, gynecologists and pathologists should use the same terminology and diagnostic guidelines for comparing incidence, results of treatment in each stage or a more accurate prognosis for such patients.

Key words : Ovarian surface epithelial - stromal tumor, Tumors of low malignant potential (LMP), Carcinoma, Microinvasion.

Reprint request : Triratanachat S, Department of Obstetrics and Gynecology, Faculty of Medicine, Chulalongkorn University, Bangkok 10330, Thailand.

Received for publication. January 15, 1999.

เนื้องอกรังไข่ชนิดนี้แต่เดิมองค์การอนามัยโลก⁽¹⁾ เคยจัดไว้ในชื่อว่า common epithelial tumors แต่ต่อมา International Society of Gynecological Pathologists ได้เปลี่ยนแปลงชื่อเนื้องอกกลุ่มดังกล่าวมาเป็น surface epithelial - stromal tumors⁽²⁾ เนื่องจากเป็นที่เชื่อกันว่าเนื้องอกกลุ่มนี้น่าจะมีจุดกำเนิดจากเยื่อผิวของรังไข่ (modified mesothelium) และ stroma ข้างใต้ ประกอบด้วย epithelium ที่มี การเปลี่ยนแปลงไปคล้ายกับ epithelium ของอวัยวะสืบพันธุ์ส่วนต่าง ๆ อาทิ หลอดมดลูก (serous tumor) ปากมดลูก (mucinous, transitional and, squamous tumor) และเยื่อบุโพรงมดลูก (endometrioid tumor) เป็นต้น สำหรับจุดกำเนิดที่แท้จริงนั้นยังมีข้อถกเถียงกันในปัจจุบัน อย่างไรก็ตามมีข้อสนับสนุนว่าน่าจะเกิดจากเยื่อผิวของรังไข่หรือเยื่อบุภายใน epithelial inclusion cysts ค่อนข้างมาก ในเนื้องอกชนิด serous, endometrioid และ clear cell แต่สำหรับ mucinous และ squamous tumor นั้น จะมีหลักฐานลดน้อยลง เนื่องจากอาจพบเนื้องอกทั้งสอง subtype นี้ร่วมกับ germ cell tumors ได้ค่อนข้างบ่อย ข้อมูลจึงไม่ค่อยชัดเจน เมื่อเทียบกับ subtype อื่น ๆ แต่อย่างไรก็ตามเรามักจะพบ subtype ทั้ง 6 ของเนื้องอกรังไข่ชนิด surface epithelial - stromal นี้ปะปนกัน และทุก ๆ subtype ก็ยังมีการดำเนินโรค และแนวทางการรักษาใกล้เคียงกัน ปัจจุบันจึงยังพิจารณาจัดรวมไว้ในกลุ่มเดียวกันของเนื้องอกรังไข่ surface epithelial-stromal tumor

อุบัติการณ์ของเนื้องอกกลุ่มนี้พบได้ร้อยละ 60 ของเนื้องอกรังไข่ทั้งหมด⁽³⁾ และเมื่อพิจารณาเฉพาะเนื้องอกชนิดที่เป็นมะเร็งจัดเป็นร้อยละ 80-90 ของมะเร็งรังไข่ชนิดปฐมภูมิทั้งหมดอีกด้วย⁽⁴⁾

เราสามารถจัดแบ่งเนื้องอก surface epithelial-stromal เป็น subtype ตามวิธีทางพยาธิวิทยาได้หลายแบบ โดยพิจารณาจาก⁽⁵⁾

1. ชนิดของ epithelium ได้แก่เนื้องอกชนิด serous, mucinous, clear cell, endometrioid, transitional และ squamous

2. ปริมาณของ epithelium เปรียบเทียบกับ stroma ได้แก่ ชนิด cystadenoma และ adenofibroma

3. ตำแหน่งของ epithelium ได้แก่ชนิดที่เกิดที่ผิวนอก (exophytic), ชนิดงู้น้ำที่เกิดจากผิวข้างใน (endophytic) หรือชนิดผสม

4. พยาธิสภาพทางกล้องจุลทรรศน์และลักษณะของเซลล์และนิวเคลียส ได้แก่เนื้องอก ชนิด benign, low malignant potential และ carcinoma

การแบ่งตามแบบต่าง ๆ ข้างต้นวิธีสุดท้ายเป็นวิธีที่นิยม และมีความสำคัญทางคลินิกมากที่สุด สำหรับนำไปประยุกต์ใช้ในการดูแลรักษาคนไข้ต่อไปและช่วยบอกการพยากรณ์โรคอีกด้วย นอกจากเนื้องอกชนิด low malignant potential ยังจะพบได้เฉพาะในเนื้องอกรังไข่ชนิด surface epithelial-stromal เท่านั้น โดยที่กลุ่มนี้จะมีลักษณะพยาธิสภาพทางกล้องจุลทรรศน์อยู่กึ่งกลางระหว่างเนื้องอก benign และ carcinoma ใน subtype นั้น ๆ และมีการพยากรณ์โรคดีกว่า carcinoma เมื่อเทียบในระยะ (stage) เดียวกัน เนื้องอกกลุ่มนี้มีการเรียกชื่อได้หลากหลาย ได้แก่ proliferating, atypical หรือ atypical proliferating tumor⁽⁶⁾ ซึ่งคำที่นิยมใช้และเป็นที่ยอมรับกันทั่วไปได้แก่ tumor of low malignant potential หรือ borderline tumors ส่วนชื่ออื่น ๆ นั้น ไม่ค่อยเหมาะสมเนื่องจากอาจจะนำไปสู่ความเข้าใจที่ผิดเพราะชื่อไม่บ่งบอกถึงความน่ากลัวของโรค ที่อาจมีการลุกลามออกนอกตัวรังไข่ หรือแพร่กระจายไปสู่อวัยวะนอกอุ้งเชิงกรานได้ และยังเป็นต้นเหตุให้คนไข้ตายจากโรคได้อีกด้วย เนื้องอกกลุ่มนี้เองที่ในปัจจุบันได้รับความสนใจอย่างมาก เนื่องจาก ยังมีข้อโต้แย้ง และถกเถียงกันในหมู่สูติ-นรีแพทย์ และ พยาธิแพทย์ในหลายแง่มุม ดังจะได้กล่าวถึงต่อไป

เมื่อพิจารณาถึงความน่าสนใจและปัญหาในเนื้องอกรังไข่ชนิด surface epithelial-stromal อาจพิจารณาตามหัวข้อต่าง ๆ ดังนี้คือ

1. ปัญหาเกี่ยวกับต้นกำเนิด

ปัจจุบันได้มีการศึกษาพบว่า มะเร็งที่ก่อตัวระยะแรกเริ่ม (microscopic carcinomas) นั้นอาจเกิดจาก

รังไข่ที่บริเวณผิวหรือเกิดจากเยื่อภายใน epithelial inclusion cysts ซึ่งเกิดขบวนการ dysplasia⁽⁷⁾ ซึ่งคือการที่เยื่อบุบริเวณดังกล่าวนั้นมีการแบ่งตัวหนามากขึ้น และมี atypia เกิดขึ้นในเซลล์ จึงคาดว่าอาจจะเป็นตัวนำกำเนิดของมะเร็งรังไข่ชนิดนี้ได้ นอกจากนี้ยังมีผู้รายงานว่าพบ dysplasia ในรังไข่ของคู่แฝด ชนิดแฝดไข่ใบเดียวกันที่คนหนึ่งเป็นมะเร็งรังไข่ และยังพบที่บริเวณของรังไข่ใกล้เคียงกับบริเวณที่เป็นมะเร็งอีกด้วย⁽⁸⁾ ส่วนข้อสนับสนุนอื่น ๆ ได้แก่การที่พบอุบัติการณ์เพิ่มขึ้นของ papillomatosis, hyperplasia และ metaplasia ของเยื่อบุผิวรังไข่และเยื่อภายใน epithelial inclusion cysts ในรังไข่ปกติที่ตัดจากสตรี ที่มีประวัติมะเร็งในครอบครัว และในรังไข่ปกติข้างตรงข้ามกับก้อนมะเร็งในสตรีที่เป็นมะเร็งรังไข่อีกด้วย^(9,10) สำหรับปัญหาต่อไปที่ว่าจุดกำเนิดของ surface epithelial-stromal tumor น่าจะเกิดจากเยื่อบุผิว หรือเยื่อภายใน epithelial inclusion cysts ของรังไข่นั้น มีผู้สนับสนุนว่าน่าจะเกิดจากเยื่อของ epithelial inclusion cysts มากกว่า เนื่องจากพบว่า surface epithelial-stromal tumor นั้น มักจะพบอยู่ภายในเนื้อรังไข่มากกว่าที่ผิว ส่วนการศึกษาด้าน immunohistochemistry ของเนื้อมะเร็งชนิดนี้ยังมีความคล้ายคลึงกับเยื่อภายในถุงน้ำมากกว่าเยื่อบุผิวของรังไข่^(11,12)

มะเร็งรังไข่ชนิด surface epithelial - stromal นั้น จะเกิดการเปลี่ยนแปลง ต่อเนื่องมาจากเนื้องอกรังไข่ชนิด benign และ มีการกลายไปได้หรือไม่นั้น มีการศึกษาข้อมูลที่ได้ติดตามกลุ่มคนไข้เนื้องอกรังไข่ชนิด benign surface epithelial-stromal ไประยะเวลาหนึ่งและพบว่าเกิดการเปลี่ยนแปลงไปเป็นมะเร็งได้ หรือการที่พบอุบัติการณ์ของ benign surface epithelial-stromal tumor ในเครือญาติ ลำดับที่ 1 หรือ 2 ของสตรีที่เป็นมะเร็งรังไข่เพิ่มขึ้นเป็น 5 เท่าของสตรีทั่วไป⁽¹³⁾ หรือการที่พบว่าอายุเฉลี่ยของกลุ่มสตรีที่เป็นมะเร็งนั้นมากกว่ากลุ่มสตรีที่เป็นเนื้องอก ชนิด benign ใน subtype เดียวกันประมาณ 10-15 ปี⁽¹⁴⁾ และการที่เราสามารถพบลักษณะพยาธิวิทยาทางกล้องจุลทรรศน์ของเนื้องอกรังไข่ชนิด benign, low malignant potential หรือมะเร็งปะปนในก้อนเดียวกันล้วนเป็นเหตุชวนให้คิดว่ามะเร็งรังไข่ชนิดนี้น่าจะ เกิดขึ้นตาม หลังการเป็น benign tumor มาก่อน อย่างไรก็ตาม ยังคงมีการศึกษาอยู่อย่างต่อเนื่อง เพื่อพิสูจน์คำถามนี้ และเมื่อพิจารณาในแต่ละ subtype ของ surface epithelial-stromal tumor ได้มีผู้ศึกษาหาองค์ประกอบของเนื้องอกชนิด benign, และ transitional zone ในแต่ละ subtype ไว้ดังแสดงในตารางที่ 1

ตารางที่ 1. การศึกษาแสดงอัตราการพบเนื้องอกชนิด benign และ transitional zone ใน subtype ต่าง ๆ ของเนื้องอกรังไข่ชนิด surface epithelial-stromal

	Mucinous carcinoma	Serous carcinoma	Endometriod carcinoma	Clear cell carcinoma
Puls ⁽¹⁵⁾ ● Benign element (%)	90	56	-	-
● Transitional zone (%)	20	28	-	-
Fox ⁽¹⁶⁾ ● Benign element (%)	74*	15**	46	39
● Transitional zone (%)	80	8	57	52

* Most of cases have benign element occupied > 25% of tumor volume

**Most of cases have benign element occupied < 25% of tumor volume

จากตารางที่ 1 แสดงให้เห็นว่าเราสามารถตรวจพบส่วนของ benign tumor และ transitional zone ได้ในมะเร็งรังไข่ชนิด surface epithelial-stromal subtype ต่างๆ มากน้อยแล้วแต่ชนิด จึงเป็นไปได้ว่า benign elements ที่พบภายในก้อนมะเร็ง น่าจะเป็นต้นกำเนิดของมะเร็งใน subtype นั้น ๆ โดยเปลี่ยนแปลงผ่าน transitional zone อย่างไรก็ดีตามมีพยาธิแพทย์หลายท่านคิดว่า benign elements ที่พบนั้นอาจจะเกิด จากขบวนการ maturation ของส่วนที่เป็นมะเร็ง⁽¹⁷⁾ แต่สำหรับความคิดเห็นนี้ไม่สามารถอธิบายในกรณีที่พบว่าก้อนมะเร็งส่วนใหญ่เป็น benign tumor และส่วน น้อยเท่านั้นที่เป็นมะเร็ง นอกจากนี้ยังมีจุดที่น่าสังเกตจากตารางที่ 1 คือ เมื่อพิจารณาเนื้องอก mucinous carcinoma เปรียบเทียบกับ serous carcinoma จะพบ benign elements อยู่ภายในก้อนเนื้องอกในส่วนใหญ่ของคนไข้ และพบเป็นปริมาณค่อนข้างมาก คือมากกว่า 25% ของปริมาตรของเนื้องอก เปรียบเทียบกับน้อยกว่า 25% ใน serous carcinoma นอกจากนี้ยังสามารถแสดงให้เห็น transitional zone ได้บ่อยใน mucinous carcinoma จึงมีผู้เสนอที่มาของเนื้องอกดังกล่าวไว้คือ ส่วนมากของ mucinous carcinoma น่าจะเกิดจาก mucinous cystadenoma ในขณะที่ serous carcinoma ส่วนมากเกิดโดยตรงจากเยื่อหุ้มของรังไข่หรือเยื่อของ epithelial inclusion cysts ส่วนมะเร็งชนิด endometrioid และ clear cell มีทั้งที่เกิดจากพยาธิสภาพที่มีไข่มะเร็ง เช่น endometriosis และ benign tumor ของ subtype นั้น ๆ⁽¹⁶⁾

ในช่วงหลายปีที่ผ่านมาได้มีการศึกษาด้านอณูพันธุศาสตร์ (molecular genetic study) กันอย่างมากในเรื่องเกี่ยวกับมะเร็งของอวัยวะต่าง ๆ รวมทั้งข้อมูลที่เกี่ยวข้องกับการเกิดมะเร็งรังไข่ ส่วนใหญ่ของการศึกษา พบว่ามีการเปลี่ยนแปลงทางอณูพันธุศาสตร์ที่แตกต่างกันในเนื้องอกรังไข่ชนิด benign, low malignant potential และมะเร็ง ทำให้คิดว่าเนื้องอกแต่ละกลุ่มนี้เกิดและพัฒนาขึ้นมาอย่างอิสระไม่ขึ้นแก่กันและกัน⁽¹⁸⁻²²⁾ ยกเว้นข้อมูลจากรายงานของ Zheng⁽²³⁾ และ Wolf⁽²⁴⁾ ซึ่งเสนอว่าเนื้อ

งอกที่มีลักษณะพยาธิสภาพทางกล้องจุลทรรศน์ทั้งชนิด benign และมะเร็งนั้นมี cytogenetic และ mutational changes เหมือนกันทั้งสองบริเวณ และยังสรุปว่าน่าจะเป็นเรื่องของ การเปลี่ยนแปลงต่อเนื่องจากเนื้องอก benign ไปสู่มะเร็งในที่สุด ปัญหานี้ยังคงต้องการการศึกษาเพิ่มเติมต่อไป เพื่อหาข้อสรุปในอนาคต

2. ปัญหาเกณฑ์การวินิจฉัยเนื้องอกชนิด low malignant potential

หลักเกณฑ์ในการวินิจฉัยเนื้องอกรังไข่กลุ่ม low malignant potential นั้น Russell⁽²⁵⁾ กำหนดให้พบลักษณะต่อไปนี้มากกว่าหรือเท่ากับ 2 ข้อ ได้แก่

1. Epithelial budding คือมีการแบ่งตัวของเยื่อมากขึ้น มีการจัดเรียงตัวเป็น papillae เล็ก ๆ และมีเซลล์หรือกลุ่มของเซลล์ที่บุ papillae หลุดลอยอยู่ในช่องว่างของถุงน้ำอีกด้วย ดังแสดงในรูปที่ 1

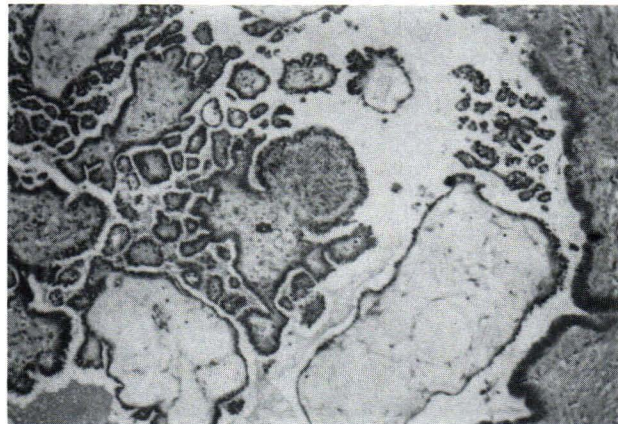
2. Multilayering of epithelium คือเยื่อหุ้มหนาตัวหลายชั้น ดังแสดงในรูปที่ 2

3. Mitotic activity พบเซลล์ที่อยู่ในระยะแบ่งตัวมากขึ้น

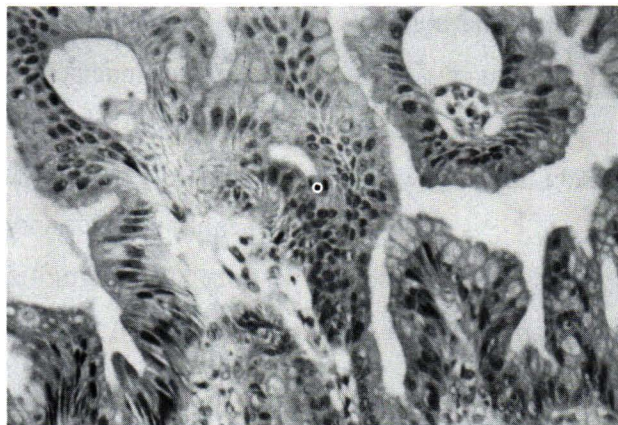
4. Nuclear atypia คืออัตราส่วนของนิวเคลียสต่อไซโตพลาสซึมมากขึ้น ส่วนประกอบของนิวเคลียสได้แก่โครมาติน (chromatin) มีลักษณะการกระจายตัวไม่เป็นระเบียบ มีการกระจุกตัวมากขึ้น ขนาดนิวเคลียสโตขึ้น ตลอดจนรูปร่าง, ขนาดและจำนวนของ นิวคลีโอลัสจะเพิ่มมากขึ้นด้วย

ส่วนปริมาณของเนื้องอกที่แสดงลักษณะของ low malignant potential tumor นั้นปริมาณเท่าใดจึงจะให้การวินิจฉัยว่าเป็นเนื้องอกชนิดนี้ ทว่าไปไม่มีการกำหนด ค่าที่แน่นอนมีเพียง Russell⁽²⁵⁾ เท่านั้นที่กำหนดว่าควรต้องพบอย่างน้อย 10% ของเนื้อเยื่อที่ได้รับการตรวจทางกล้องจุลทรรศน์ที่แสดงลักษณะของ low malignant potential tumor จึงจะให้การวินิจฉัยเนื้องอกกลุ่มนี้

การวินิจฉัยแยกโรคระหว่าง low malignant potential tumor และมะเร็งนั้น องค์การอนามัยโลกกำหนดว่าจะต้องไม่พบการลุกลามชนิดที่มีการทำลายใน stroma



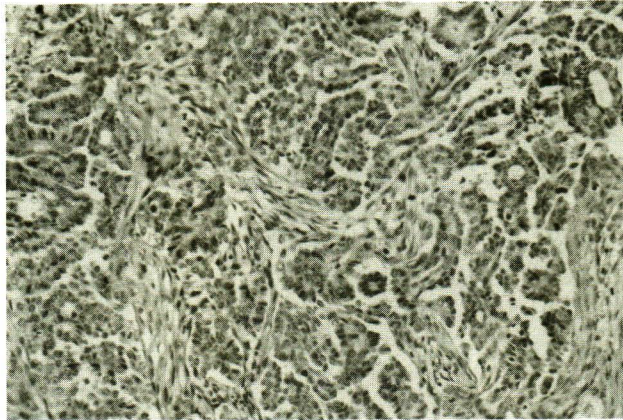
รูปที่ 1. แสดงเนื้องอกรังไข่ serous ชนิด low malignant potential มีลักษณะเป็น papillae เล็ก ๆ บุด้วย epithelium หนามากกว่า 1 ชั้น ให้สังเกตลักษณะของ epithelial clusters ที่หลุดลอยอยู่ในช่องว่างเหนือ papillae ใกล้ผนังของเนื้องอก ซึ่งพบว่าเป็นลักษณะเฉพาะของเนื้องอกชนิดนี้



รูปที่ 2. เนื้องอกรังไข่ mucinous ชนิด low malignant potential แสดงให้เห็น epithelium ที่บุ papillae หนามากกว่า 1 ชั้น

ของก้อนเนื้องอกใน low malignant potential tumor แต่ในทางตรงกันข้าม มักจะพบลักษณะดังกล่าวในมะเร็งรังไข่ ดังแสดงในรูปที่ 3 แต่พยาธิแพทย์บางท่านให้การ วินิจฉัย มะเร็งรังไข่ ชนิด surface epithelial-stromal แม้ว่าจะไม่พบการลุกลาม stroma ใกล้เคียง เพียงอาศัยการเปลี่ยนแปลงลักษณะของเซลล์ และนิวเคลียสที่บ่งว่าเป็นมะเร็ง เนื่องจากเหตุผลที่ว่าถ้าอาศัยเพียงการลุกลามชนิดที่มีการทำลายของ stroma ในการ วินิจฉัยมะเร็ง อาจทำให้วินิจฉัยมะเร็งได้น้อยกว่าความเป็นจริง ⁽²⁶⁾ และการลุกลาม ชนิด

ที่มีการทำลายของ stroma นั้นจะพบและวินิจฉัยได้ยาก โดยเฉพาะในเนื้องอกบาง subtype ได้แก่เนื้องอกชนิด mucinous เนื่องจากการทำงานของเนื้องอกชนิดนี้มักจะประกอบด้วยถุงน้ำมากมาย และยังมีถุงน้ำขนาดเล็ก ๆ แทรกอยู่ในเนื้อ stroma ของเนื้องอก หรือที่เรียกว่า pseudo-invasion ทำให้แยกจากการลุกลามจริงได้ยากดังนั้น Hart และ Norris ⁽²⁶⁾ ในปี 1973 และต่อมา Hart ⁽²⁷⁾ ในปี 1977 จึงได้เสนอให้ใช้ลักษณะที่ตรวจพบจากกล้องจุลทรรศน์ต่อไปนี้เพื่อใช้วินิจฉัยมะเร็งรังไข่ชนิด mucinous ในกรณีนี้



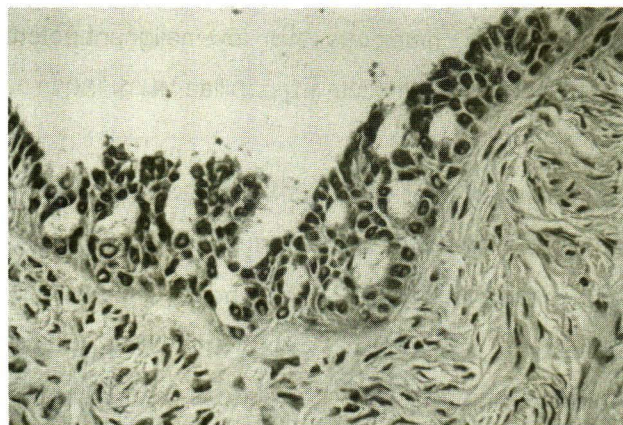
รูปที่ 3. มะเร็งรังไข่ชนิด serous แสดงลักษณะ desmoplastic reaction ภายใน stroma คือการเปลี่ยนแปลงของ stromal cell โดยมี nuclear atypia แต่ไม่พบ mitotic figure และยังถูกแทรกอยู่โดยทั่วไปด้วย inflammatory cells

ไม่มีการลุกลามชนิดที่มีการทำลาย ใน stroma ได้แก่

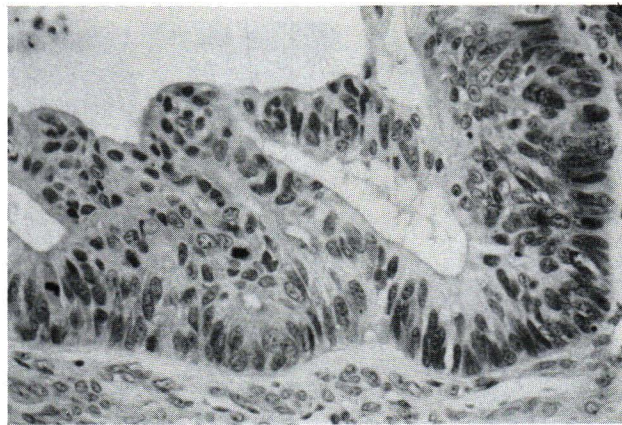
1. Carcinomatous nuclear features ดังแสดง
ในรูปที่ 4 และ 5
2. Epithelial stratification ≥ 4 rows of
nuclear thickness
3. Large sheets of glands with back- to -
back arrangement without intervening stroma

ทั้งนี้เนื่องจาก Hart ⁽²⁷⁾ พบว่าคนไข้ 3 ใน 12 ราย

ของเนื้องอก mucinous ชนิด low malignant potential ที่ตรวจไม่พบการลุกลามชนิดที่มีการทำลายของ stroma แต่พบลักษณะดังกล่าวข้างต้น จะมีการแพร่กระจายของเนื้องอกและเสียชีวิตจากโรคในที่สุด ซึ่งคิดเป็นอัตราตายร้อยละ 25 เมื่อเปรียบกับอัตราตาย ร้อยละ 4 ที่พบในกลุ่ม low malignant potential tumor มาตรฐาน ต่อมาได้มี



รูปที่ 4. แสดง intraepithelial carcinoma ในเนื้องอกรังไข่ serous ชนิด low malignant potential ลักษณะของนิวเคลียสมี atypia อย่างมาก อัตราส่วนของนิวเคลียสต่อไซโตพลาสซึมมากขึ้น และพบเซลล์ที่อยู่ในระยะแบ่งตัวกระจายอยู่ทั่วไป

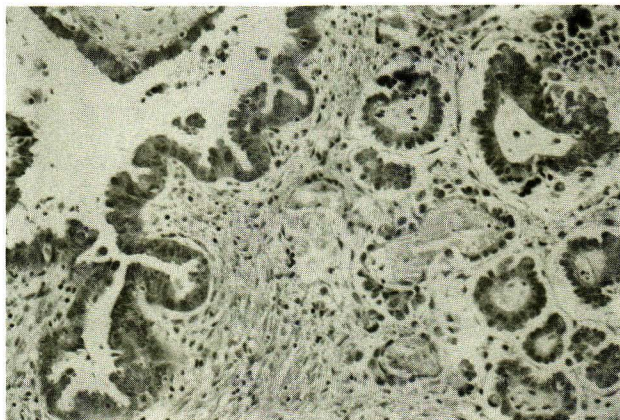


รูปที่ 5. แสดง intraepithelial carcinoma ในเนื้องอกรังไข่ mucinous ชนิด low malignant potential การเรียงตัวของ epithelium มีลักษณะเป็น cribriform pattern และมีลักษณะนิวเคลียสที่บ่งบอกว่าเป็นมะเร็ง

ผู้สนใจและทำการศึกษา เพื่อนำหลักเกณฑ์ทั้ง 3 ข้อดังกล่าวมาใช้ในการวินิจฉัยมะเร็งรังไข่ชนิด mucinous กันอีกหลายการศึกษา ซึ่งผลมีทั้งที่พบ⁽²⁸⁻³¹⁾ และไม่พบ^(25, 32-34)ว่าการใช้ลักษณะสามข้อดังกล่าวข้างต้นจะสามารถแยกกลุ่มคนไข้ mucinous tumor ชนิด low malignant potential ที่มีการพยากรณ์ของโรคที่เลวกว่าออกมาได้ ดังนั้นประเด็นนี้จึงดูเหมือนยังไม่ชัดเจนที่แน่นอน แต่อย่างไรก็ตาม de Nictolis⁽³¹⁾ ในปี 1995 สนับสนุนให้มีการแยกกลุ่ม mucinous tumor ชนิด low malignant potential ที่มีบริเวณที่แสดง ลักษณะของมะเร็งอันปราศจากการลุกลาม หรือที่เรียกว่า intraepithelial carcinoma ออกจาก mucinous tumor ชนิด low malignant potential ปกติ เนื่องจากเขาได้ศึกษาด้าน quantitative nuclear morphologic analysis แล้วพบว่าทั้งสองกลุ่มข้างต้น มีค่าที่แตกต่างกันอย่างมีนัยสำคัญทางสถิติ

ปกติแล้วการลุกลาม คือคุณสมบัติที่พบได้ในมะเร็งทั่วไป ได้แก่ส่วนของ มะเร็งที่ลุกล้ำเข้าไปใน stroma ใกล้เคียง และมักจะก่อให้เกิดปฏิกิริยาตอบสนอง ขึ้นรอบ ๆ ส่วนที่ลุกลามแต่ปฏิกิริยาดังกล่าวจะไม่พบในกลุ่มเนื้องอกชนิด low malignant potential ที่มี microinvasion พยาธิแพทย์จากหลายแห่งได้รายงานภาวะนี้⁽³⁵⁻³⁸⁾ ซึ่งส่วน

มากเกิดขึ้นใน low malignant potential tumor ชนิด serous ซึ่งจะพบได้ร้อยละ 10 เกณฑ์การวินิจฉัยภาวะนี้ Bell และ Scully⁽³⁸⁾ ได้เสนอให้ใช้การ วัดขนาดของ epithelium บริเวณที่ลุกล้ำเข้าไปใน stroma เป็นเกณฑ์โดยต้องมีขนาดของ epithelium ในแต่ละบริเวณที่แสดง microinvasion น้อยกว่า 10 ตารางมิลลิเมตร หรือ ขนาดกว้างน้อยกว่าด้านละ 3 มิลลิเมตร ลักษณะเด่นของบริเวณดังกล่าวใน subtype ชนิด serous จะประกอบด้วย epithelium ที่มีลักษณะพยาธิสภาพทางกล้องจุลทรรศน์ เช่นเดียวกับเนื้องอก serous ชนิด low malignant potential ทั่วไป โดยอาจอยู่เป็นเซลล์เดี่ยว หรือกลุ่มของเซลล์ และจะลอยอยู่ในช่องว่างภายใน stroma ซึ่งช่องว่างนี้จะถูกบรรจุอยู่ด้วย สารคัดหลั่งที่ถูกสร้างจากเซลล์เนื้องอกเอง ประกอบกับจะไม่พบปฏิกิริยาตอบสนองใน stroma รอบ ๆ บริเวณที่ลุกล้ำนั้น ดังแสดงในรูปที่ 6 เนื้องอก serous ชนิด low malignant potential ที่มี microinvasion จะมีการพยากรณ์ ของโรคไม่แตกต่างจากกลุ่มที่ไม่มีการลุกลาม แต่เป็นที่น่าสังเกตว่าจะพบอุบัติการณ์ของ microinvasion ได้ในเนื้องอก serous ชนิด low malignant potential ที่เกิดในสตรีตั้งครรภ์มากกว่าสตรีปกติ⁽³⁷⁾ (ร้อยละ 28 เทียบกับร้อยละ 4) ดังนั้นอาจเป็นไปได้ว่าการตั้งครรภ์เพิ่ม



รูปที่ 6. เนื้องอกรังไข่ serous ชนิด low malignant potential ที่มีบริเวณของ microinvasion พบกลุ่มของเซลล์ที่เรียงตัวเป็น papillae เล็ก ๆ ลอยอยู่ในช่องว่างภายใน stroma โดยปราศจากปฏิกิริยาในเนื้อเยื่อรอบ ๆ บริเวณที่มีการลุกล้ำ

โอกาสเกิด microinvasion ในเนื้องอก serous ชนิด low malignant potential จากปัญหาและข้อถกเถียงเกี่ยวกับการวินิจฉัยแยกโรคระหว่างเนื้องอกรังไข่ชนิด low malignant

potential และมะเร็ง Scully⁽⁵⁾ จึงได้เสนอแนวทางการแบ่งชนิดของเนื้องอกรังไข่กลุ่ม surface epithelial-stromal ดังแสดงในตารางที่ 2 โดยยังคงยึดกฎเกณฑ์เดิม

ตารางที่ 2. การแบ่งเนื้องอกรังไข่กลุ่ม surface epithelial-stromal ชนิด low malignant potential และมะเร็ง

-
- Tumor of low malignant potential (LMP) : no obvious stromal invasion
 1. with epithelial atypia
 - 1.1 classic LMP
 - 1.2 LMP with microinvasion*
 2. with intraepithelial carcinoma
 - Carcinoma : obvious stromal invasion
 1. disorderly penetration of the cyst wall or the stromal component of a predominantly fibromatous tumor by carcinoma cells, with or without stromal reaction ** or
 2. confluence of carcinoma in the cyst wall or the stromal component of a predominantly fibromatous tumor **
-

* One or more discrete foci of tumor cells with LMP features in the stroma with none of the foci exceeding 10 mm² in area ^(36,39)

**The extent of the destructive invasion should be noted. The presence of one or more separate foci $\leq 10 \text{ mm}^2$ in area can be designated "microinvasion". Microinvasive carcinoma must be distinguished from microinvasive LMP tumor, in which a destructive pattern is absent and the invasive cells do not have the cytological features of carcinoma cells.

เดิมขององค์การอนามัยโลก⁽¹⁾ ซึ่งการแบ่งด้วยวิธีนี้ง่ายเป็นที่แพร่หลายและยอมรับพอสมควรในหมู่ gynecologic pathologists ทั้งนี้เพื่อประโยชน์แก่พยาธิแพทย์และสูติ-นรีแพทย์ให้มีแนวทางการวินิจฉัยเดียวกัน และยังสามารถใช้ในการศึกษาเปรียบเทียบอุบัติการณ์ การพยากรณ์โรค และความสำเร็จในการรักษา ในแต่ละกลุ่มดังกล่าว ซึ่งเป็นจุดเริ่มต้นก่อนที่จะได้มีการปรับปรุงและพัฒนาวิธีการแบ่งให้เหมาะสมต่อไปในอนาคตอีกด้วย

สรุป

โดยสรุปแล้วเนื้องอกรังไข่ชนิด surface epithelial-stromal เป็นเนื้องอกกลุ่มสำคัญและจัดเป็นส่วนใหญ่ของเนื้องอกรังไข่ทั้งหมดในสตรีทั่วโลก แต่ยังมีข้อถกเถียงในหลาย ๆ ประเด็น ซึ่งโดยสรุปแล้วในแง่ต้นกำเนิดของเนื้องอกกลุ่มนี้ มะเร็งชนิด serous มักจะเกิดขึ้นโดยตรงจากเยื่อผิวของรังไข่หรือเยื่อบุภายใน epithelial inclusion cysts ในขณะที่ส่วนใหญ่ของมะเร็งชนิด mucinous เปลี่ยนแปลงกลายมาจากเนื้องอก benign mucinous และมะเร็งชนิด endometrioid หรือ clear cell เกิดได้จากทั้งสองกรณี ตามที่ได้เสนอข้อถกเถียงต่าง ๆ ดังกล่าวข้างต้นต่อไปในอนาคตพยาธิแพทย์ ควรจะได้ยึดถือแนวทางการวินิจฉัยให้เป็นแบบแผนเดียวกัน ในเนื้องอกรังไข่ชนิด surface epithelial-stromal โดยเฉพาะอย่างยิ่งการแยกเนื้องอกชนิด low malignant potential และมะเร็ง ซึ่งผู้เขียนได้เสนอแนวทางหนึ่งตามแบบของ Scully ดังในตารางที่ 2 โดยยึดหลักเกณฑ์เดิมขององค์การอนามัยโลก และปรับปรุงตามผลการศึกษาดัง ๆ ที่ผ่านมา หลักเกณฑ์ที่เสนอนี้ น่าจะได้มีการนำมาใช้กันอย่างแพร่หลายต่อไป เพื่อประโยชน์ในการเปรียบเทียบอุบัติการณ์ ผลการรักษา ตลอดจนการพยากรณ์โรค ได้อย่างถูกต้องต่อไปในอนาคตด้วย

อ้างอิง

1. Serov SF, Scully RE, Sobin LH. International classification of tumors, No 9. Histological

typing of ovarian tumors. Geneva: World health Organization, 1973.

2. Russel P. Surface epithelial – stromal tumours of the ovary. In: Fox H, Wells M, eds. Obstetrical and Gynaecological Pathology 4th ed. New York: Churchill Livingstone, 1995: 743-822
3. Katsube Y, Berg JW, Silverberg SG. Epidemiologic pathology of ovarian tumors. A histopathologic review of primary ovarian neoplasms diagnosed in the Denver Standard Metropolitan Statistical Area, 1 July-31 December 1969 and 1 July-31 December 1979. Int J Gynecol Pathol 1982; 1(1): 3-16
4. Koonings PP, Campbell K, Mishell DR Jr, Grimes DA. Relative frequency of primary ovarian neoplasms. Obstet Gynecol 1989 Dec; 74 (6): 921-6
5. Scully RE. Epithelial ovarian tumors: General aspects and serous tumor. In: Scully RE, Young RH, Crum CP, eds. Gynecologic and Obstetric Pathology with Clinical Correlation. Boston: Harvard Printing & Publications Services, 1998: 1-40
6. Russel P. Surface epithelial – stromal tumors of the ovary. In: Kurman RJ, ed. Blaustein's Pathology of the Female Genital Tract. 4th ed. New York: Springer - Verlag, 1994: 705-82
7. Bell DA, Scully RE. Early de novo ovarian carcinoma: a study of 14 cases. Cancer 1994 Apr 1; 73 (7): 1859-64
8. Deligdisch L, Einstein AJ, Guera D, Gil J. Ovarian dysplasia in epithelial inclusion cysts. A morphometric approach using neural networks. Cancer 1995 Sep 15; 76(6): 1027-34

9. Resta L, Russo S, Colucci GA, Prat J. Morphologic precursors of ovarian epithelial tumors. *Obstet Gynecol* 1993 Aug; 82(2): 181-6
10. Mittal KR, Zeleniuch -Jacquotte A, Cooper JL, Demopoulos RI. Contralateral ovary in unilateral ovarian carcinoma: a search for preneoplastic lesions. *Int J Gynecol Pathol* 1993 Jan; 12(1): 59-63
11. Van Niekerk CC, Boerman OC, Ramaekers FC, Poels LG. Marker profile of different phases in the transition of normal ovarian epithelium to ovarian carcinomas. *Am J Pathol* 1991 Feb; 138(2): 455-63
12. Wang DP, Konishi I, Koshiyama M, Nanbu Y, Iwai T, Nonogaki H, Mori T, Fujii S. Immunohistochemical localization of c-erbB-2 protein and epidermal growth factor receptor in normal surface epithelium, surface inclusion cysts and common epithelial tumors of the ovary. *Virchows A Pathol Anat* 1992; 421(5): 393-400
13. Bourne TH, Whitehead MI, Campbell S, Royston P, Bhan V, Collins WP. Ultrasound screening for familial ovarian cancer. *Gynecol Oncol* 1991 Nov; 43(2): 92-7
14. Scully RE. Ovary. In: Henson DE, Albores-Saavedra F, eds. *The Pathology of Incipient Neoplasia*. Philadelphia: W.B. Saunders, 1993: 279-93
15. Puls LE, Powell DE, DePriest PD, Gallion HH, Hunter JE, Kryscio RJ. Transition from benign to malignant epithelium in mucinous and serous ovarian cystadenocarcinoma. *Gynecol Oncol* 1992 Oct; 47(1): 53-7
16. Fox H. Pathology of early malignant change in the ovary. *Int J Gynecol Pathol* 1994 Apr; 12(2): 153-5
17. Young RH, Scully RE. Metastatic tumors in the ovary: a problem-oriented approach and review of the recent literature. *Semin Diag Pathol* 1991 Nov; 8(4): 250-76
18. Kupryjanczyk J, Bell DA, Yandell DW, Scully RE, Thor AD. p53 expression in ovarian borderline and stage I carcinomas. *Am J Clin Pathol* 1994 Nov; 102(5): 671-6
19. Berchuck A, Kohler MF, Hopkins MP, Humphrey PA, Robboy SJ, Rodriguez GC, Soper JT. Overexpression of p53 is not a feature of benign and early-stage borderline ovarian tumors. *Gynecol Oncol* 1994 Feb; 52(2): 232-6
20. Mok SC, Tsao SW, Bell DA, Knapp RC, Fishbaugh PM, Welch WR, Muto MG. Mutation of K-ras protooncogene in human ovarian epithelial tumors of borderline malignancy. *Cancer Res* 1993 Apr 1; 53(7): 1489-92
21. Wan M, Li WZ, Duggan BD, Felix JC, Zhao Y, Dubeau L. Telomerase activity in benign and malignant epithelial ovarian tumors. *J Natl Cancer Inst* 1997 Mar 19; 89(6): 437-41
22. Pieretti M, Cavalieri C, Conway PS, Gillion HH, Powell DE, Turker MS. Genetic alterations distinguish different types of ovarian tumors. *Int J Cancer (Pred Oncol)* 1995 Dec 20; 64(6): 434-40
23. Zheng J, Benedict W, Xu HJ. Genetic disparity between morphologically benign cysts contiguous to ovarian carcinomas and

- solitary cystadenomas. *J Natl Cancer Inst* 1995 Aug 2; 87(15): 1146-53
24. Wolf NG, Abdul – Karim FW, Schork NJ, Schwartz S. Origins of heterogenous ovarian carcinomas. A molecular cytogenetic analysis of histologically benign, low malignant potential and fully malignant components. *Am J Pathol* 1996 Aug; 149 (2): 511-20
 25. Russel P. Ovarian epithelial tumors with atypical proliferation. In: Lowe D, Fox H, eds. *Advances in Gynecological Pathology*. Edinburgh: Churchill Livingstone, 1992: 299-320
 26. Hart WR, Norris HJ. Borderline and malignant mucinous tumors of the ovary. Histologic criteria and clinical behaviour. *Cancer* 1973 May, 31(5): 1031-45
 27. Hart WR. Ovarian epithelial tumors of borderline malignancy (carcinoma of low malignant potential). *Human Pathol* 1977 Sep; 8(5): 541-9
 28. Chaitin BA, Gershenson DM, Evans HL. Mucinous tumors of the ovary : A clinicopathological study of 70 cases. *Cancer* 1985 May 1; 55(9): 1958-62
 29. Sumithran E, Susil BJ, Looi LM. The prognostic significance of grading in borderline mucinous tumors of the ovary. *Human Pathol* 1988 Jan; 19(1): 15-8
 30. Watkin W, Silva EG, Gershenson DM. Mucinous carcinoma of the ovary. Pathologic prognostic factors. *Cancer* 1992 Jan 1; 69(1): 208 – 12
 31. de Nictolis M, Montironi R, Tommasoni S, Valli M, Pisani E, Fabris G, Prat J. Benign, borderline and well-differentiated malignant intestinal mucinous tumors of the ovary. A clinicopathologic, histochemical, immunohistochemical, and nuclear quantitative study of 57 cases. *Int J Gynecol Pathol* 1994 Jan; 13(1): 10-21
 32. Hendrickson MR, Kempson RL. In: Hendrickson MR, eds. *Surface Epithelial Neoplasms of the Ovary*. Philadelphia: Hanley & Belfus, 1993: 307-34
 33. Guerrieri C, Hogberg T, Wingren S, Fristedt S, Simonsen E, Boeryd B. Mucinous borderline and malignant tumors of the ovary. A clinicopathologic and DNA ploidy study of 92 cases. *Cancer* 1994 Oct 15; 74(8): 2329-40
 34. Siriaunkgul S, Robbins KM, Mc Gowan L, Silverberg SG. Ovarian mucinous tumors of low malignant potential: a clinicopathologic study of 54 tumors of intestinal and mullerian type. *Int J Gynecol Pathol* 1995 Jul; 14 (3): 198-208
 35. Kennedy AW, Hart WR. Ovarian papillary serous tumors of low malignant potential (serous borderline tumors). A long-term follow – up study, including patients with microinvasion, lymph node metastasis, and transformation to invasive serous carcinoma. *Cancer* 1996 Jul 15; 78(2): 278-86
 36. Tavassoli FA. Serous tumor of low malignant potential with early stromal invasion (serous LMP with microinvasion). *Mod Pathol* 1988 Nov; 1(6): 407-14
 37. Bell DA, Scully RE. Ovarian serous borderline tumors with stromal microinvasion. A report

- of 21 cases. Hum Pathol 1990 Apr; 21(4): 397-403
38. Nayar R, Siriaunkgul S, Robbins KM, McGowan L, Ginzan S, Silverberg SG. Microinvasion in low malignant potential tumors of the ovary. Hum Pathol 1996 Jun; 27(6): 521-7
39. Bell DA, Weinstock MA, Scully RE. Peritoneal implants of ovarian serous borderline tumors. Histologic features and prognosis. Cancer 1988 Nov; 62(10): 2212-22