

9-1-2000

Extrahepatic manifestation of chronic viral hepatitis

D. Thong-ngam

Follow this and additional works at: <https://digital.car.chula.ac.th/clmjournal>



Part of the [Medicine and Health Sciences Commons](#)

Recommended Citation

Thong-ngam, D. (2000) "Extrahepatic manifestation of chronic viral hepatitis," *Chulalongkorn Medical Journal*: Vol. 44: Iss. 9, Article 8.

Available at: <https://digital.car.chula.ac.th/clmjournal/vol44/iss9/8>

This Review Article is brought to you for free and open access by the Chulalongkorn Journal Online (CUJO) at Chula Digital Collections. It has been accepted for inclusion in Chulalongkorn Medical Journal by an authorized editor of Chula Digital Collections. For more information, please contact ChulaDC@car.chula.ac.th.

พยาธิสภาพผิดปกติภายนอกตับที่พบได้ใน โรคไวรัสตับอักเสบบ

ดวงพร ทองงาม*

Thong-ngam D. Extrahepatic manifestations of chronic viral hepatitis. Chula Med J 2000 Sep; 44(9): 711 - 22

Extrahepatic findings can develop in patients with acute and chronic hepatitis. In acute hepatitis, these conditions are shown in the prodromal period with arthralgias, rash or a serum sickness like syndrome. These may be features suggesting immune complex disease. In chronic hepatitis, the accompanying liver disease is usually mild and at most a chronic persistent hepatitis. These common manifestations include renal disease, neuropathy, vasculitis, arthritis and cutaneous disease. Chronic hepatitis has also been associated with membranoproliferative glomerulonephritis as a result of deposition of immune complex in the basement membrane of the glomerulus. The syndrome of type II mixed essential cryoglobulinemia was previously believed to be caused by HBV infection but subsequent studies have shown it to be more frequently associated with chronic HCV infection. Polyarteritis, involves largely medium and small arteries. Immune complex containing viral antigen is found in vascular lesions. Extrahepatic manifestations should be considered and managed to reduce long term complications.

Key words: *Extrahepatic manifestation, Chronic hepatitis.*

Reprint request: Thong - ngam D. Department of Physiology, Faculty of Medicine,
Chulalongkorn University, Bangkok 10330, Thailand.

Received for publication. May 15, 2000.

ผู้ป่วยไวรัสตับอักเสบบวมแบบเฉียบพลันและแบบเรื้อรังนั้นสามารถพบอาการของ extrahepatic manifestations ได้ ในกลุ่มที่เป็นไวรัสตับอักเสบบวมแบบเฉียบพลันนั้น อาจพบอาการ extrahepatic เป็นอาการนำหรือ เกิดขึ้นพร้อม ๆ กันก็ได้ และอาการ extrahepatic เหล่านี้ ส่วนมากหายได้เองพร้อมกับการมี seroconversion จึงไม่เป็นที่ปัญหาเท่าใดนัก สำหรับในกลุ่มไวรัสตับอักเสบบวมเรื้อรัง เช่น ไวรัสตับอักเสบบวมชนิด B, C, D นั้น อาจพบว่ามีอาการทาง extrahepatic โดยไม่มีอาการแสดงของโรคตับเลยก็ได้ ก่อให้เกิดปัญหาในการวินิจฉัยและการรักษา จึงจำเป็นในการศึกษาและเข้าใจกลุ่มอาการเหล่านี้ เพื่อนำไปสู่การรักษาที่เหมาะสมสำหรับผู้ป่วย ดังรายละเอียดที่จะได้กล่าวต่อไป

อาการ extrahepatic ที่เกิดเป็นผลแทรกซ้อนจากภาวะตับวาย (liver failure) เองเช่น hepatic encephalopathy, coagulopathy และ acute renal failure จะพบอาการซึ่งเป็นผลจากการทำงานของตับที่เสียไปอย่างชัดเจน ไม่มีปัญหาในการวินิจฉัยและมีสาเหตุต่างออกไปจึงไม่นำมากล่าวรวมไว้ในที่นี้⁽¹⁾

Extrahepatic manifestation of chronic hepatitis B Immunopathogenesis

แม้ว่าจากหลักฐานที่มีอยู่ในปัจจุบันจะยังไม่สมบูรณ์ แต่พอจะเชื่อได้ว่า extrahepatic syndrome ที่เกิดขึ้นในไวรัสตับอักเสบบวมเรื้อรังนั้น เกิดขึ้นโดยผ่าน immune mechanism⁽²⁾ เช่น การเกิด circulating autoantibody และ circulatory immune complexes ไปสะสมตามเนื้อเยื่อต่าง ๆ ซึ่งเชื่อว่าเป็นกลไกการเกิดโรคที่สำคัญที่สุด นอกจากนั้นอาจเกิดจากการกระตุ้นของ viral Ag ต่อเนื้อเยื่อ ทำให้เกิด local immune complex หรืออาจเกิดจากผลของ virus reactions โดยตรงต่อ extrahepatic tissue ทำให้เกิดอาการต่าง ๆ ขึ้น

Association⁽¹⁾

ตั้งแต่ประมาณปี 1969 เป็นต้นมา เมื่อการวินิจฉัย

ทาง serology ของ HBV ดีขึ้น ทำให้มีข้อมูลยืนยันความสัมพันธ์ระหว่าง extrahepatic syndrome กับ chronic HBV infection ที่ชัดเจนมากขึ้น สำหรับ chronic HCV infection นั้น เพิ่งจะมีการวินิจฉัยทาง serology เมื่อไม่นานมานี้ จึงเป็นไปได้ที่ข้อมูลต่าง ๆ อาจเปลี่ยนแปลงได้เมื่อมีการตรวจทาง serology ที่มีควมไวและความจำเพาะมากขึ้น

Extrahepatic manifestations of Chronic Hepatitis B

- : Polyarteritis nodosa (PAN)
- : Glomerulonephritis (GN)
 - Membranous (MGN)
 - Membranoproliferative (MPGN)
- : Essential mixed cryoglobulinemia (EMG)

Extrahepatic manifestations of Chronic Hepatitis C

- Closely associated
 - : Essential mixed cryoglobulinemia (EMC)
 - : Glomerulonephritis (GN)
 - Membranoproliferative (MPGN)
 - Membranous (MGN)
- Provisionally association
 - : Polyarteritis nodosa (PAN)
 - : Sjogren's syndrome
 - : Musculoskeletal
 - : Pulmonary
 - : Ocular
 - : Cutaneous
 - : Hematologic
 - : Neurologic
 - : Thyroid
 - : Lymphoma (B-cell non Hodgkins)

1. Polyarteritis nodosa

Gocke และคณะ⁽³⁾ ได้พบถึงความสัมพันธ์

ระหว่างไวรัสตับอักเสบบีกับ polyarteritis เมื่อปี 1970 โดยตรวจพบ HBsAg ทั้งในเลือดและผนังหลอดเลือดแดงของผู้ป่วย บางรายอาจพบได้ถึง ร้อยละ 30-70 อาการนำ ได้แก่ ไข้, ปวดท้อง, ความดันโลหิตสูง, eosinophilia, ผื่นตามร่างกาย ต่อมาจะมีอาการทางไต ระบบทางเดินอาหาร ระบบประสาททั้ง central และ peripheral ได้ มักไม่มีอาการทางตับที่เด่นชัด จึงควรตรวจหาหลักฐานของการติดเชื้อไวรัสตับอักเสบบีด้วยเสมอ พยาธิสภาพเป็น fibrinoid และ perivascular infiltration ที่เส้นเลือดแดงขนาดเล็กถึงปานกลาง ตรวจทาง angiography พบว่ามีการตีบตัน และ microaneurysms พบ immune complexes ซึ่งประกอบด้วย HBsAg-Ab และ HBsAg ในผนังหลอดเลือดและในกล้ามเนื้อ บางรายงานพบ complement ชนิด C3, C4 และ Viral particles ด้วย^(4,5) การดำเนินโรคไม่แน่นอน อย่างไรก็ตามอัตราการตายประมาณร้อยละ 30-50 จากผลของ vasculitis ทั้งในกลุ่ม HBV-PAN และ HBV unassociated PAN โดยการพยากรณ์โรค⁽³⁾ ขึ้นกับ การมี significant proteinuria (>1 g/day), renal insufficiency (Cr > 1.6 mg %) GI involvement, cardiomyopathy และ CNS involvement จะเพิ่มอัตราการตายให้สูงขึ้น ในรายที่หายมักไม่มีอาการกลับเป็นซ้ำ แต่ส่วนมากจะเป็น persistent HBV infection

โดยทั่วไปการรักษา PAN ประกอบด้วย Corticosteroid, Immunosuppressive drugs (และอาจต้องทำ plasma exchange) อย่างไรก็ตาม ใน chronic HBV infection อาจทำให้เกิด exacerbation ของ viral hepatitis ได้โดยเพิ่ม viral replication⁽⁷⁾ ยังมีรายงานการรักษาน้อยใน HBV-PAN การใช้ steroid และ cyclophosphamide ให้ประโยชน์ไม่ชัดเจน⁽⁸⁾ มีรายงานเมื่อไม่นานนี้ถึงการใช้ antiviral drugs (adenine arabinoside, interferon-alpha) และ plasma exchange ในการรักษา HBV-PAN พบว่าได้ผลดี⁽⁶⁾ อย่างไรก็ตามในอนาคตยังต้องการข้อมูลเพิ่มเติมรวมทั้งการใช้ antiviral drugs ในการรักษา HBV-associated extrahepatic disorders อื่น ๆ ด้วย

2. Glomerulonephritis

ความสัมพันธ์ระหว่าง chronic HBV infection กับ Glomerulonephritis พบเมื่อประมาณปี 1971 โดย Combes และคณะ⁽⁹⁾ สามารถ identify HBsAg-Ab complexes สะสมอยู่ใน glomerular basement membrane ของผู้ป่วยที่มี heavy proteinuria หลังจากตรวจพบการติดเชื้อไวรัสตับอักเสบบีเรื้อรังประมาณ 1 ปี ต่อมา มีรายงานเพิ่มขึ้นเรื่อย ๆ prevalence ไม่ทราบแน่ชัด เนื่องจากพบว่าผู้ป่วย chronic renal disease มากมาย มี circulating HBsAg แต่ส่วนน้อยที่จะพบ HBsAg-Ab complexes ในทางกลับกันมีรายงานว่าพบ immune complexes สะสมที่ glomerulus ของผู้ป่วยตับอักเสบบีเรื้อรัง โดยที่ไม่มีอาการของโรคไตร่วมด้วย เชื่อว่ามีความเป็นไปได้ว่าผู้ป่วยทุกรายที่มีไวรัสตับอักเสบบีเฉียบพลัน อาจมี immune complex ที่ไต แต่คงอยู่ชั่วคราวเท่านั้น⁽¹⁰⁾

HBV-associated GN มักพบบ่อยในเด็กเพศชาย ในบริเวณที่เป็น endemic area ของไวรัสตับอักเสบบี เช่น แถบยุโรปตะวันออก เอเชีย และแอฟริกา มักมีอาการของ nephrotic syndrome โดยไม่มีอาการของโรคตับมาก่อน แต่ผลของขึ้นเนื้อตับทางพยาธิวิทยาพบลักษณะของตับอักเสบบีเรื้อรัง การวินิจฉัยโดยตรวจพบ Ag หรือ Ab ของไวรัสตับอักเสบบีในเลือด เนื้อเยื่อของไตก็จะพบ immune complex GN และพบ HBV-related Ag อย่างน้อย 1 ชนิด (HBsAg/HBcAg/HBeAg) สะสมที่ glomerulus โดยวิธี immunocytochemical ในเด็กโดยมักไม่พบอาการของไตวาย พยาธิสภาพเป็นแบบ MGN (membranous glomerulonephritis) มักมี HBeAg deposit ที่ผนังของหลอดเลือด capillary ส่วนมากหายได้เอง (85%) ภายในเวลาหลายเดือนถึงหลายปี (เฉลี่ย 2 ปี) พบว่าเกิดร่วมกับการมี seroconversion ของไวรัสตับอักเสบบี ได้บ่อย ๆ โดยเฉพาะการหายไปของ HBeAg มีรายงานแสดงถึงการพบ HBeAg ใน glomeruli ที่ไต สัมพันธ์กับความรุนแรงของโรคไตในเด็ก ที่เป็น chronic HBV carrier และ MGN ด้วย สำหรับในผู้ใหญ่ นั้น พยาธิสภาพมักพบเป็น MPGN (membranoproliferative glomerulonephritis) มี HBsAg

สะสมทั้ง mesangial และ capillary wall การดำเนินของโรคในผู้ใหญ่ยังสรุปไม่ได้แน่ชัด แต่จากข้อมูลที่มีอยู่บ่งว่ามีความรุนแรงมากกว่าในเด็ก มี progressive renal failure ได้อย่างช้า ๆ⁽¹¹⁾

กลไกการเกิดโรคของ HBV-GN ยังไม่เข้าใจทั้งหมด แต่มีหลักฐานยืนยันว่า HBV-MPGN มักเกิดจาก circulating immune complexes ไปสะสมตามอวัยวะต่าง ๆ ส่วน HBV-MGN เกิดจากการกระตุ้นให้เกิด autoantibody ต่อ intrinsic glomerular Ag เกิดเป็น immune complex in situ

สำหรับการรักษาด้วย corticosteroid หรือ immunosuppressive therapy⁽¹²⁾ ส่วนมากไม่เกิดประโยชน์ บางรายพบว่ามีอาการหายเองได้ แต่เป็นแบบไม่สมบูรณ์และชั่วคราวเท่านั้น Lai และคณะ พบว่าการรักษาด้วย corticosteroid จะทำให้ viral replication เพิ่มขึ้นและพยาธิสภาพในตับรุนแรงขึ้น^(10,11) ดังนั้นจึงไม่ควรใช้ในการรักษา HBV-GN โดยเฉพาะในเด็กที่เป็น MGN ซึ่งมักจะมีการหายได้เองอยู่แล้ว จากความสัมพันธ์ระหว่าง seroconversion ของไวรัสตับอักเสบบีกับการหายของ GN นำไปสู่การใช้ยาต้านเชื้อไวรัส เพื่อกำจัดไวรัสให้หมดสิ้น อย่างไรก็ตามยังคงไม่ชัดเจนว่าการกำจัดเชื้อไวรัสตับอักเสบบีนั้น จำเป็นต่อการเกิดการหายของ HBV-MGN เนื่องจากมีรายงานการเกิดการหายเองได้ แม้ว่าผู้ป่วยยังคงมี HBeAg หรือ HBsAg เป็นบวกออยู่

จากการศึกษาในเวลาต่อมาเกี่ยวกับการรักษาด้วย interferon - alpha พบว่ามี remission ได้ประมาณร้อยละ 50 ได้ผลดีในกลุ่ม MGN มากกว่ากลุ่ม MPGNGN และการทำงานของไตอาจดีขึ้นได้ในเวลาเป็นเดือนถึงหลายปีหลังจากหยุด interferon แล้ว⁽¹³⁾

Lin และคณะ (1995)⁽¹⁴⁾ ได้ศึกษาถึงการให้ interferon-alpha รักษาเด็ก HBV-MGN 20 ราย เทียบกับกลุ่มควบคุม 20 รายที่ได้รับเพียงการรักษาประคับประคองพบว่า ทุกรายที่ได้รับยา IFN นั้น ตรวจไม่พบ proteinuria โดยที่มี seroconversion ของ HBeAg ร้อยละ 40 ในกลุ่มควบคุม proteinuria ลดน้อยลงร้อยละ 50 ที่เหลือยังคงมี proteinuria จำนวนมากอยู่ สำหรับในผู้ใหญ่ที่เป็น MGN

ค่อนข้างจะได้ผลไม่ดีนัก จากรายงานของ Lai และคณะ (1991) พบว่ามี seroconversion ร้อยละ 20 ส่วนใหญ่โรคยังคงดำเนินไปช้า ๆ แม้ได้รับ IFN ร้อยละ 30 มี progressive renal failure และมีอยู่ร้อยละ 10 ที่ต้องเข้าร่วมกับการฟอกเลือด อย่างไรก็ตามยังต้องการการศึกษาเพิ่มเติม โดยเฉพาะข้อมูลของ HBV associated GN ในผู้ใหญ่

3. Essential mixed cryoglobulinemia (EMC)

เนื่องจากพบอุบัติการณ์ของความผิดปกติในตับเพิ่มสูงมากใน EMC จึงเชื่อว่า hepatotropic virus อาจมีส่วนในการเกิดโรคนี้จนเมื่อ Levo และคณะ⁽¹⁵⁾ พบว่ามี HBsAg หรือ antiHBs ใน serum ของผู้ป่วย EMC (20 ใน 30 ราย) และยังพบใน cryoprecipitates (14 ใน 19 ราย) ผู้ป่วยมีอาการปวดข้อ, ผื่น purpura, กล้ามเนื้ออ่อนแรง, systemic vasculitis และ diffuse glomerulonephritis อาจมีอาการแทรกซ้อนของโรคอื่นด้วย เช่น Sjogrens syndrome, thyroiditis หรือ Raynaud's phenomenon ผู้ป่วยร้อยละ 86 มีความผิดปกติของตับร่วมด้วย ได้แก่ ตับโต, ผลเลือดการทำงานของตับขึ้นสูง, ระดับอัลบูมินต่ำ ผลการตรวจเนื้อเยื่อตับทางพยาธิวิทยาอาจพบเป็น chronic persistent หรือ chronic active hepatitis หรือตับแข็ง โดยที่ไม่มีอาการก็ได้ แม้ว่าในขั้นแรกจะคิดว่าไวรัสตับอักเสบบีมีส่วนในการเกิด EMC แต่จากการศึกษาย้อนหลังพบว่ามักมี chronic HCV infection ร่วมด้วย ในรายผู้ป่วยเหล่านั้น

จากข้อมูลที่มีอยู่ในปัจจุบันยังไม่เป็นที่แน่ชัดว่า EMC เป็นเหตุหรือเป็นผลของ chronic liver disease กันแน่ เมื่อไม่นานนี้รายงาน prospective study เกี่ยวกับอุบัติการณ์ของ EMC ในผู้ป่วยโรคตับสาเหตุต่าง ๆ^(16,17) พบว่ามีอุบัติการณ์ค่อนข้างสูง (ร้อยละ 41.5) โดยพบเป็น chronic HCV infection ร้อยละ 54.3 ขณะที่ เป็น chronic HBV infection เพียงร้อยละ 15 และเป็นจากสาเหตุอื่นของ chronic liver disease อีกร้อยละ 32 และแม้ว่ามีหลักฐานว่า EMC พบบ่อยใน chronic liver disease แต่มักจะไม่มีอาการซึ่งแสดงให้เห็นถึงความสัมพันธ์ของ chronic HBV infection ซึ่งไม่ค่อยจะ associate กับ EMC โดยเฉพาะเมื่อ

เทียบกับ chronic HCV infection⁽¹⁷⁾

สำหรับการรักษา HBV-associated EMC ยังมีรายงานจำกัด แต่หลายรายงานบ่งว่าได้ผลดีต่อ interferon-alpha อย่างไรก็ตามยังต้องการข้อมูลที่มากกว่านี้

Extrahepatic manifestation of chronic hepatitis C

การติดเชื้อของไวรัสตับอักเสบนชนิดซี เป็นสาเหตุของตับอักเสบลำดับที่สามอีกตัวหนึ่ง เกิดจาก single stranded RNA virus ซึ่งติดต่อโดยทางเลือดหรือการได้รับสารคัดหลั่งจากผู้ป่วยที่ติดเชื้อ นอกจากจะทำให้เกิดโรคตับอักเสบลำดับที่สาม, ตับแข็ง จนถึงมะเร็งตับ แล้วยังพบว่ามีความสัมพันธ์กับโรคอื่น ๆ ดังที่กล่าวไปในตอนแรก

Immunologic responses ต่อ HCV infection

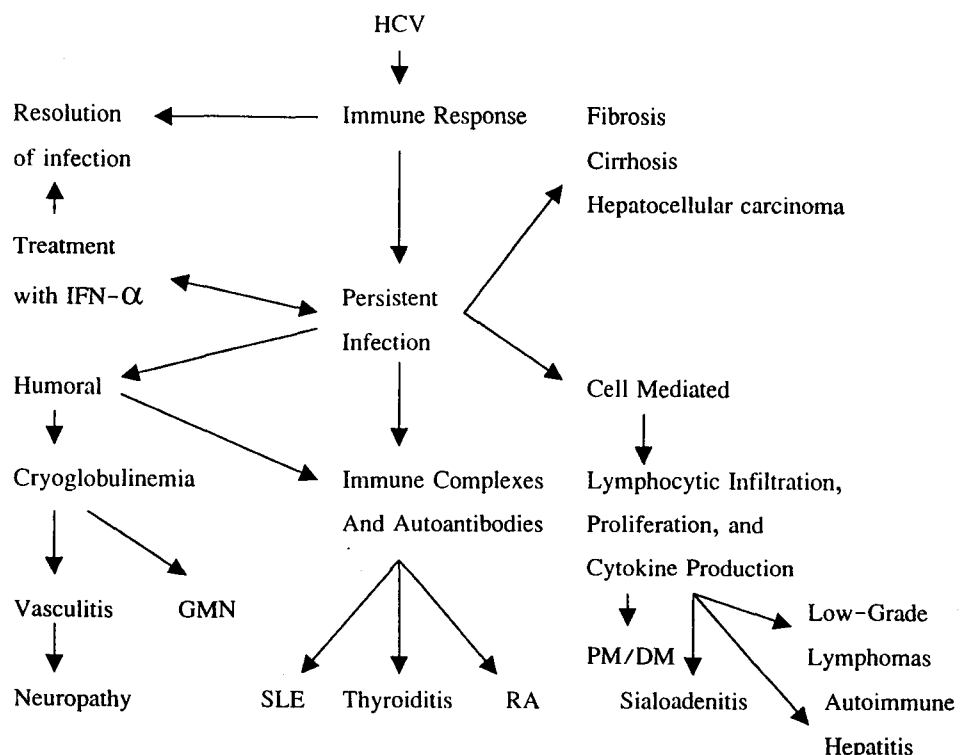
พบว่า antibody seroconversion เกิดตามหลังการตรวจพบเชื้อในกระแสเลือด การก่อให้เกิดตับอักเสบลำดับที่สามหรือตับแข็งใช้เวลาในการเกิดและรูปแบบของ antibody response แตกต่างกันไปมากในแต่ละบุคคล antibody seroconversion ไม่สามารถป้องกันการเกิด chronic infection หรือ active hepatitis ได้ สำหรับบทบาท

ของ CMI ยังไม่ทราบชัดเจนนัก แต่พบว่าการมีเม็ดเลือดขาวตอบสนองอย่างมากต่อ HCV core antigen จะทำให้โรคเกิดรุนแรงน้อยลง และในรายที่มีการติดเชื้อเรื้อรังจะพบ T lymphocyte ในตับได้

สำหรับ extrahepatic manifestation ของไวรัสตับอักเสบลำดับที่สามเรื้อรัง เกิดจากการตอบสนองของภูมิคุ้มกัน ส่วนหนึ่งเกิดจาก antibody response ทำให้เกิด immune complex ไปสะสมที่อวัยวะต่าง ๆ และอีกส่วนหนึ่งเข้าใจว่าเกิดจาก autoantibody ดังแผนภาพ⁽¹⁾

การเกิด autoantibody สามารถพบได้สัมพันธ์กับไวรัสตับอักเสบลำดับที่สามเรื้อรัง เช่น สามารถตรวจพบ low titer ANA ร้อยละ 10-30, anti smooth muscle antibody ร้อยละ 66, Rheumatoid factor ร้อยละ 76⁽¹⁸⁾ นอกจากนี้ยังมีรายงานความสัมพันธ์กับ autoantibody ตัวอื่น เช่น anticardiolipin, anti liver kidney microsomal antibody เป็นต้น

สำหรับปัจจัยที่มีผลต่อ immune และ autoimmunity ยังไม่มีหลักฐานชัดเจน แต่เข้าใจว่าเกี่ยวกับ viral genome, HLA genotype และความแตกต่างในภาวะแวดล้อม เป็นต้น



1. Cryoglobulinemia

Cryoglobulinemia เป็น anti-immunoglobulin ซึ่งตกตะกอนเมื่ออุณหภูมิลดลง ทำให้เกิด immune complex formation สามารถแบ่งได้เป็นหลายชนิด ชนิดที่สัมพันธ์กับ chronic HCV infection คือ Essential mixed cryoglobulinemia ส่วนชนิดอื่น ๆ จะพบในเรื่องของโรคติดเชื้อ lymphoreticular disorder, connective tissue disease

พบมีความสัมพันธ์ระหว่างไวรัสตับอักเสบซีเรื้อรัง และ essential mixed cryoglobulinemia (EMC) โดยสามารถตรวจพบ anti HCV antibody (โดยวิธี RIBA) ในผู้ป่วย EMC ได้ร้อยละ 42-87⁽¹⁷⁾ แตกต่างไปในแต่ละพื้นที่ มีข้อมูลที่สนับสนุนความสัมพันธ์ได้แก่การตรวจ HCV-RNA ด้วยวิธี PCR ใน cryoprecipitate จะพบสูงกว่าใน serum 10-1000 เท่า นอกจากนี้ในการรักษาโดย interferon alpha จะพบว่า cryoglobulinemia และอาการของ EMC จะลดลงสัมพันธ์กับการลดลงของ serum HCV-RNA จะพบ EMC มากขึ้นในผู้ป่วยไวรัสตับอักเสบซีเรื้อรัง ที่เป็นมานาน อายุมาก เป็นเพศหญิง มีตับแข็งร่วมด้วย

อาการแสดงของ EMC ประมาณร้อยละ 10-42 จะมีอาการ ซึ่งเกิดจาก immune complex formation, cryoprecipitation, glomerulonephritis, vasculitis โดยแสดงอาการหลายระบบ ได้แก่ ผื่นทางผิวหนังเช่น palpable purpura, ผื่นลมพิษ, แผลเป็น, ปวดข้อ, ปลายประสาทอักเสบ, ตับ ม้ามและต่อมน้ำเหลืองโต, leukocytoclastic vasculitis, ไตอักเสบ มักพบเป็นชนิด membranoproliferative GN และ mononeuritis multiplex

2. Glomerulonephritis

พบความสัมพันธ์ระหว่างไวรัสตับอักเสบซีเรื้อรัง และ immunologically mediated kidney disease โดยเฉพาะผู้ป่วย membranoproliferative (MPGN) และ membranous glomerulonephritis (MGN) และมีรายงานการศึกษาพบว่าความชุกของไวรัสตับอักเสบซีเรื้อรัง ในผู้ป่วยโรคไตต่าง ๆ จะสูงกว่าในประชากรปกติ และพบว่า

มีความชุกของไวรัสตับอักเสบซีเรื้อรัง ในผู้ป่วย MPGN, MGN มากกว่าในผู้ป่วยที่เป็นโรคไตอื่น ๆ นอกจากนี้ยังพบว่า MPGN สามารถเกิดขึ้นใหม่แม้ผ่าตัดเปลี่ยนไต (renal transplantation) ในผู้ป่วยที่มีการติดเชื้อของไวรัสตับอักเสบซีร่วมด้วย^(18,19)

ใน MPGN ผู้ป่วยมักจะมาด้วยอาการ nephrotic หรือ non-nephrotic proteinuria และ renal insufficiency ตั้งแต่เล็กน้อยถึงปานกลาง ซึ่งการเกิด MPGN อาจสัมพันธ์กับการมี cryoglobulinemia หรือไม่ได้ จะพบผู้ป่วยเพียงร้อยละ 2 ที่มีอาการแสดงของโรคตับเรื้อรัง ประมาณร้อยละ 70-75 ของผู้ป่วย จะมีค่าการทำงานของตับ (serum aminotransferase) สูงขึ้น ดังนั้นในผู้ป่วยที่มี glomerular disease ที่ไม่ทราบสาเหตุควรจะตรวจหา HCV infection ด้วย สำหรับการตรวจอื่น ๆ มักจะพบ hypocomplementemia, C1q binding เพิ่มขึ้น, พบ rheumatoid factor, สำหรับ circulating autoantibody เช่น ANA, anti-smooth muscle antibody, anti-neutrophilic cytoplasmic antibody มักจะให้ผล low titer หรือ negative

MGN associated HCV ยังพบมีรายงานค่อนข้างน้อย ผู้ป่วยอาจจะมาด้วยอาการคล้าย MPGN แต่มักจะพบ complement ปกติ ไม่พบ rheumatoid factor, ระดับ aminotransferase ปกติ

Pathology

พยาธิวิทยาของเนื้อไตจะพบลักษณะ MPGN โดย cellularity เพิ่มขึ้น ร่วมกับการมี lobular architecture ของ glomerular tuft เด่นชัดขึ้น อาจพบ tubulointerstitial inflammation ร่วมด้วย mesangial proliferation และ sclerosis มีรายงานการพบ vasculitis ของเส้นเลือดแดงขนาดเล็กและกลาง เมื่อย้อมด้วย immunofluorescence จะพบมี IgM, IgG, C3 เกาะอยู่บน mesangial และ capillary wall

Electron microscope จะพบ immune complex สะสมที่ชั้น subendothelial และอาจตรวจพบการสะสมที่อื่น mesangial หรือชั้น subepithelial ได้ บางครั้ง immune

deposit จะมีลักษณะโครงสร้างเหมือน cryoglobulin คือเป็น granular, finely fibrillary หรือ immunotactoid structure จาก EM สามารถพบ viral-like particle ใน cryoglobulin แต่อย่างไรก็ตามคงต้องรอการตรวจ viral genome หรือ antigen ต่อไป

ส่วนชิ้นเนื้อพยาธิวิทยาของไต จากผู้ป่วย HCV-associated MGN นั้นแยกไม่ได้จาก idiopathic MGN อื่น ๆ โดยจะพบการสะสม Immune complex ที่ชั้น subepithelial

Pathogenesis

พบว่า HCV-associated MPGN นั้นเกิดโดยการสะสมของ immune complex ที่ประกอบด้วยตัวเชื้อไวรัส, anti HCV IgG และ rheumatoid factor ใน glomeruli ในผู้ป่วยที่มี cryoglobulinemia และ MPGN จะพบ HCV-RNA ในเลือดและพบเข้มข้นขึ้นใน cryoprecipitates สามารถตรวจพบ immune complex และ cryoglobulin ที่บริเวณ subendothelial space ของ capillary wall ใน glomeruli เชื่อว่าการที่มี HCV-containing immune complex ใน glomeruli ทำให้เกิดการกระตุ้น local complement โดย C5a mediated ดึงดูดต่อเม็ดเลือดขาวชนิด neutrophils และ mononuclear cell ให้มาสะสมเซลล์เหล่านี้จะหลั่งสารทำให้มี glomerular cell injury และ permeability เสียไป

กลไกการเกิด immunoglobulin M rheumatoid factor ยังไม่เป็นที่ทราบแน่ชัด อาจเกิดจาก autoantibody ชักนำใน HCV-associated chronic liver disease หรืออาจจะเกิดโดย B-lymphocyte ติดเชื้อไวรัสโดยตรง

สมมติฐานอื่นในการเกิด MPGN คือการเกิดผ่านทาง autoantibody ต่อ glomerular antigen โดยมีหลักฐานคือ ในผู้ป่วย chronic HCV infection สัมพันธ์กับการเกิด autoantibody หลายชนิด เช่น type I liver kidney microsomal antibody, ANA, perinuclear antineutrophil cytoantibody (P-ANCA) กลไกการเกิด autoantibody ยังไม่เป็นที่ทราบแน่ชัด แต่เข้าใจว่าเกิดจากผลโดยตรงของ HCV ต่อ B-lymphocyte หรืออาจจะเป็นผลทางอ้อม

ซึ่งเกิดจากการอักเสบของตับเรื้อรังเอง (พบว่ามี การเกิด autoantibody ใน chronic liver disease อื่น ๆ) ส่วนกลไกการเกิด MGN นั้นสัมพันธ์กับ autoantibody มากกว่า โดยเป็นการเกิด antibody ต่อ glomerular epithelial cell antigen

โรคตับอักเสบเรื้อรังเองนั้นอาจเป็นปัจจัยร่วมในการเกิด MPGN โดยมีการพบ MPGN ในผู้ป่วยโรคตับระยะสุดท้ายที่ไม่ใช่จากไวรัสได้และ สามารถพบ cryoglobulinemia ได้ร้อยละ 32 ในผู้ป่วยที่เป็นโรคตับไม่ทราบสาเหตุ โดยปัจจัยเสี่ยงในการเกิด cryoglobulinemia มักจะขึ้นกับระยะเวลาที่เป็นโรคและความรุนแรงของโรคตับที่เป็นกลไกการเกิดอาจเกี่ยวข้องกับ reticuloendothelial cell function ที่ลดลง หรือการมี portosystemic shunting ซึ่งทำให้ systemic circulation ของ immune complex เพิ่มขึ้น

Treatment

Interferon alpha การให้ยาขนาด 3-6 ล้านยูนิต จำนวน 3 ครั้งต่อสัปดาห์นาน 6-12 เดือน จะทำให้อาการของ cryoglobulinemia ดีขึ้นร้อยละ 60-70 ซึ่งมักจะสัมพันธ์กับ HCV-RNA ที่หายไป ซึ่งการดีขึ้นนี้อาจเกิดจาก antiviral effect หรืออาจจะเป็นผลอื่นของ interferon เอง นอกจากนี้ interferon alpha ยังมีประโยชน์ในทั้ง cryoglobulinemic และ non-cryoglobulinemic associated MPGN โดยจะทำให้ proteinuria ดีขึ้นได้

ในปัจจุบันมีแนวโน้มที่จะใช้ขนาดยาสูงขึ้นและระยะเวลานานขึ้น เนื่องจากการรักษาโดย interferon alpha นั้น มีโอกาสกลับเป็นซ้ำสูงมาก (มากกว่าร้อยละ 50) หลังจากหยุดยา แต่การให้ยาขนาดสูงก็จะเสี่ยงต่อผลข้างเคียงที่เพิ่มขึ้น

Interferon alpha จะทำให้ immune response ของร่างกายเพิ่มขึ้น ทำให้เกิดโรคของต่อมไทรอยด์ กระตุ้นภาวะ autoimmune hepatitis และอาจทำให้อาการบางอย่าง เช่น neuropathy ของ cryoglobulin เป็นมากขึ้น

การใช้ Interferon ร่วมกับ ribavirin มีรายงานว่าทำให้ผลการรักษาดีขึ้นกว่าการใช้ interferon alpha ตัวเดียว

การให้ยา Immunosuppressive และการนำ plasmapheresis ร่วมด้วยนั้น พบว่าการใช้ steroid ก่อน interferon alpha therapy อาจทำให้การตอบสนองต่อการรักษาดีขึ้น ในบางรายที่มีอาการรุนแรง เช่น cryoglobulinemia ในรายที่มีอาการมากหรือชนิด Rapid progressive glomerulonephritis (RPGN) การใช้ immunosuppressive therapy ก็จะช่วยลดปฏิกิริยาการอักเสบได้เร็ว ยาที่ใช้ เช่น pulse prednisolone, cyclophosphamide, chlorambucil, azathioprine สำหรับการนำ plasmapheresis ก็อาจใช้ได้ แต่ต้องร่วมกับการให้ยาอื่นด้วย เนื่องจากอาจทำให้เกิด rebound phenomenon ได้ ในผู้ป่วยส่วนหนึ่งอาจต้องพิจารณาการทำ plasmapheresis ในระยะยาว

Provisional extrahepatic association with chronic liver disease

1. Muscle and joint

1.1 Polyarthritis and Rheumatoid arthritis^(20,21)

พบว่า polyarthritis มีความสัมพันธ์กับการติดเชื้อไวรัสตับอักเสบบีชนิดเรื้อรัง สามารถตรวจพบ HCV-RNA ในน้ำไขข้อ (synovial fluid) ได้ ส่วน rheumatoid arthritis และ adult onset Still's disease มีรายงานว่าเกิดตามหลังการติดเชื้อไวรัสตับอักเสบบีได้บ้าง แต่รายงานยังน้อย และในระยะแรกการวินิจฉัยการติดเชื้อไวรัสยังไม่ไวพอ (first generation serologic test) นอกจากนี้ในผู้ป่วยตับอักเสบบีเรื้อรังก็สามารถตรวจพบ rheumatoid factor ได้โดยที่ไม่เป็นโรคนี้ จึงทำให้การวินิจฉัยภาวะ Rheumatoid arthritis ในผู้ป่วยกลุ่มนี้ค่อนข้างยาก

การรักษา HCV associated polyarthritis ยังไม่แน่นอน แต่มีรายงานการใช้ gold และ methotrexate ได้ผลดี และมีผลข้างเคียงน้อย

อาการปวดข้อ (arthralgia) พบได้ทั้งในช่วงการติดเชื้อไวรัสตับอักเสบบี ชนิดเฉียบพลันและเรื้อรัง อาการปวดข้อนั้นส่วนหนึ่งอาจเป็นอาการของ EMC ได้ ดังนั้นในรายที่สงสัยควรจะหา EMC ด้วย อาการปวดข้อจะดีขึ้นเมื่อ HCV-

RNA หายไป แต่ในระหว่างการรักษา chronic hepatitis C อาจทำให้อาการปวดข้อเป็นมากขึ้นได้

1.2 Polymyositis, dermatomyositis (PM/DM)

มีรายงานผู้ป่วยแสดงให้เห็นว่าอาจจะเกี่ยวกับการติดเชื้อไวรัสตับอักเสบบี จากการศึกษาค้นพบว่าผู้ป่วย PM/DM มีความสัมพันธ์กับการตรวจพบ anti HCV positive และพบ HCV-RNA ในเลือด แต่ว่าจำนวนผู้ป่วยยังน้อยและไม่มีหลักฐานที่แสดงว่า myopathy เกิดจาก HCV

2. Pulmonary

มีรายงานความสัมพันธ์ของ pulmonary fibrosis⁽²²⁾ และ chronic HCV infection แต่ยังไม่มีการแสดงให้เห็นถึงภาวะ viremia ได้ ในผู้ป่วยที่มี HCV associated cryoglobulinemia สามารถพบ severe vasculitis ในระบบทางเดินหายใจได้

3. Ocular

พบแผลบนแก้วตาชนิด bilateral Mooren's corneal ulcer (chronic progressive peripheral ulceration keratitis)⁽²³⁾ ซึ่งผลการตรวจเลือดมี anti HCV และ serum HCV-RNA positive แต่ยังไม่พบ HCV-RNA ใน conjunctival tissue ได้ แต่อย่างไรก็ตามผู้ป่วยทั้ง 2 รายที่รายงานก็ดีขึ้นหลังจากได้รับ interferon alpha

4. Salivary gland

พบ lymphocytic sialadenitis⁽²⁴⁾ ที่รุนแรงน้อยได้ค่อนข้างบ่อย (ร้อยละ 14-57) ในผู้ป่วยไวรัสตับอักเสบบีเรื้อรังชนิดซี พยาธิสภาพของต่อมน้ำลายจะคล้าย แต่ไม่เหมือนใน Sjogren's syndrome ที่เดียว และ antinuclear SSA antibody (antiRo) (ซึ่งใช้ประกอบการวินิจฉัย Sjogren's syndrome) มักจะให้ผลลบ สำหรับกลไกการเกิดเข้าใจว่าไวรัสตับอักเสบบี ซึ่งหลั่งออกทางน้ำลายอาจทำให้มีการทำลายเนื้อเยื่อโดยตรงและทาง immunological mechanism อย่างไรก็ตามยังไม่สามารถพบ HCV replication ในต่อมน้ำลายได้ นอกจากนี้ภาวะต่อมน้ำลาย

อักเสบนี้อาจเกิดผ่านทาง cryoglobulinemia ได้

สำหรับ Sjogren's syndrome มีหลายรายงานสนับสนุนว่าสัมพันธ์กับการติดเชื้อไวรัสตับอักเสบบีเรื้อรัง และ cryoglobulinemia แต่ว่ารายงานยังมีการขัดแย้งกันอยู่มาก

5. Cutaneous

การติดเชื้อไวรัสตับอักเสบบีเรื้อรัง อาจสัมพันธ์กับ dermatologic disorders หลายแบบ เช่น leukocytoclastic vasculitis (EMC), lichen planus⁽²⁵⁾, porphyria cutanea tarda, erythema nodosum⁽²⁶⁾

lichen planus มีอาการแสดงพบเป็น pruritic violaceous, flat-topped papules ทยอยโรคกระจายทั่วไป และมักจะพบร่วมกับแผลในเยื่อช่องปาก ลักษณะทางพยาธิวิทยา จะพบ degeneration ของ keratinocytes และมี dense infiltration ของ lymphocytes ใน upper dermis พบว่า lichen planus มีความสัมพันธ์กับการติดเชื้อไวรัสซีมานาน เข้าใจว่าเกิดจาก immunologic process ในการรักษาโดย interferon alpha อาจทำให้รอยโรคดีขึ้นหรืออาจเป็นมากขึ้นได้

porphyria cutanea tarda (PCT)⁽²⁷⁾ เป็นชนิดที่พบบ่อยที่สุดของ porphyria เกิดจากการขาด uroporphyrinogen decarboxylase ซึ่งไม่ทำให้เกิดอาการวันแต่มีปัจจัยภายนอกอื่นมากระตุ้น เช่น การดื่มสุรา, ยาestrogens, ภาวะ iron overloads ทำให้เกิด PCT ได้ ผู้ป่วยมักจะมาด้วยอาการทางผิวหนัง พบเป็น vesicles และ bullae โดยเฉพาะบริเวณที่ถูกแสงแดด และเมื่อเวลาผ่านไปจะทำให้เกิด pigmentation, depigmentation, sclerodermoid appearance และ hirsutism จะพบการทำงานของตับผิดปกติได้บ่อย แต่ไม่ทราบกลไกการเกิดชัดเจน พบว่า PCT สัมพันธ์กับการตรวจพบเชื้อ และ HCV viremia ในหลายรายงาน แต่ก็ยังมีรายงานขัดแย้งอยู่ และควรจะต้องระวังในการแปลผลเนื่องจากมีปัจจัยอื่นร่วมด้วยเช่นการดื่มสุรา, iron overload, การติดเชื้อร่วมกับไวรัสตับอักเสบบี ข้อมูลในการรักษาผู้ป่วยกลุ่มนี้ยังจำกัดอยู่

6. Vascular polyarteritis nodosa (PAN)

มีรายงานพบความสัมพันธ์กับการติดเชื้อไวรัสตับอักเสบบีเรื้อรัง แต่ยังไม่พบ HCV-RNA ยืนยัน ในรายงานหลังๆ พบ anti HCV positive ในผู้ป่วย PAN ถึงร้อยละ 20 แต่พบ HCV-RNA เพียงร้อยละ 5 ดังนั้นคงต้องการข้อมูลเพิ่มเติม ในกรณีนี้แสดงให้เห็นถึง false positive ของ anti HCV ซึ่งพบบ่อยขึ้นในผู้ป่วย autoimmune disease⁽²⁸⁾

7. Hematologic

มีรายงาน Aplastic anemia ที่สัมพันธ์กับการติดเชื้อไวรัสตับอักเสบบี แต่พบว่าไม่สัมพันธ์กับไวรัสตับอักเสบบีชนิดซี^(29,30)

สำหรับ idiopathic thrombocytopenia (ITP) อาจเกิดร่วมกับการติดเชื้อไวรัสตับอักเสบบีชนิดซีได้ มีรายงานการพบ HCV replication ใน megakaryocytes และพบผู้ป่วยซึ่งมี thrombocytopenia โดยที่ไม่มีม้ามโต และไม่พบ immune-mediated mechanism เข้าใจว่าอาจเกิดจาก pooling ของเกร็ดเลือดในม้ามผิดปกติ หรืออาจมีการลดการสร้างเกร็ดเลือดในไขกระดูกได้ (อาจจะเกี่ยวกับ HCV-infected megakaryocytes)

ในรายที่ได้รับ interferon alpha อาจทำให้เกิด thrombocytopenia ได้ ดังนั้นใน ITP ควรจะตรวจหาการติดเชื้อของไวรัสตับอักเสบบีด้วย และควรจะตรวจปริมาณเกร็ดเลือดเป็นระยะในกรณีที่ได้รับการรักษาด้วย IFN alpha

8. Neurologic

มีรายงานถึง neurologic syndrome ที่เกี่ยวข้องกับการติดเชื้อไวรัสตับอักเสบบีเรื้อรัง โดยจะผ่านกลไกทาง EMC เป็นส่วนใหญ่ ได้แก่ cerebral infarction, stupor, mononeuritis multiplex, peripheral neuropathy, cranial nerve palsy แต่อาการทางระบบประสาทพบได้ค่อนข้างน้อย ส่วนบางกลุ่มอาการ เช่น Guillain-Barre syndrome และ polyradiculitis ก็เคยมีรายงานแต่ที่ไม่มีข้อมูลยืนยัน

9. Thyroid abnormalities

ในการติดเชื้อไวรัสตับอักเสบบีเรื้อรัง อาจสัมพันธ์กับความผิดปกติของต่อมไทรอยด์ได้ พบว่าสามารถตรวจพบ thyroid autoantibody สูงกว่าในโรคตับจากสาเหตุอื่นอย่างมีนัยสำคัญ และพบว่าในการติดเชื้อไวรัสตับอักเสบบีเรื้อรังส่วนหนึ่งมีประวัติเป็นโรคของต่อมไทรอยด์ด้วย โดยจะสัมพันธ์กับภาวะ hypothyroidism ผู้ป่วยส่วนมากเป็นหญิงและสัมพันธ์กับการเกิด thyroid autoantibody เข้าใจว่ากลไกการเกิดน่าจะเป็ immune mechanism เช่นเดียวกับใน Hashimoto's thyroiditis^(31,32) การรักษาไวรัสตับอักเสบบีเรื้อรังด้วย interferon alpha ผู้ป่วยอาจเกิด hypo- หรือ hyperthyroidism ก็ได้ และจะกลับเป็นปกติหลังการรักษา มีการศึกษาพบว่าในรายที่มี thyroid autoantibody สูง จะสัมพันธ์กับการเกิดโรคของต่อมไทรอยด์ ระหว่างการรักษา จึงแนะนำว่าควรตรวจ thyroid autoantibody และ thyroid function test ระหว่างการรักษาด้วย

10. Malignancies

พบว่ามีความสัมพันธ์ระหว่างการติดเชื้อไวรัสตับอักเสบบี และ non Hodgkin's lymphoma (NHL)⁽³³⁾ บาง

รายงานสามารถตรวจพบ HCV-viremia ร้อยละ 35 ในผู้ป่วย B cell lymphoma และร้อยละ 90 ในผู้ป่วยที่มี EMC ร่วมกับ NHL นอกจากนี้ สามารถตรวจหา HCV-RNA ใน neoplastic bone marrow และต่อมน้ำเหลืองได้ในบางรายงาน ข้อมูลเหล่านี้ทำให้เชื่อว่า chronic lymphoproliferation ใน hepatitis C-associated EMC สามารถกลายเป็นมะเร็งต่อมน้ำเหลืองได้

สำหรับผลของ interferon alpha ในการรักษา nonhepatic manifestation ในไวรัสตับอักเสบบีเรื้อรัง อาจสรุปได้ดังตารางต่อไปนี้⁽³⁴⁾

สรุป

ภาวะ extrahepatic manifestations สามารถพบได้ในผู้ป่วยไวรัสตับอักเสบบีทั้งแบบเฉียบพลันและแบบเรื้อรัง ในผู้ป่วยไวรัสตับอักเสบบีชนิด B C และ D นั้น มีอาการแสดงส่วนใหญ่ทางไต ระบบประสาท หลอดเลือด อาการทางข้อและผิวหนัง ซึ่งก่อให้เกิดปัญหาในการวินิจฉัยและการรักษา จึงจำเป็นต้องศึกษาและเข้าใจกลุ่มอาการเหล่านี้เพื่อนำไปสู่การรักษาที่เหมาะสมสำหรับผู้ป่วยต่อไป

Condition	Effect of interferon alpha
Cryoglobulinemia and vasculitis disorders	Improvement / no change
Glomerulonephritis	Improvement / no change
Non-Hodgkin's lymphoma	Improvement
'Liver' autoantibodies (ANA,SMA,LKM)	Improvement / no change/deterioration
Latent muscular abnormalities	Deterioration
Lichen planus	Improvement/deterioration/no change
Mooren corneal ulcer	Improvement
Porphyria cutanea tarda	Improvement/unknown
Thrombocytopenia	Deterioration
Thyroid dysfunction	Deterioration / no change

อ้างอิง

1. Willson RA. Extrahepatic manifestations of chronic viral hepatitis. *Am J Gastroenterol* 1997 Jan; 92(1): 4 - 17
2. Mc Farlane IG. Autoimmunity and hepatotropic viruses. *Semin Liver Dis* 1991 Aug; 11(3): 223-33
3. Gocke DJ, Hsu K, Morgan C, Bombardieri S, Lockshin M, Christian CL. Association between polyarteritis and Australia antigen. *Lancet* 1970 Dec; 2(7684): 1149 - 53
4. Sergent JS, Lockshin MD, Christian CL, Gocke DJ. Vasculitis with hepatitis B antigenemia. *Medicine* 1976 Jan; 55(1): 1 - 18
5. Shusterman N, London WT. Hepatitis B and immune-complex disease. *N Engl J Med* 1984 Jan; 310(1): 43 - 6
6. Guillevin L, Lhote F, Gayraud M, Cohen P, Jarrousse B, Lortholary O, Thibault N, Casassus P. Prognostic factors in polyarteritis nodosa and Churg-Strauss syndrome. A prospective study in 342 patients. *Medicine* 1996 Jan; 75(1): 17-28
7. Lam KC, Lai CL, Trepco C, Wu PC. Deleterious effect of prednisolone in HBsAg-positive chronic active hepatitis. *N Engl J Med* 1981 Feb; 304 (7): 380 - 6
8. Guillevin L, Lhote F, Cohen P, Sauvaget F, Jarrousse B, Lortholary O, Noel LH, Trjepo C. Polyarteritis nodosa related to hepatitis B virus: a prospective study with long-term observation of 41 patients. *Medicine* 1995 Sep; 74(5): 238-53
9. Combes B, Shorey J, Barrera A, Stastny P, Eigenbrodt EH, Hull AR, Carter NW. Glomerulonephritis with deposition of Australia antigen-antibody complexes in glomerula basement membrane. *Lancet* 1971 Jul; 2 (7718): 234 - 7
10. Lai KN, Li PK, Lui SF, Au TC, Tam JS, Tong KL, Lai FM. Membranous nephropathy related to hepatitis B virus in adults. *N Engl J Med* 1991 May; 324 (21): 1457 - 63
11. Lai KN, Lai FM. Clinical features and the natural course of hepatitis B virus related glomerulopathy in adults. *Kidney Int* 1991 Dec; 35 Suppl: S40 - 5
12. Lai KN, Tam JS, Lin HJ, Lai FM. The therapeutic dilemma of the usage of corticosteroid in patients with membranous nephropathy and persistent hepatitis B virus surface antigenemia. *Nephron* 1990; 54(1): 112 - 7
13. Conjeevaram HS, Hoofnagle JH, Austin HA, Park Y, Fried MW, Di Bisceglie AM. Long-term outcome of hepatitis B virus - related glomerulonephritis after therapy with interferon alpha. *Gastroenterology* 1995 Aug; 109(2): 540-6
14. Lin CY. Treatment of hepatitis B virus-associated membranous nephropathy with recombinant alpha - interferon. *Kidney Int* 1995 Jan; 47(1): 225-30
15. Levo Y, Gorevic PD, Kassab HJ, Zucker-Franklin D, Franklin EC. Association between hepatitis B virus and essential mixed cryoglobulinemia. *N Engl J Med* 1977 Jan; 296(26): 1501 - 4
16. Jori GP, Buonanno G, D'onofrio F, Tirelli A, Gonnella F, Gentile S. Incidence and immunochemical features of serum cryoglobulin chronic liver disease. *Gut* 1977 Mar; 18 (3): 245 - 9
17. Lunel F, Musset L, Cacoub P, Frangeul L, Cresta P, Perrin M, Grippon P, Hoang C, Valla D,

กิจกรรมการศึกษาต่อเนื่องสำหรับแพทย์

ท่านสามารถได้รับการรับรองกิจกรรมการศึกษาต่อเนื่องสำหรับแพทย์ประเภทที่ 3 (ศึกษาด້วยตนเอง) ได้ จากการอ่านบทความเรื่อง “พยาธิสภาพผิดปกติภายนอกตับที่พบได้ในโรคไวรัสตับอักเสบ” โดยตอบคำถามข้างล่างนี้ พร้อมกับส่งคำตอบที่ท่านคิดว่าถูกต้องโดยใช้แบบฟอร์มคำตอบท้ายคำถามแล้ว ใส่ซองพร้อมซองเปล้าจำหน่ายของถึงตัวท่าน ส่งถึง

ศ. นพ. สุทธิพร จิตต์มิตรภาพ

บรรณารักษ์จุฬาลงกรณ์เวชสาร

และประธานคณะกรรมการการศึกษาต่อเนื่อง ๔ ฝ่ายวิชาการ

คณะแพทยศาสตร์ จุฬาลงกรณ์มหาวิทยาลัย

หน่วยจุฬาลงกรณ์เวชสาร

ตึกอบรมวิชาการ ชั้นล่าง

เขตปทุมวัน กทม. 10330

ท่านจะได้รับเฉลยคำตอบพร้อมหนังสือรับรองกิจกรรมการศึกษาต่อเนื่อง

คำถาม - คำตอบ

1. ไวรัสตับอักเสบนชนิดใดที่ ไม่ ทำให้เกิดตับอักเสบแบบเรื้อรัง
 - ก. ไวรัสตับอักเสบนชนิด A
 - ข. ไวรัสตับอักเสบนชนิด B
 - ค. ไวรัสตับอักเสบนชนิด C
 - ง. ไวรัสตับอักเสบนชนิด D
 - จ. ไม่มีข้อใดถูก
2. ทุกข้อเป็นผลแทรกซ้อนจากภาวะตับวาย (liver failure) ยกเว้น
 - ก. hepatic encephalopathy
 - ข. coagulopathy
 - ค. hepatorenal syndrome
 - ง. massive ascites
 - จ. hyperglycemia

คำตอบ

1. (ก) (ข) (ค) (ง) (จ)

2. (ก) (ข) (ค) (ง) (จ)

3. (ก) (ข) (ค) (ง) (จ)

4. (ก) (ข) (ค) (ง) (จ)

5. (ก) (ข) (ค) (ง) (จ)

3. ข้อใด ไม่ใช่ extrahepatic manifestations ของไวรัสตับอักเสบบี
- ก. Polyarteritis nodosa
 - ข. Membranous Glomerulonephritis
 - ค. Membranoproliferative Glomerulonephritis
 - ง. Essential mixed cryoglobulinemia
 - จ. Sjogren's syndrome
4. ข้อใดผิด เกี่ยวกับ extrahepatic manifestations ของไวรัสตับอักเสบเรื้อรัง
- ก. กลไกการเกิดโรคที่สำคัญที่สุดเชื่อว่าเกิดขึ้นโดยผ่าน immune mechanism
 - ข. สามารถตรวจพบ circulating autoantibody และ circulatory immune complexes สะสมตามเนื้อเยื่อต่าง ๆ ที่เกิดพยาธิสภาพ
 - ค. จะพบพยาธิสภาพเป็น fibrinoid และ perivascular infiltration ที่เส้นเลือดแดงขนาดปานกลางถึงขนาดใหญ่ ในผู้ป่วย PAN
 - ง. อาจพบอาการ extrahepatic เป็นอาการนำหรือเกิดขึ้นพร้อม ๆ กับอาการทางตับก็ได้
 - จ. อาจพบว่ามีอาการทาง extrahepatic โดยไม่มีอาการแสดงของโรคตับเลยก็ได้
5. ข้อใดถูกต้อง
- ก. เลือก Corticosteroid เป็น first line drug ในการรักษาอาการ extrahepatic manifestations จากไวรัสตับอักเสบเรื้อรัง
 - ข. ขึ้นเนื้อพยาธิวิทยาของไต จากผู้ป่วย HCV-associated MGN นั้นแยกไม่ได้จาก idiopathic MGN อื่น ๆ
 - ค. การให้การรักษาด้วย Interferon alpha จะทำให้อาการทางตับและ extrahepatic syndrome ดีขึ้นพร้อม ๆ กัน
 - ง. ความรุนแรงของโรคในไต สัมพันธ์กับปริมาณ Viral Antigen ที่ตรวจได้ในผู้ใหญ่
 - จ. อาการ extrahepatic manifestations ความรุนแรงของโรคในเด็กไม่แตกต่างกับในผู้ใหญ่

ศาสตราจารย์นายแพทย์สุทธิพร จิตต์มิตรภาพ
หน่วยจุฬาลงกรณ์เวชสาร
ตึกอบรมิชิการ ชั้นล่าง
คณะแพทยศาสตร์ จุฬาลงกรณ์มหาวิทยาลัย
เขตปทุมวัน กทม. 10330