

The Thai Journal of Veterinary Medicine

Volume 4 | Issue 2

Article 4

1-1-1974

รังสีปรีศณา

ปราณี ตันติวณิช

Follow this and additional works at: <https://digital.car.chula.ac.th/tjvm>



Part of the [Veterinary Medicine Commons](#)

Recommended Citation

ตันติวณิช, ปราณี (1974) "รังสีปรีศณา," *The Thai Journal of Veterinary Medicine*: Vol. 4: Iss. 2, Article 4.

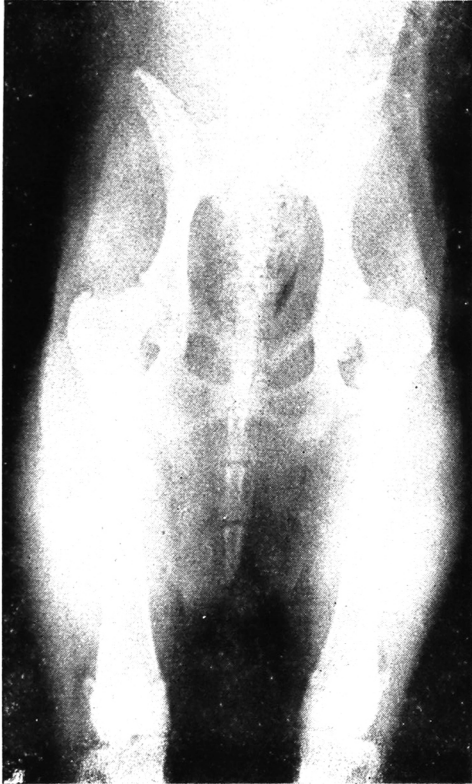
DOI: <https://doi.org/10.56808/2985-1130.3336>

Available at: <https://digital.car.chula.ac.th/tjvm/vol4/iss2/4>

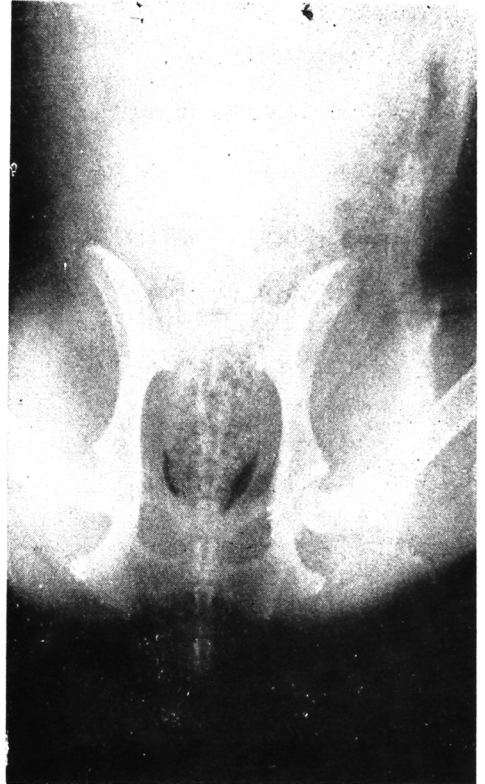
This Article is brought to you for free and open access by the Chulalongkorn Journal Online (CUJO) at Chula Digital Collections. It has been accepted for inclusion in The Thai Journal of Veterinary Medicine by an authorized editor of Chula Digital Collections. For more information, please contact ChulaDC@car.chula.ac.th.

รังสีปริศนา

*ปราณี ตันตวิณิช สท.บ, M.S. (Rad.)



ภาพที่ 1 ภาพเอ็กซเรย์ของส่วน pelvis ที่
ถ่ายในท่านอนหงาย (ventro-
dorsal position)



ภาพที่ 2 ภาพเอ็กซเรย์ของส่วน pelvis ที่
ถ่ายในท่านอนหงาย และเข่างอ
(ventro-dorsal view with
frog-leg position)

ประวัติ

สุนัขเพศเมีย อายุ 1 ปี 4 เดือน พันธุ์ German Shepherd มีอาการเดินขากระเผลก
เป็นมากที่ขาซ้าย โดยไม่มีประวัติของ trauma มาก่อนเลย สุขภาพทั่ว ๆ ไปสมบูรณ์ดีมาก
ฝึกมองลงปัญญา โดยการวินิจฉัยโรคของสัตว์นี้จากภาพเอ็กซเรย์ทั้งสองภาพ
แล้วพลิกไปดูเฉลยที่หน้า...507...