

2-1-1987

Closed lateral subcutaneous internal anal sphincterotomy for chronic anal fissure: A technique and results

A. Rojanasakul

J. Boakird

Follow this and additional works at: <https://digital.car.chula.ac.th/clmjjournal>



Part of the [Medicine and Health Sciences Commons](#)

Recommended Citation

Rojanasakul, A. and Boakird, J. (1987) "Closed lateral subcutaneous internal anal sphincterotomy for chronic anal fissure: A technique and results," *Chulalongkorn Medical Journal*: Vol. 31: Iss. 2, Article 4. Available at: <https://digital.car.chula.ac.th/clmjjournal/vol31/iss2/4>

This Article is brought to you for free and open access by the Chulalongkorn Journal Online (CUJO) at Chula Digital Collections. It has been accepted for inclusion in Chulalongkorn Medical Journal by an authorized editor of Chula Digital Collections. For more information, please contact ChulaDC@car.chula.ac.th.

นิพนธ์ต้นฉบับ

**การผ่าตัด Closed lateral subcutaneous internal anal
sphincterotomy เพื่อรักษาแผล chronic anal fissure
: เทคนิคและผลการผ่าตัด**

อรุณ โรจนสกุล*
จุมพต ป่อเกิด**

Rojanasakul A, Boakird J. Closed lateral subcutaneous internal anal sphincterotomy for chronic anal fissure : A technique and results. Chula Med J 1987 Feb; 31 (2) : 119-125

A technique of lateral subcutaneous internal anal sphincterotomy for chronic anal fissure is described. The technique is simple and easy to perform on an outpatient basis. The results of sixty patients operated by this technique during the past three years with six to thirty months' follow up were analyzed. Pain during and after first bowel movement was diminished in all patients. Operative wound and anal fissure wound rapidly healed in one week and two to three weeks respectively. There was no recurrence, and only one patient had minor sphincter dysfunction.

* ภาควิชาศัลยศาสตร์ คณะแพทยศาสตร์ จุฬาลงกรณ์มหาวิทยาลัย

** แผนกศัลยกรรม โรงพยาบาลหาดใหญ่ จังหวัดสงขลา

Chronic anal fissure เป็นโรคบริเวณทวารหนักที่ทำให้เจ็บมากขณะถ่ายอุจจาระและปวดหลังถ่ายอุจจาระด้วยวิธีการรักษาโรคนี้ได้ผลดีมีหลายวิธี เช่น การถ่างขยายทวารหนัก การตัดกล้ามเนื้อ internal anal sphincterotomy ด้วยเทคนิคต่าง ๆ ปัจจุบันการผ่าตัด lateral internal anal sphincterotomy ได้รับความนิยมมากที่สุด⁽¹⁻⁵⁾ เพราะมีภาวะแทรกซ้อนน้อยกว่าวิธีอื่น ๆ แม้การผ่าตัด chronic anal fissure จะเป็นการผ่าตัดเล็ก แต่ศัลยแพทย์ส่วนใหญ่นิยมรับผู้ป่วยเข้าเป็นผู้ป่วยในเพราะคำนึงถึงความเจ็บปวดของผู้ป่วยขณะผ่าตัดและหลังผ่าตัด นอกจากนี้การผ่าตัดอาจเกิดภาวะแทรกซ้อนเช่นเลือดออกหลังผ่าตัด การเกิดฝีหนองบริเวณแผลผ่าตัด และการกลับเป็นซ้ำอีก ผู้ทำการศึกษาเห็นว่าการตัดแปลงเทคนิคและอุปกรณ์การผ่าตัด lateral subcutaneous internal anal sphincterotomy ให้ทำได้ง่ายและมีภาวะแทรกซ้อนน้อย จะทำให้ผ่าตัดรักษา chronic

anal fissure แบบผู้ป่วยนอกเป็นที่นิยมมากขึ้นได้

วัสดุและวิธีการ

ได้ดัดแปลงมาจากวิธีการผ่าตัด รักษา chronic anal fissure แบบ Closed Lateral Subcutaneous Internal Anal Sphincterotomy (CLSS) โดยดัดแปลงมาจากวิธีของ Notaras⁽¹⁾ และ Ravikumar⁽⁴⁾ โดยเปลี่ยนแปลงเทคนิคและอุปกรณ์การผ่าตัดให้ทำผ่าตัดได้ง่าย และหวังที่จะลดภาวะแทรกซ้อนหลังผ่าตัด โดยมีข้อแตกต่างจากวิธีที่มีรายงานไว้แล้วคือได้ประดิษฐ์ retractor anoscope (Fig. 1.) ขึ้นเพื่อการผ่าตัดนี้โดยเฉพาะ มีคุณสมบัติเป็น self retaining จึงสะดวกที่ผ่าตัดโดยไม่ต้องมีผู้ช่วยผ่าตัด ขนาดของ anoscope ขนาดพอเหมาะทำให้ใส่เข้าทวารหนักได้โดยไม่เจ็บ




Figure 1 Retractor anoscope.

เลือกตำแหน่งผ่าตัดบริเวณ 4-5 นาฬิกา (ทาง left posterior) แทนที่จะเป็นบริเวณ 3 นาฬิกา (left lateral) ทั้งนี้เพื่อหลีกเลี่ยงบริเวณที่มี hemorrhoid-cushion ซึ่งมีเส้นเลือดมาก โดยหวังว่าจะทำให้การผ่าตัดเลือดออกน้อยหยุดง่าย และโอกาสเลือดออกหลังผ่าตัดลดลงได้

บริเวณที่จะผ่าตัดเลือกให้ตรงแนว column of Morgagni จะทำให้โอกาสทะลุ mucosa ของทวารหนักบริเวณ dentate line เกิดได้น้อย อาจทำให้โอกาสแผลผ่าตัดติดเชื่อมลดลงได้

ขั้นตอนวิธีผ่าตัดโดยละเอียดมีดังนี้

ก่อนผ่าตัดจะอธิบายให้ผู้ป่วยเข้าใจขั้นตอนการผ่าตัด

และพูดปลอบให้ผู้ป่วยคลายความกลัว ขั้นตอนนี้จำเป็นมากเพราะทำให้ผู้ป่วยร่วมมือดี และการผ่าตัดจะทำได้ง่ายขึ้น ผู้ป่วยนอนตะแคงซ้าย ยื่นก้นเกินขอบเตียงออกมาเล็กน้อย ทางบริเวณที่จะผ่าตัดด้วย povidiodine ไม่ควรใช้ยา antiseptic ที่ผสม alcohol เพราะจะแสบเมื่อโดน anal fissure ฉีด Xylocaine 1% ที่ผสม adrenaline 1 : 100000 บริเวณ anal fissure และได้ผิวหนังโดยรอบขอบทวาร โดยใช้ยาประมาณ 6 มิลลิลิตร ใส่ anoscope เข้าในทวารแล้วหมุนร่อง anoscope ให้อยู่ที่ตำแหน่ง 4-5 นาฬิกา (ทาง left posterior) ของขอบทวารโดยเลือกตำแหน่งที่ไม่มีริดสีดวงทวาร ฉีด Xylocaine 1% ที่ผสม adrenaline 1 : 100000 เข้าบริเวณที่จะผ่าตัด โดยฉีด

เข้าไปชั้น submucosa และชั้น intersphincteric โดยฉีดยาลึกลงถึงแนว dentate line ใช้น้ำประมาณ 5 มิลลิลิตร ใช้มีดปลายแหลมเบอร์ 11 กรีดบริเวณที่จะผ่าตัด โดยกรีดที่ intersphincteric groove ตามขวางแผลยาวประมาณ 4 มิลลิเมตร สอดกรรไกรปลายแหลมเข้าไปใน intersphincteric plane ลึกลงถึงแนว dentate line ถ่างปลายกรรไกรเล็กน้อยและดึงออก สอดกรรไกรเข้าได้ mucosa ถึงแนว dentate line ถ่างปลายกรรไกรเล็กน้อยแล้วดึงออก ขั้นตอนนี้เลือกแนวผ่าตัดตรงกับ column of Morgagni จะทำให้โอกาสทะลุ mucosa น้อยลง ใช้กรรไกรตัดกล้ามเนื้อ internal anal sphincter ที่แยกไว้แล้วถึงแนว dentate line ใช้ผ้าก๊อชกดบริเวณแผลผ่าตัดโดยใส่ก๊อชเข้าไปใน anoscope กดแผลผ่าตัดให้แน่นทิ้งไว้ประมาณ 10 นาที แล้วตรวจดูว่าเลือดหยุดหรือยัง ถ้าเลือดยังไม่หยุด

ก็ใช้ผ้าก๊อชอุดกดแผลต่อจนหยุด ปิดผ้าก๊อชบริเวณขอบทวารหนักแล้วให้ผู้ป่วยกลับบ้านได้

หลังผ่าตัดให้ผ้าก๊อชผู้ป่วยติดตัวกลับบ้านและแนะนำว่า ถ้ามีเลือดออกจากทวารหนัก ให้ใช้ผ้าก๊อชกดและนอนพักจนเลือดหยุด ให้น้ำ paracetamol เป็นยาแก้ปวด และแนะนำให้ล้างก้นด้วยน้ำประปาวันละ 3-4 ครั้งจนแผลหาย

การผ่าตัดไม่ได้ตัด sentinel pile ออก ยกเว้นจะเป็นความต้องการของผู้ป่วยที่ยืนยันให้ตัดออก ซึ่งในรายงานนี้ตัด sentinel pile ออก 6 ราย

ได้ศึกษาผลการผ่าตัดรักษา chronic anal fissure ด้วยวิธีการดังกล่าวในผู้ป่วย 60 ราย โดยทำการศึกษาแบบ prospective study ตั้งแต่มีนาคม พ.ศ. 2526 ถึงพฤษภาคม พ.ศ. 2529

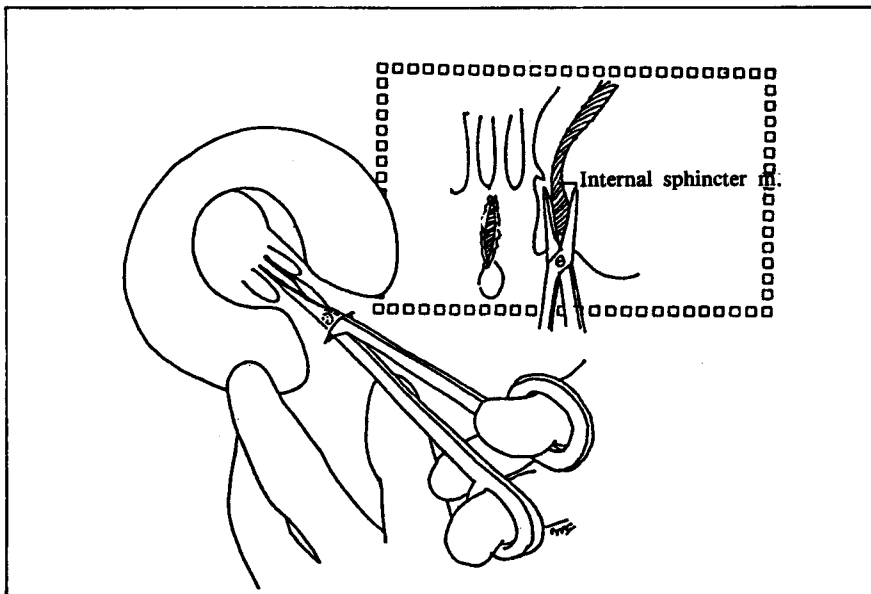


Figure 2 Lateral subcutaneous internal anal sphincterotomy technique.

คุณสมบัติของผู้ป่วยที่ทำการศึกษาคือ

แผล anal fissure ลึกลงถึงชั้น internal anal sphincter และขอบแผลแข็ง อาจมี sentinel pile หรือ hypertrophy anal apapillae

ผู้ป่วยที่ไม่รวมเข้ามาในการศึกษาคือ

chronic anal fissure ร่วมกับ fistula in ano anal fissure ที่สงสัยว่ามี specific etiology เช่น multiple anal fissures ที่ไม่ได้อยู่ในตำแหน่งกึ่งกลางของขอบทวารหนักหรือ anal fissure ที่เกิดจากกามโรค anal fissure ที่เกิดหลังการผ่าตัดโรคทางทวารหนัก เป็นต้น

การผ่าตัดทำโดยผู้รายงาน หรือแพทย์ประจำบ้านภายใต้การควบคุมของผู้รายงาน

การตามผล ตรวจดูแผลหลังผ่าตัด 1 วัน และทุก 7 วันจนแผล anal fissure หาย การตามผลระยะยาว ตามผลหลังผ่าตัดอย่างน้อย 6 เดือน โดยระยะหลังผ่าตัดที่ตามผลนานที่สุดคือ 2 ปี กับ 6 เดือน การตามผลระยะยาวตามผลโดยวิธีตรวจผู้ป่วย จดหมาย และโทรศัพท์

ผลการศึกษา จำนวนผู้ป่วยทั้งหมด 60 ราย (Fig. 3) เป็นชาย 28 คน หญิง 32 คน อายุเฉลี่ย 30 ปี (13-64 ปี)

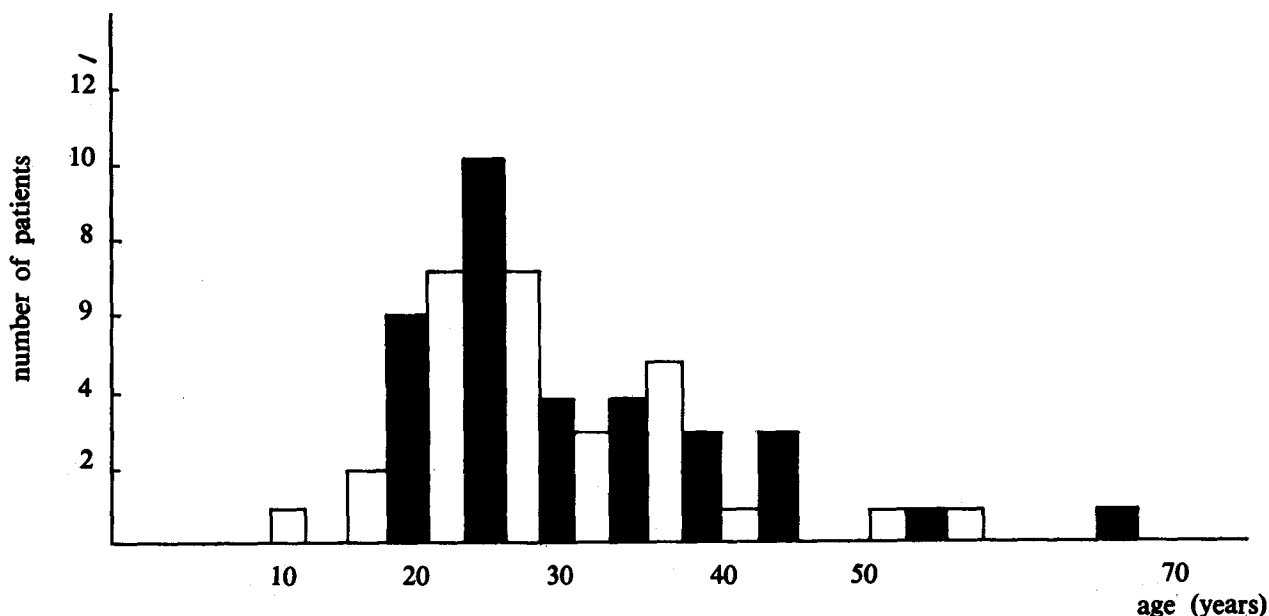


Figure 3. Age and sex of patients

อาการสำคัญของผู้ป่วยและตำแหน่งของ anal fissures แสดงในตารางที่ 1 (Table 1) ผู้ป่วยกลุ่มนี้มีช่วงเวลาที่ มีอาการของโรคตั้งแต่ 1 เดือน - 10 ปี โดยเฉลี่ยประมาณ

2 ปี และ 90% ของผู้ป่วยได้รับการรักษาโดยการทานยา และเหน็บยามาก่อน แต่อาการไม่ดีขึ้น

Table 1 Signs & symptoms of patients

Signs and symptoms	No. of patients	Percent
pain	60	100%
bleeding	56	93%
sentinel piles	52	87%
Site of fissures :		
Posterior	51	85%
anterior	5	8.3%
anterior and posterior	4	6.7%

ผลการผ่าตัด

ตามผลในระยะแรกได้ครบทุกคนพบว่า ผู้ป่วยทุกราย ทนความเจ็บระหว่างการผ่าตัดได้ดี ผู้ป่วยทุกรายเจ็บขณะ ถ่ายและหลังถ่ายอุจจาระน้อยกว่าก่อนการผ่าตัด ตั้งแต่อุจจาระ ครั้งแรกหลังผ่าตัด

แผลผ่าตัดและแผล fissure หายในระยะเวลาอันสั้น (Table 2) โดยแผล fissure หายภายใน 2 สัปดาห์ 46 ราย

(76.7%) หายภายใน 3 สัปดาห์ 14 ราย (23.3%) ส่วน แผลผ่าตัดหายภายใน 1 สัปดาห์ 52 ราย (86.7%) หายใน 2 สัปดาห์ 6 ราย (10%) และหายใน 3 สัปดาห์ 2 ราย (3.3%) เพราะแผลติดเชื้อ หลังผ่าตัดผู้ป่วยไม่หยุดงาน 14 ราย (23.3%) หยุดงาน 1 วัน 20 ราย (33.3%) หยุดงาน 2 วัน 18 ราย (30%) และหยุดงานมากกว่า 2 วัน 8 ราย (13.3%)

Table 2 Wounds healing time

	within 1 st week	within 2 nd week	within 3 rd week
Operative wound	52 cases (86.7%)	6 cases (10%)	2 cases (3.3%)
Fissure wounds	0	46 cases (76.7%)	14 cases (23.3%)

ภาวะแทรกซ้อนจากการผ่าตัด (Table 3)

ผู้ป่วย 54 ราย (90%) ปวดแผลผ่าตัดน้อยและสั้นประมาณ 1-2 วัน โดยผู้ป่วยทานยา paracetamol เฉลี่ยคนละ 6 เม็ด และนอนหลับในคืนผ่าตัดได้ดีทุกราย มีผู้ป่วย 6 รายที่เจ็บมากแต่พอทนได้ และเจ็บนาน 4-5 วัน เพราะผู้ป่วยกลุ่มนี้ตัด sentinel pile ออกตามความต้องการของผู้ป่วยด้วย หลังผ่าตัดวันแรกมีผู้ป่วยเลือดออกมาก 3 ราย และเลือดออกเล็กน้อย 10 ราย ทุกรายเลือดหยุดได้โดยผู้ป่วย

ใช้ผ้าก๊อชอุดแผลผ่าตัดเอง โดยไม่ต้องมาพบแพทย์ ผู้ป่วย 9 รายมีรอยช้ำของทวารในการตรวจวันรุ่งขึ้นหลังผ่าตัด รอยช้ำนี้หายภายใน 1 สัปดาห์ทุกราย ผู้ป่วย 2 ราย (3.3%) แผลผ่าตัดอักเสบเป็นฝีหนอง แต่แผลผ่าตัดก็หายได้เองใน 3 สัปดาห์ และการติดตามระยะยาวได้ผลดีทั้ง 2 ราย ในการผ่าตัดทั้งหมด 60 รายนี้ไม่พบภาวะแทรกซ้อนจากการใช้ยาระงับความรู้สึกเฉพาะที่

Table 3 Post operative complications

Complications	No. of patients (n = 60)	percent
perianal ecchymosis	9	15
bleeding : mild	10	17
moderate	3	5
pain : mild	54	90
moderate	6	10
wound infection	2	3.3
urine retention	0	0

การตามผลระยะยาว (Table 4)

การตามผลอย่างน้อย 6 เดือนหลังผ่าตัดพบว่าตามผลได้ 52 ราย (86.7%) ผู้ป่วยทุกรายหายจากอาการ chronic anal fissure ผู้ป่วยกลับอุจจาระได้ดีทุกคนมีเพียง 1 คนที่กลับผายลมไม่ค่อยได้ สำหรับ sentinel pile ได้แนะนำ

ผู้ป่วยขณะผ่าตัดว่าดึงเนื้อของทวารที่ไม่ได้ตัดออกจะเสถียรได้^(1,3,4) และถ้ามีความต้องการตัดออกภายหลังก็ทำได้ ซึ่งปรากฏว่าไม่มีผู้ป่วยแสดงความจำนงให้ตัด sentinel pile เพิ่มเติมอีก

Table 4 Late complications

Complications	No. of patients (n = 52)	percent
Recurrent	0	0
Incontinent of feces	0	0
Incontinent of flatus	1	2.9%

วิจารณ์

Eisenhammer⁽⁸⁾ เป็นคนแรกที่แนะนำการผ่าตัด lateral internal anal sphincterotomy เพื่อรักษาโรค chronic anal fissure Hawley⁽⁵⁾ ได้ทดลองเปรียบเทียบการรักษา chronic anal fissures ด้วยวิธีต่าง ๆ คือวิธี anal dilate วิธี midline sphincterotomy และวิธี lateral sphincterotomy และรายงานว่ามีวิธี lateral sphincterotomy ได้ผลดี และมีภาวะแทรกซ้อนน้อยที่สุด Notaras⁽¹⁾ เป็นคนแรกที่รายงานวิธีการผ่าตัด closed lateral subcutaneous internal anal sphincterotomy (CLSS) ซึ่งวิธีการผ่าตัดทำได้ง่ายและได้ผลดี ต่อมาได้มีผู้ทำตามและดัดแปลงวิธีการไปบ้าง เช่น Ravikumar⁽⁴⁾ ผ่าตัด CLSS โดยไม่ใช้ retractor และใช้กรรไกรตัดกล้ามเนื้อ internal anal sphincteromy และเน้นให้เห็นข้อดีของการใช้กรรไกรตัดกล้ามเนื้อคือโอกาสทะลุ mucosa ของทวารหนักน้อยกว่า การใช้มีดและการใช้กรรไกรตัดน่าจะตัดกล้ามเนื้อ internal sphincter ได้สมบูรณ์กว่าการใช้มีด

ในระยะแรก ๆ ของชีวิตศัลยแพทย์ผู้รายงานรักษา chronic anal fissure ด้วยการผ่าตัด CLSS โดยใช้มีดสอดนำในทวาร และใช้มีดสอดตัดกล้ามเนื้อ ซึ่งพบว่าวิธีการนี้ทำไม่ค่อยถนัดนัก และถ้าผู้ป่วยเกร็งตัวก้มกันจะบีบเข้าหากัน ทำให้สอดมีดเข้าไปตัดกล้ามเนื้อ internal sphincter ไม่ถนัดและไม่แน่ใจว่าตัดเข้าไปลึกพอหรือยัง ซึ่งเหตุผลดังกล่าวอาจจะเป็นสาเหตุให้ anal fissure กลับเป็นซ้ำอีกเหมือนที่ Keighley⁽⁷⁾ รายงานว่าการผ่าตัดด้วยเทคนิคนี้ โดยใช้ยาระงับความรู้สึกเฉพาะที่เกิด anal fissure กลับเป็นซ้ำอีกถึง 50% อีกประการหนึ่งหลังผ่าตัดด้วยวิธีนี้ถ้าจะใช้มีดกดแผลจนกว่าเลือดหยุดจะเมื่อยนิ้วมาก จากประสบการณ์ดังกล่าวและจากการค้นคว้าจากรายงานต่าง ๆ ผู้รายงานมีความเห็นเกี่ยวกับรายละเอียดของวิธีการผ่าตัด CLSS คือ

1. ควรจะใช้ retractor ในการผ่าตัด เพราะสามารถผ่าตัด internal anal sphincter ถึงระดับ dentate line หรือเหนือกว่าเล็กน้อยได้อย่างชัดเจน การใช้มีดนำทางในทวารหนักทำให้การตัด internal anal sphincter อาจจะไม่สมบูรณ์ได้

2. การใช้กรรไกรตัดกล้ามเนื้อ internal anal sphincter แทนมีดปลายแหลมทำให้โอกาสตัดทะลุ mucosa ของ anal canal น้อยลง ซึ่งถ้า mucosa ทะลุอาจทำให้เกิดฝีหนองและ fistula in ano ได้

3. บริเวณที่จะผ่าตัดควรหลีกเลี่ยงบริเวณที่มี hemorr-

hoid cushion คือบริเวณ 3,6,9 นาฬิกา เพราะมีเส้นเลือดมากกว่าบริเวณอื่น ๆ

จากแนวความคิดดังกล่าวผู้รายงานจึงได้ดัดแปลงวิธีการผ่าตัด CLSS ดังได้กล่าวรายละเอียดไว้แล้ว

ผลการผ่าตัดในผู้ป่วย 60 ราย พบว่าการผ่าตัดทำได้ง่าย ไม่มีปัญหาอะไรในขณะผ่าตัด หลังผ่าตัดเกิดภาวะแทรกซ้อนน้อยและภาวะแทรกซ้อนไม่รุนแรงสามารถหายได้เอง โดยไม่ต้องให้การรักษาเพิ่มเติม ที่สำคัญคือไม่มีผู้ป่วยที่ตามผลระยะยาวได้เกิดเป็น anal fissure ซ้ำอีก

เมื่อเปรียบเทียบผลการผ่าตัดและภาวะแทรกซ้อนของการผ่าตัดกับรายงานอื่น ๆ พบว่าใกล้เคียงกัน หรืออาจจะดีกว่าเพียงเล็กน้อย ดังนั้นการที่จะศึกษาเปรียบเทียบวิธีการผ่าตัดเหล่านี้แบบ double blind control clinic trial จะทำได้ยากมาก และจำนวนผู้ป่วยมีไม่มากพอที่จะศึกษาอย่างไรก็ตามการผ่าตัดด้วยวิธีที่ได้ดัดแปลงขึ้นนี้คิดว่าทำได้ง่าย โดยศัลยแพทย์เพียงคนเดียว และมีเหตุผลหรือแนวความคิดสนับสนุนจุดต่าง ๆ ที่ดัดแปลงไปทุก ๆ จุดด้วย

ในปัจจุบันในโรงพยาบาลจุฬาลงกรณ์ศัลยแพทย์ส่วนใหญ่รักษาผู้ป่วย chronic anal fissure โดยรับเข้าผ่าตัดแบบผู้ป่วยใน น.พ.จุมพต บ่อเกิด ได้ทำการศึกษาย้อนหลังผู้ป่วยกลุ่มนี้ทั้งหมด 21 ราย ในช่วง พ.ศ. 2526 ถึง พ.ศ. 2528 และได้รายงานในการประชุมวิชาการประจำปี 2529 ของโรงพยาบาลจุฬาลงกรณ์ โดยเสนอว่าผู้ป่วยกลุ่มนี้ส่วนใหญ่ผ่าตัดแบบ opened lateral subcutaneous internal anal sphincterotomy และพบว่าผลผ่าตัดหายซ้ำประมาณ 4-5 สัปดาห์ ผู้ป่วยกลุ่มนี้ส่วนใหญ่ได้ถูกทำ spinal block และเกิดภาวะแทรกซ้อนหลังผ่าตัดคือ ปัสสาวะคั่งในกระเพาะปัสสาวะ 38% เกิดปวดศีรษะหลัง spinal block 10% ซึ่งการผ่าตัดใช้ยาระงับความรู้สึกเฉพาะที่จะหลีกเลี่ยงภาวะแทรกซ้อนเหล่านี้ได้ ผู้ป่วยกลุ่มนี้เฉลี่ยอยู่โรงพยาบาลคนละ 6 วัน ซึ่งจะเสียค่าใช้จ่ายทั้งหมด 50,000 บาท ซึ่งเทียบกับการผ่าตัดแบบผู้ป่วยนอกจะเสียเพียง 100-200 บาท ซึ่งประหยัดกว่ากันมาก

สรุป

การรักษา chronic anal fissure โดยวิธี closed lateral subcutaneous internal anal sphincterotomy ด้วยเทคนิคที่ได้ดัดแปลงขึ้น เหมาะที่จะผ่าตัดแบบผู้ป่วยนอก เพราะทำง่าย ได้ผลดีและประหยัดมาก

อ้างอิง

1. Notaras MJ. The treatment of anal fissure by lateral subcutaneous internal sphincterotomy- a technique and results. Br J Surg 1971 Feb ; 58 (2) : 96-100
2. Ray JE, Penfold JCB, Gathright JE, Robertson SH. Lateral subcutaneous internal anal sphincterotomy for anal fissure. Dis Colon Rectum 1974 Mar-Apr; 17 (2) : 139-144
3. Abcarian H. Surgical correction of chronic anal fissure : results of lateral and internal sphincterotomy VS. fissurectomy-midline sphincterotomy. Dis Colon Rectum 1980 Jan - Feb ; 23 (1) : 31-36
4. Ravikumar TS, Sridhar S, Rao RN. Subcutaneous lateral internal sphincterotomy for chronic fissure-in-ano. Dis Colon Rectum 1982 Nov-Dec ; 25 (8) : 798-801
5. Hawley PR. The treatment of chronic anal fissure-in-ano : a trial of methods. Br J Surg 1969 Dec; 56 (12) : 915-918
6. Sohn N, Weinstein MA, Robbins RD. Anorectal disorders. Curr Probl Surg 1983 Jan ; 20 (1) : 30-34
7. Keighley MRB, Greca F, Nevah E, Hare M, Alexander-William J. Treatment of anal fissure by lateral subcutaneous sphincterotomy should be under general anesthesia. Br J Surg 1981 Jun 68 (6) : 400-401
8. Eisenhammer S. The evaluation of the internal and sphincterotomy operation with special reference to anal fissure. Surg Gynecol Obstet 1959 Nov; 109 (5) : 583-590