

8-1-1987

วัณโรคหลอดลม

สมเกียรติ วงษ์ทิม

ศิษย์ อดมพาณิชย์

ศักดิ์ชัย สัมทองกุล

ประดิษฐ์ เจริญลาภ

ชัยเวช นุชประยูร

See next page for additional authors

Follow this and additional works at: <https://digital.car.chula.ac.th/clmjjournal>



Part of the [Medicine and Health Sciences Commons](#)

Recommended Citation

วงษ์ทิม, สมเกียรติ; อดมพาณิชย์, ศิษย์; สัมทองกุล, ศักดิ์ชัย; เจริญลาภ, ประดิษฐ์; นุชประยูร, ชัยเวช; and ฝ สงขลา, ย่าจ (1987) "วัณโรคหลอดลม," *Chulalongkorn Medical Journal*: Vol. 31: Iss. 8, Article 6.

DOI: <https://doi.org/10.58837/CHULA.CMJ.31.8.6>

Available at: <https://digital.car.chula.ac.th/clmjjournal/vol31/iss8/6>

This Article is brought to you for free and open access by the Chulalongkorn Journal Online (CUJO) at Chula Digital Collections. It has been accepted for inclusion in Chulalongkorn Medical Journal by an authorized editor of Chula Digital Collections. For more information, please contact ChulaDC@car.chula.ac.th.

ไวรัสโคโรนา

Authors

สมเกียรติ วงษ์ทิม, ศิษฏ์ ฤทธิชัย, ศักดิ์ชัย ลิ้มทองกุล, ประดิษฐ์ เจริญลาภ, ชัยเวช นุชประยูร, and ยายใจ ฝ่งขลา

วัณโรคหลอดลม

สมเกียรติ วังษ์ทิม* วิศิษฐ์ อุดมพานิชย์*
ศักดิ์ชัย ลิ้มทองกุล* ประดิษฐ์ เจริญลาภ*
ชัยเวช นุชประยูร* ยาใจ ณ สงขลา*

Wongthim S, Udompanich V, Limthongkul S, Charoenlarp P, Nuchprayoon C, Na Songkhla Y. Endobronchial tuberculosis. Chula Med J 1987 Aug; 31 (8) : 629-634

*Thirty-three patients with endobronchial tuberculosis, proven by fiberoptic bronchoscopy, were analysed. The disease affects both male and female equally with a mean age of 49 years. Most of the patients had a cough with scanty mucoid sputum and only half of them had fever. All of them had negative for AFB in their sputum examination before bronchoscopy. Chest roentgenogram showed patchy consolidation and collapse in about 72% of cases. Characteristic multiple white gelatinous granulation tissue were found during bronchoscopy and the pathology showed caseous granuloma. Bronchial brushing or washing was positive for AFB about 75% and the culture grew *M. tuberculosis* about 40%. Six patients received full-courses of chemotherapy and were cured after the treatment.*

Reprint requests : Wongthim S. Department of Medicine, Faculty of Medicine, Chulalongkorn University. Bangkok 10500, Thailand.

Received for publications. March 16, 1987.

Morton ได้อธิบายถึงวัณโรคของหลอดลมเป็นครั้งแรกในปี 1968 หลังจากนั้นมียารักษาวัณโรคที่ได้อผลดี พบว่าวัณโรคหลอดลมมีประมาณ 10-30% ของผู้ป่วยวัณโรคปอด⁽¹⁾ ระยะเวลาหลังนี้มีหลายรายงานที่ไม่ได้กล่าวถึงความผิดปกติของหลอดลมในผู้ป่วยวัณโรคปอดที่ทำการส่องกล้องตรวจหลอดลม^(2,3) ในปี 1982 So และพวกจากฮ่องกงได้รายงานผู้ป่วยวัณโรค 65 ราย ซึ่งตรวจไม่พบเชื้อในเสมหะ มี 12 ราย (18%) ที่พบวัณโรคของหลอดลมเมื่อตรวจด้วยกล้องส่อง⁽⁴⁾ สำหรับในเมืองไทย ศจ.นพ. บัญญัติ ปริณานนท์ ได้รายงานผู้ป่วยวัณโรคหลอดลมรายแรกในปี 1974⁽⁵⁾ ต่อมาในปี 1978 คณะของเราคือ รศ.นพ. ยาใจ ณ สงขลา ได้รายงานใน World Congress Bronchoscopy ที่ประเทศญี่ปุ่น กล่าวถึงลักษณะของวัณโรคหลอดลมก่อนและหลังการรักษา พบว่าผู้ป่วย 146 ราย ที่สงสัยว่าเป็นวัณโรคปอดเมื่อตรวจด้วยกล้องส่องหลอดลมทำให้วินิจฉัยวัณโรคปอดได้ 22 ราย และมี 10 ราย ที่พบมีพยาธิสภาพในหลอดลมเป็นลักษณะของการอักเสบหรือ multiple caseous granulomatous mass และมีหลอดลมรูปร่างตีบตันผิดปกติหลังจากรักษาแล้ว⁽⁶⁾

1. วิธีการศึกษา

เป็นการศึกษาย้อนหลังในระยะเวลา 5 ปี ตั้งแต่เดือนสิงหาคม พ.ศ. 2524 ถึงเดือนสิงหาคม พ.ศ. 2529 มีผู้ป่วยได้รับการส่องกล้องตรวจหลอดลมทั้งหมด 1,233 ราย สามารถวินิจฉัยวัณโรคปอดได้ 72 ราย ซึ่งพบเป็นผู้ป่วยวัณโรคหลอดลม 33 ราย โดยที่ผู้ป่วยทุกรายได้รับการส่องกล้องตรวจหลอดลมเนื่องจากสงสัยมะเร็งปอด หรือสงสัยวัณโรค-

ปอดแต่ตรวจไม่พบเชื้อในเสมหะ หรือมีความผิดปกติในปอดที่ไม่ทราบสาเหตุจากภาพรังสีทรวงอก ผู้ป่วยทุกรายได้รับการตรวจเสมหะแล้วแต่ไม่พบเชื้อวัณโรค การวินิจฉัยวัณโรคหลอดลมขึ้นกับลักษณะทางพยาธิสภาพที่เห็นขณะส่องกล้อง และพิสูจน์ด้วยพยาธิสภาพทางกล้องจุลทรรศน์ และ/หรือพบเชื้อวัณโรคจากการย้อม หรือเพาะเชื้อจากน้ำล้างหลอดลม หรือเนื้อเยื่อที่ขูดออกมาจากหลอดลม ข้อมูลทั้งหมดได้จากสมุดบันทึกรายงานผลการตรวจหลอดลมด้วยกล้องส่องและแฟ้มประวัติผู้ป่วย

2. ผลการศึกษา

2.1 ลักษณะทางคลินิก (ตาราง)

ผู้ป่วยทั้งหมด 33 ราย มีอายุตั้งแต่ 26-96 ปี เฉลี่ย 49 ปี เป็นชาย : หญิง = 1 : 1 ผู้ป่วย 8 ราย มีโรคพื้นฐานอยู่เดิมได้แก่ เป็นเบาหวาน 3 ราย, ผู้ป่วย 2 ราย มีประวัติเคยรักษาวัณโรคปอดหายแล้วมาก่อน, มี 2 รายได้รับยาคอร์ติโคสเตอโรยด์เพื่อรักษาโรคไตอักเสบ, โรคเลือด และผู้ป่วย 1 ราย เป็นโรคไตวายเรื้อรัง

ระยะเวลาของอาการที่นำผู้ป่วยมาโรงพยาบาลตั้งแต่ 1 สัปดาห์ถึง 6 เดือน โดยเฉลี่ย 8 สัปดาห์ ผู้ป่วยทุกรายมีอาการไอ ซึ่งส่วนใหญ่มีเสมหะสีขาวขุ่นปริมาณเล็กน้อย (scanty mucoïd sputum) พบอาการไอเป็นเลือดปนเสมหะ 12% ไม่พบมีไอออกเลือดจำนวนมาก นอกจากนี้พบอาการเหนื่อยง่าย เจ็บหน้าอก สำหรับอาการเสียงแหบเนื่องจากมีวัณโรคของกล่องเสียงร่วมด้วย 2 ราย, 50% ของผู้ป่วยมีไข้ เบื่ออาหาร และผอมลง

Table Clinical manifestation of endobronchial tuberculosis

Symptomis	Number	%
Cough	33	100
Sputum-non	2	7
-scanty	23	70
-moderate	8	24
Hemoptysis	4	12
Dyspnea	4	12
Chest pain	6	18
Hoarseness	2	6
Fever	16	50
Weight loss	16	50

2.2 ลักษณะภาพรังสีทรวงอก (รูปที่ 1)

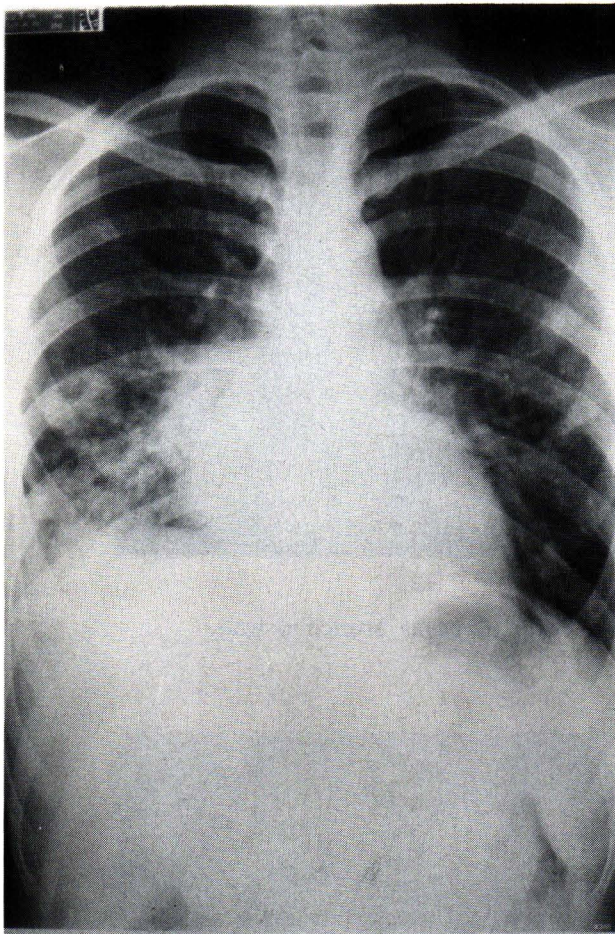


Figure 1 Chest roentgenogram shows patchy alveolar infiltration of right lower lobe.

ผู้ป่วยทุกรายมีความผิดปกติในปอดจากภาพรังสีทรวงอกกล่าวคือ 14 ราย (42%) มีลักษณะเป็น patchy infiltration, 10 ราย (30%) พบลักษณะปอดแฟบ (collapse) นอกจากนี้พบโพรงแผลในปอด (cavitary lesion) 6 ราย (18%) และผู้ป่วย 3 ราย (9%) มีลักษณะเป็น miliary mottling สำหรับความผิดปกติต่าง ๆ ดังกล่าวพบในปอดด้านขวามากกว่าด้านซ้ายประมาณ 2 เท่า และพบในบริเวณปอดส่วนกลางกับส่วนล่างมากกว่าปอดส่วนบนเล็กน้อย ซึ่งสัมพันธ์กับลักษณะที่พบจากกล้องตรวจหลอดลม

2.3 ลักษณะทางกล้องตรวจหลอดลม (รูปที่ 2)

ลักษณะที่ค่อนข้างจำเพาะสำหรับวัณโรคหลอดลมซึ่งเห็นได้จากกล้องส่องคือผนังเยื่อหุ้มหลอดลมจะบวมแดง ขรุขระหรือเป็นแผล (nodular or ulceration) ร่วมกับมีเนื้อขาว ๆ ยุ่ย ๆ เหมือนฟอง เต้าหู้ติดแน่นกับผนังหลอดลมเป็นแผ่นหนาเป็นชั้น ๆ (multiple white gelatinous

granulation tissue) หรือเป็นตุ่มขาว ๆ ติดผนังหลอดลม พบลักษณะดังกล่าวในผู้ป่วย 25 ราย (76%) สำหรับผู้ป่วย 6 ราย มีลักษณะเป็นหนองสีเหลืองข้นอยู่ในหลอดลมที่บวมแดง ทำให้คิดว่าเป็นฝีในปอด และผู้ป่วย 2 ราย พบลักษณะพยาธิสภาพเป็นก้อนขรุขระเหมือนมะเร็ง, ผู้ป่วย 4 ราย (12%) พบมีพยาธิสภาพอยู่ในหลอดลมคอ (trachea) ซึ่งในจำนวนนี้ 2 รายพบมีพยาธิสภาพอยู่ในบริเวณกล่องเสียงด้วย, ผู้ป่วย 1 รายมีพยาธิสภาพเต็มไปหมดทุกส่วนของหลอดลม, ผู้ป่วย 2 รายมีพยาธิสภาพ 2 แห่งคือรายหนึ่งมีในหลอดลมใหญ่และหลอดลมปอดกลีบบนขวา อีกรายมีในหลอดลมปอดกลีบบนและกลีบกลางด้านขวา, สำหรับผู้ป่วย 20 ราย (60%) มีพยาธิสภาพเฉพาะในหลอดลมปอดด้านขวา และผู้ป่วย 8 ราย (25%) พบอยู่ในปอดด้านซ้าย, พยาธิสภาพพบในปอดส่วนบน 14 ราย (42%) แต่พบในปอดส่วนกลางและส่วนล่าง 19 ราย (58%)

2.4 ลักษณะทางพยาธิวิทยาและการพบเชื้อวัณโรค (รูปที่ 3)

เมื่อนำชิ้นเนื้อที่ขูดจากผนังหลอดลม หรือน้ำล้างหลอดลมมาตรวจย้อมพบเชื้อวัณโรค 25 ราย (75%), เพาะเชื้อวัณโรค 15 ราย ขึ้น 6 ราย (40%) สำหรับชิ้นเนื้อที่ตัดได้นำมาตรวจทางพยาธิวิทยาพบเป็น caseous granuloma 24 ราย (72%), และพบว่าผู้ป่วย 16 ราย (48%) ที่มีทั้งพยาธิสภาพเป็น caseous granuloma ร่วมกับพบเชื้อวัณโรค

2.5 ผลการรักษา

ผู้ป่วย 27 รายไม่สามารถประเมินผลการรักษาได้เนื่องจากผู้ป่วย 5 รายหลังจากส่องกล้องแล้วไม่กลับมาฟังผล, 4 รายได้รับการรักษาด้วยยาประมาณ 1 เดือนแล้วไม่กลับมารับยาอีก, ผู้ป่วย 10 รายได้รับการรักษาประมาณ 5-6 เดือนอาการดีขึ้นแล้วไม่มาติดต่ออีก, ผู้ป่วย 4 รายกลับไปรักษาที่ภูมิลำเนาเดิมในต่างจังหวัดไม่ทราบผลการรักษา, ผู้ป่วย 1 รายเสียชีวิตด้วยภาวะอื่นขณะทำการรักษา และผู้ป่วย 3 รายขณะนั้นกำลังทำการรักษาอยู่

ผู้ป่วย 6 ราย ซึ่งได้รับการรักษาด้วยยารักษาวัณโรคแบบมาตรฐาน 16-18 เดือนครบแล้วทุกรายหายเป็นปกติ ไม่มีอาการเหนื่อยง่ายแม้ภาพรังสีทรวงอกของผู้ป่วย 3 รายยังมีลักษณะของปอดแฟบ (atelectasis) ผู้ป่วย 1 รายได้รับการส่องกล้องตรวจซ้ำ และฉีดสีเข้าหลอดลมพบมีหลอดลมของปอดขวา กลีบล่างมีการตีบตันอยู่

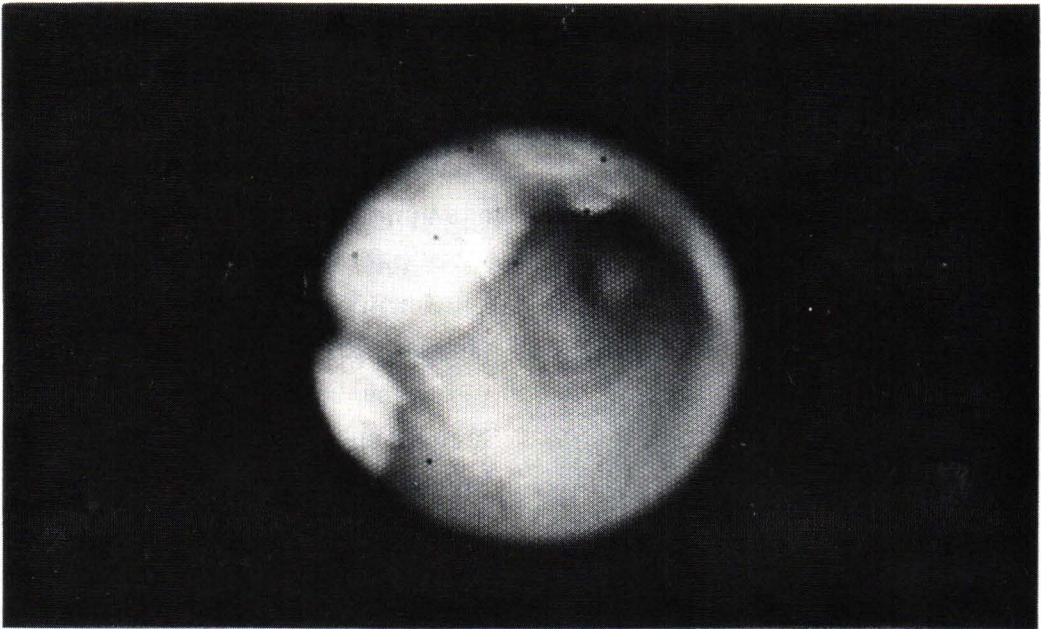


Figure 2 Characteristic gelatinous granulation tissue at bronchial wall.

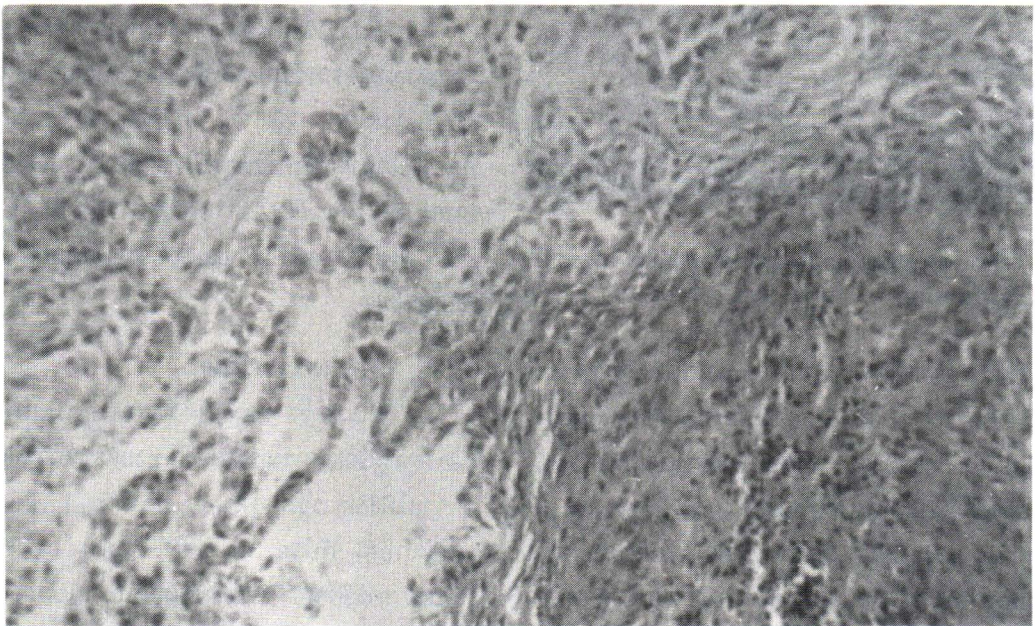


Figure 3 Pathology shows caseous granuloma.

3. บทวิจารณ์

วัณโรคของหลอดลมเป็นภาวะที่พบได้ไม่น้อย ในสมัยก่อนพบว่าผู้ป่วยวัณโรคปอดที่ทำการตรวจศพจะมีวัณโรคหลอดลมประมาณ 40%⁽⁷⁾ และเมื่อตรวจด้วยกล้องส่องหลอดลมชนิด rigid bronchoscope พบได้ 10-30%

ของผู้ป่วยวัณโรคปอด⁽⁸⁾ ในปี 1968 Weber ได้ศึกษาผู้ป่วยเด็กที่เป็นวัณโรคชนิด primary tuberculosis 85 ราย พบว่า 30% มีปอดแฟบจากต่อมน้ำเหลืองโตกดหลอดลมและหรือร่วมกับมีพยาธิสภาพในหลอดลมทำให้หลอดลมตีบตัน เมื่อตรวจด้วยกล้องส่องหลอดลมพบว่า 28% ของ

ผู้ป่วยมีความผิดปกติของหลอดลมซึ่งมี 5 รายที่เห็นมี caseous material ทะลุผ่านผนังหลอดลมออกมา นอกจากนี้ยังพบว่าความผิดปกติที่พบในปอดด้านขวามากกว่าด้านซ้าย 2 เท่า และพบเท่า ๆ กันทั้งในปอดส่วนบนและส่วนล่าง⁽⁹⁾ ในปี 1978 รศ.นพ.ยาจ ฒ สงขลา ได้ใช้ flexible fiberoptic bronchoscope ตรวจคนไข้ที่สงสัยว่าเป็นวัณโรคปอด 146 ราย พบความผิดปกติเป็นวัณโรคหลอดลม 10 ราย (6%) ต่อมาในปี 1982 รายงานจากฮ่องกงพบว่าคนไข้วัณโรค 65 รายซึ่งไม่พบเชื้อในเสมหะ มี 18% ที่เป็นวัณโรคของหลอดลม พยาธิสรีระวิทยาของการเกิดวัณโรคหลอดลม เชื่อว่าเกิดจากเชื้อวัณโรคกระจายมาตามหลอดลมที่ติดต่อกับรอยโรคในเนื้อปอด ดังจะเห็นได้จากตำแหน่งที่พบบ่อยซึ่งมักจะอยู่ในหลอดลมใหญ่ที่อยู่ติดต่อกับรูเปิดของโพรงฝีวัณโรค นอกจากนี้อาจเกิดจากการแตกของเม็ดน้ำเหลืองทำให้เชื้อโรคทะลุผ่านหลอดลมออกมา หรืออาจเกิดจากการกระจายตามหลอดน้ำเหลืองในชั้นใต้เยื่อบุผิวของหลอดลมแล้วแตกออกมาโดยเฉพาะในเด็ก

จากการศึกษาที่พบว่าวัณโรคของหลอดลมพบทั้งในผู้ชายและผู้หญิงด้วยอัตราส่วนเท่า ๆ กัน อายุเฉลี่ย 49 ปี ซึ่งแตกต่างจากรายงานในระยะแรกที่คนไข้ส่วนใหญ่มักเป็นเด็กผู้หญิง ระยะเวลาของอาการที่นำผู้ป่วยมาพบแพทย์โดยเฉลี่ย 8 สัปดาห์ อาการแสดงไม่จำเพาะส่วนมากผู้ป่วยมีอาการไอเสมหะเล็กน้อย มีบางรายงานที่พบว่าผู้ป่วยไอมีเสมหะออกมาก (bronchorrhea)⁽¹⁰⁾ ซึ่งไม่พบในผู้ป่วยของเรา นอกจากนี้พบมีอาการไอออกเลือดไม่มีปริมาณมาก อาการเหนื่อย เจ็บหน้าอก เสียงแหบ และ 50% ผู้ป่วยมีไข้ เบื่ออาหาร ผอมลง ซึ่งลักษณะทางคลินิกนี้ใกล้เคียงกับรายงานอื่น⁽¹¹⁾ ผู้ป่วยทุกรายตรวจเสมหะไม่พบเชื้อวัณโรคซึ่งไม่ทราบเหตุผลและคำอธิบายชัดเจน อาจเป็นเพราะว่าผู้ป่วยไม่ค่อยมีเสมหะ หรือเชื้อออกมามีติดเนื้อเยื่อที่อยู่ในหลอดลมกักกันไว้ไม่ให้ไอออกมา ดังนั้นการตรวจเสมหะไม่พบเชื้อวัณโรคจึงไม่สามารถแยกภาวะวัณโรคหลอดลมได้จากรายงานอื่น ๆ กล่าวเช่นกันว่าผู้ป่วยที่สงสัยเป็นวัณโรคปอดแต่ตรวจไม่พบเชื้อในเสมหะควรทำการส่องกล้องตรวจจะช่วยให้วินิจฉัยโรคได้ และแยกจากภาวะอื่นโดยเฉพาะมะเร็งปอด^(12,13)

ภาพรังสีทรวงอกมักเป็น patchy consolidation หรือ Lobar collapse (72%), พบมีโพรงแผล 18% ลักษณะความผิดปกติเป็นในปอดด้านขวามากกว่าด้านซ้ายและเป็นในปอดส่วนล่างมากกว่าส่วนบน Parmer รายงานในปี 1967

ถึงวัณโรคของปอดส่วนล่างจะพบอัตราการเกิดวัณโรคหลอดลมได้บ่อย⁽¹⁴⁾ นอกจากนี้อาจพบลักษณะเป็น military pattern หรือจากรายงานอื่นพบว่าภาพรังสีทรวงอกปกติได้^(11,15) ดังนั้นโดยทั่วไปจากลักษณะทางคลินิกและภาพรังสีทรวงอกพบส่วนของปอดแฟบ รวมทั้งการตรวจเสมหะไม่พบเชื้อวัณโรคทำให้นักถึงโรคมะเร็งของปอด จึงได้ทำการตรวจหลอดลมและวินิจฉัยได้

การวินิจฉัยทำได้จากการส่องกล้องตรวจหลอดลมพบลักษณะค่อนข้างจำเพาะคือผนังหลอดลมบวมแดงมี white gelatinous tissue เหมือนฟองเต้าหู้ขาว (curd-like lesion) ติดแน่นกับผนังหลอดลม suction ไม่หลุด ลักษณะดังกล่าวพบได้ 76% มักพบในหลอดลมปอดส่วนล่างมากกว่าส่วนบน เนื่องจากการกระจายของเชื้อตามแรงโน้มถ่วงของโลก ผู้ป่วย 2 รายที่พบพยาธิสภาพหลายแห่ง และ 1 รายที่พบในทุกส่วนของหลอดลม ซึ่งผู้ป่วยทั้ง 3 รายมีลักษณะภาพรังสีทรวงอกเป็น military pattern อย่างไรก็ตามบางครั้งอาจเห็นเป็นก้อนทำให้คิดว่าเป็นมะเร็ง, specimen จากการส่องกล้องย้อมพบเชื้อวัณโรค 25 ราย (76%) แต่ส่งเพาะเชื้อ 15 รายขึ้นเป็น M. tuberculosis 6 ราย (40%) ใกล้เคียงกับรายงานอื่นซึ่งกล่าวว่าเวลาที่เพาะเชื้อวัณโรคขึ้นได้ต่ำเพราะยาชา xylocaine ยับยั้งการเจริญเติบโตของเชื้อ⁽¹²⁾ สำหรับชิ้นเนื้อตรวจพบ caseous granuloma 72%

จากผลการรักษาผู้ป่วย 6 รายที่ได้รับยารักษาหายดีแล้ว ผู้ป่วย 1 รายได้รับการส่องกล้องและฉีดสีพบว่าหลอดลมตีบตันเช่นเดียวกับรายงานเดิมและรายงานอื่น ๆ เมื่อส่องกล้องตรวจซ้ำในผู้ป่วยที่หายดีแล้วจะไม่พบมี caseous tissue เหลืออยู่ แต่มีลักษณะของ fibrous scarring ทำให้หลอดลมตีบแคบและบิดเบี้ยว (distortion)^(6,11,16) จากรายงานของ Mary พบว่าผู้ป่วยวัณโรคหลอดลม 19 ใน 20 ราย มีหลอดลมตีบตันเหลืออยู่หลังจากรักษาแล้ว (residual bronchostenosis) ซึ่งไม่สามารถป้องกันได้ด้วยคอร์ติโคสเตียรอยด์ และไม่อาจวินิจฉัยได้จากอาการภาพรังสีทรวงอก หรือ flow-volume loop ต้องใช้การส่องกล้องตรวจซ้ำหรือฉีดสีเข้าหลอดลม (bronchography)⁽¹¹⁾

โดยสรุป ได้รายงานผู้ป่วยวัณโรคหลอดลม 33 ราย ในจำนวนผู้ป่วยวัณโรคปอด 72 ราย ซึ่งตรวจไม่พบเชื้อในเสมหะที่ได้รับการส่องกล้องตรวจหลอดลม แม้ว่ากลุ่มผู้ป่วยที่นำมาศึกษาค่อนข้างจำกัด เนื่องจากเลือกการส่องกล้องเฉพาะผู้ป่วยที่สงสัยว่าจะเป็นมะเร็งปอด หรือวัณโรคปอด แต่ไม่พบเชื้อในเสมหะ จึงไม่อาจแสดงถึงจำนวนผู้ป่วยวัณโรค

หลอดลมในผู้ป่วยวัณโรคปอดทั้งหมด แต่เราได้เคยรายงานแล้วว่าวัณโรคของหลอดลมพบประมาณ 6% ของผู้ป่วยที่สงสัยวัณโรคปอดที่ได้รับการส่องกล้อง และจะได้รายงานลักษณะของหลอดลมในผู้ป่วยวัณโรคปอดที่ได้รับการตรวจหลอดลมทั้งหมดต่อไป ดังนั้นวัณโรคของหลอดลมพบได้ไม่น้อย จากลักษณะทางคลินิกและภาพรังสีทรวงอกมักแยก

ไม่ได้จากมะเร็ง การตรวจหลอดลมโดยใช้กล้องส่องทำให้วินิจฉัยได้โดยการเห็นลักษณะที่ค่อนข้างจำเพาะ ตรวจพบเชื้อวัณโรคหรือพยาธิสภาพ caseous granuloma หลังจากรักษาแล้วอาจพบมีการตีบตันของหลอดลมซึ่งไม่สามารถป้องกันได้ แม้ว่าจะให้คอร์ติโคสเตอโรยด์ร่วมด้วยก็ตาม

อ้างอิง

1. Wilson NJ. Bronchoscopic observations in tuberculosis Tacheobronchitis : clinical and pathological correlation. *Dis Chest* 1945 Jan-Feb; 11 (1) : 35-54
2. Jett JR, Cortese DA, Dines DE. The value of bronchoscopy in the diagnosis of mycobacterial disease : a five-year experience. *Chest* 1981 Nov; 80 (5) : 575-578
3. Willcox PA, Benator SR, Potgieter PD. Use of the flexible fiberoptic bronchoscope in diagnosis of sputumnegative pulmonary tuberculosis. *Thorax* 1982 Aug; 37 (8) : 598-601
4. So Sy, Lam WK, Yu D. Rapid diagnosis of suspected pulmonary tuberculosis by fiberoptic bronchoscopy. *Tubercle* 1982;63: 195-200
5. Priyanonda B. Endobronchial tuberculosis: A case report. *Siriraj Hosp Gaz* 1974 Mar; 26 (3) : 377-380
6. Songkhla YN, Limthongkul S, Nuchprayoon C, Charoenlap P. The appearance of endobronchial tuberculosis before and after treatment. *The World Congress on Bronchoscopy*, 1978. 268-269
7. Anerbach O. Tuberculosis of the trachea and major bronchi. *Am Rev Tubercle* 1949; 60:604-620
8. MacRae DM, Hittz JE, Quinlan JJ. Bronchoscopy in a sanatorium review of 532 conservative bronchoscopies. : *Am Rev Tubercle* 1950 Mar; 61 (3) : 355-368
9. Weber AL, Bird KT, Janower ML. Primary tuberculosis in childhood with particular emphasis on changes affecting the tracheobronchial tree. *Am J Roentgenol* 1968 May; 103 (1) : 123-132
10. So Sy, Lam WK, Shan MK. Bronchorrhea : a presenting feature of active endobronchial tuberculosis. *Chest* 1983 Nov; 84 (5) : 635-636
11. Mary SM, So Sy, Lam WK, Mok CK. Endobronchial tuberculosis revisited *Chest* 1986 May ; 89 (5) : 727-730
12. Wallace JM, Dentsch AL, Harrell JH, Moser KM. Bronchoscopy and transbronchial biopsy in evaluation of patients with suspected active tuberculosis. *Am J Med* 1982 Jan; 70 (6) : 1189-1194
13. Matthews JI, Matarese SL, Carpenter JL : Endobronchial tuberculosis simulating lung cancer. *Chest* 1984 Oct; 86 (4) : 642-644
14. Parmer MS. Lower lung field tuberculosis. *Am Rev Respir Dis* 1967 Aug ; 96 (2) : 310-313
15. Pierson DJ, Lakshminarayan S, Petty TL. Endobronchial tuberculosis. *Chest* 1973 Oct; 64 (4) : 537-538
16. Albert RK, Petty TL. Endobronchial tuberculosis progressing to bronchial stenosis : fiberoptic bronchoscopic manifestations. *Chest* 1976 Oct; 70 (4) : 537-539