

10-1-1987

โรคเยื่อหุ้มสมองอักเสบซ้ำ : รายงานผู้ป่วย 1 ราย ที่มีความพิการแต่กำเนิดของหู

ภาคภูมิ สุปียพันธ์

สุวรรณณี ชื่นเจริญ

เฉลิม สุทธิภรณ์มนตรี

นิพนธ์ หลงประดิษฐ์

Follow this and additional works at: <https://digital.car.chula.ac.th/clmjournal>

 Part of the [Medicine and Health Sciences Commons](#)

Recommended Citation

สุปียพันธ์, ภาคภูมิ; ชื่นเจริญ, สุวรรณณี; สุทธิภรณ์มนตรี, เฉลิม; and หลงประดิษฐ์, นิพนธ์ (1987) "โรคเยื่อหุ้มสมองอักเสบซ้ำ : รายงานผู้ป่วย 1 ราย ที่มีความพิการแต่กำเนิดของหู," *Chulalongkorn Medical Journal*: Vol. 31: Iss. 10, Article 10.

Available at: <https://digital.car.chula.ac.th/clmjournal/vol31/iss10/10>

This Case Report is brought to you for free and open access by the Chulalongkorn Journal Online (CUJO) at Chula Digital Collections. It has been accepted for inclusion in Chulalongkorn Medical Journal by an authorized editor of Chula Digital Collections. For more information, please contact ChulaDC@car.chula.ac.th.

รายงานผู้ป่วย

โรคเยื่อหุ้มสมองอักเสบซ้ำ : รายงานผู้ป่วย 1 ราย ที่มีความพิการแต่กำเนิดของหู

ภาควิชา สูรียพันธ์* สุวรรณีย์ พันเจริญ**
เฉลิม สุพัทธ์มนตรี* นิพนธ์ หลงประดิษฐ์*

Supiyaphun P, Phancharoen S, Supakmontri C, Longpradit N. Recurrent meningitis : a case report of congenital ear anomalies. Chula Med J 1987 Oct; 31 (10) : 815-819

Recurrent meningitis is an accepted entity that causes high moridity and mortality even in the antibiotic era. Immunological failures and anatomical deficits with CSF leakage are blamed as the cause of this disease. Most CSF leaks are due to skull fracture, iatrogenic surgical interventions, localized infection and neoplasms. Congenital lesions are rarely found and accounted for 10% of the causes.

We report a case of congenital dehiscence of the tegmen mastoideum in a 12-year-old boy who presented with recurrent meningitis. Intrathecal fluorescein dye injection two hours before exploratory tympanotomy and mastoidectomy demonstrated a leak through the fistula in the mastoid tegmen and the dye was also through the thin, transparent, intact stapedial footplate. The fistula was ablated by a temporalis muscle plug and the child has well since then.

Reprint requests : Supiyaphun P, Department of Otolaryngology, Faculty of Medicine, Chulalongkorn University, Bangkok 10500, Thailand.

Received for publication. May 4, 1987.

* ภาควิชาโสตนาสิก ลาริงซ์วิทยา คณะแพทยศาสตร์ จุฬาลงกรณ์มหาวิทยาลัย

** ภาควิชากุมารเวชศาสตร์ คณะแพทยศาสตร์ จุฬาลงกรณ์มหาวิทยาลัย

ในปัจจุบันนี้โรคเยื่อหุ้มสมองอักเสบยังนับว่าเป็นโรคที่มีอัตราการตายและอัตราความพิการสูง แม้ว่าจะมีมาตรฐานจุลชีพที่ดีมากมาย โรคเยื่อหุ้มสมองอักเสบซ้ำ (Recurrent meningitis) ยิ่งนับว่าจะมีปัญหาได้มากกว่าทั้งทางด้านการรักษา การระมัดระวังโรคแทรกซ้อน และการค้นหาสาเหตุของโรค สาเหตุของโรคเยื่อหุ้มสมองอักเสบซ้ำอาจสรุปได้เป็น 4 ประการคือ

1. เกิดจากภูมิคุ้มกันต้านต่อโรคต่ำลง
2. มีความผิดปกติทางกายวิภาคของระบบประสาทส่วนกลางกับอวัยวะที่เปิดออกสู่ภายนอก เช่น รอยแตกของกะโหลกศีรษะ รอยแหว่งแต่กำเนิดของฐานกะโหลกศีรษะ
3. มีการติดเชื้อโรคในบริเวณใกล้เคียงกับเยื่อหุ้มสมอง เช่นมี cholesteatoma ในหู มีฝีในสมอง
4. มีการอักเสบของเยื่อหุ้มสมองแบบไม่ติดเชื้อ เช่น ในพวก Mollaret's syndrome, Behcet's syndrome เป็นต้น^(1,2)

บทความนี้ต้องการเสนอตัวอย่างผู้ป่วย 1 รายที่เป็นโรคเยื่อหุ้มสมองอักเสบซ้ำ ซึ่งเกิดจากความผิดปกติทางกายวิภาคระหว่างช่องเยื่อหุ้มสมองกับโพรงกระดูก mastoid และได้เน้นถึงการวินิจฉัยและวิธีการรักษาในผู้ป่วยโรคนี้

รายงานผู้ป่วย

ผู้ป่วยเด็กชายไทยอายุ 12 ปี รับเข้ามาเป็นผู้ป่วยในของ ร.พ.จุฬาลงกรณ์เป็นครั้งที่ 5 เมื่อวันที่ 31 สิงหาคม 2529 ด้วยโรคเยื่อหุ้มสมองอักเสบ ประวัติเดิมผู้ป่วยได้เข้ามารับการรักษาในโรงพยาบาลนี้ครั้งแรกเมื่อวันที่ 4 เมษายน 2525 ด้วยโรคเยื่อหุ้มสมองอักเสบ ในครั้งนั้นได้เพาะเชื้อจากน้ำไขสันหลังพบเป็นเชื้อ pneumococcus ซึ่งตอบสนองดีกับยา Penicillin G Sodium และผู้ป่วยหายเป็นปกติ ครั้งที่ 2 เมื่อวันที่ 12 มกราคม 2526 ผู้ป่วยเป็นโรคเยื่อหุ้มสมองอักเสบ พร้อมกับมีอาการของโรคไขสันหลังอักเสบและ serous otitis media ร่วมด้วย ผู้ป่วยได้รับการรักษาด้วย Penicillin G Sodium และ chloramphenicol จนอาการหายสนิท ส่วนทางโรคไขสันหลังอักเสบและ serous otitis media ได้รับการรักษาด้วยการให้ยา antihistamine และ nasal decongestant และให้เป่าลมเข้าหูชั้นกลางโดยวิธีของ Valsalva 4 เดือนต่อมาผู้ป่วยกลับมาเข้ารับการักษาใน ร.พ.จุฬาลงกรณ์อีกเป็นครั้งที่ 3 ด้วยโรคเดิมและให้การรักษาแบบเดิม โรคสงบไปประมาณ 1 ปี จนเมื่อวันที่ 27 พฤศจิกายน 2527 ผู้ป่วยจึงเข้ามารับการรักษาอีกเป็นครั้งที่ 4 ด้วยโรคเยื่อหุ้มสมองอักเสบ ใน

ระยะนี้ได้พยายามหาสาเหตุต่าง ๆ ที่เกี่ยวข้อง เช่น ประวัติของการบาดเจ็บของศีรษะ ประวัติการผ่าตัดบริเวณจมูกไซนัสหู และสมอง ได้ตรวจหาระดับของ immunoglobulin ซึ่งไม่พบสิ่งผิดปกติแต่อย่างใด การเพาะเชื้อจากน้ำไขสันหลังได้เป็นเชื้อ pneumococcus ผู้ป่วยมีอาการของไขสันหลังอักเสบและมีหนองขังอยู่ใน maxillary sinus จึงเจาะล้างไซนัสจนสะอาด คณะแพทย์ผู้ให้การรักษาสงสัยว่าจะมีทางติดต่อระหว่างช่องเยื่อหุ้มสมองกับภายนอกบริเวณไหนสักแห่ง จึงส่งผู้ป่วยทำ CSF scan และ CT scan ของฐานกะโหลกศีรษะ ซึ่งทั้ง 2 อย่างไม่พบความผิดปกติ ผลการตรวจการได้ยินของผู้ป่วยมีการสูญเสียการได้ยินชนิดการนำเสียงของหูขวา ส่วนหูซ้ายปกติ polytomogram ของหูและกระดูก temporal ปกติ ผู้ป่วยได้รับการทำ exploratory tympanotomy เพื่อการวินิจฉัยและการรักษา แต่ไม่พบลักษณะผิดปกติอะไรนอกจาก stapedial footplate บางกว่าปกติเล็กน้อยเท่านั้น ผู้ป่วยได้รับการรักษาด้วยยา Penicillin G Sodium จนหายดีจึงกลับบ้าน

เมื่อรับผู้ป่วยไว้ในโรงพยาบาลเป็นครั้งที่ 5 เมื่อวันที่ 31 สิงหาคม 2529 ผู้ป่วยเป็นโรคเยื่อหุ้มสมองอักเสบเช่นครั้งก่อน และเกิดจากเชื้อ pneumococcus เช่นเดิม ภาพถ่ายไซนัสปกติ แต่ผลการตรวจการได้ยินมีการสูญเสียการได้ยินแบบผสมของหูขวามากกว่าของเดิมประมาณ 10dB ผล polytomogram ของ internal acoustic canal ปกติ ในครั้งนี้ได้เตรียมผู้ป่วยทำ exploratory tympanotomy และ mastoidectomy โดยใช้ 0.5 ซีซี. ของสารละลาย 10% ของสี fluorescein ผสมกับน้ำไขสันหลัง 9.5 ซีซี. รวมเป็น 10 ซีซี. ฉีดเข้าไปในน้ำไขสันหลังอย่างช้า ๆ แล้วให้ผู้ป่วยนอนราบเป็นเวลา 2 ชม. ก่อนทำการผ่าตัดครั้งนี้พบว่ามีการไหลของน้ำไขสันหลังปนกับสี fluorescein ออกมาทางช่องเล็ก ๆ ขนาด 2 มม. บริเวณ tegmen mastoideum ส่วนที่บริเวณ stapedial footplate พบว่ากระดูกบาง ไม่ทะลุแต่เห็นมีสีเขียวของ Fluorescein อยู่ภายในด้วย ได้ทำการกรอขยกระดูกที่บริเวณ tegmen mastoideum จนกว้างพอ และอุดด้วยชั้นของกล้ามเนื้อ temporal ส่วนทางด้าน stapedial footplate ไม่ได้มีการแก้ไขอะไร ผู้ป่วยหายจากโรคเยื่อหุ้มสมองอักเสบและกลับบ้านได้ จนขณะนี้ผู้ป่วยได้มาติดตามผลการรักษายังไม่พบว่าโรคเยื่อหุ้มสมองอักเสบอีก ส่วนผลการตรวจการได้ยินของผู้ป่วยหลังผ่าตัด มีการสูญเสียการได้ยินแบบประสาทเสื่อมมากขึ้นกว่าเดิมเล็กน้อยเท่านั้น

วิจารณ์

เนื่องจากสาเหตุของโรคเยื่อหุ้มสมองอักเสบซ้ำมีอยู่มากมาย แต่โดยมาก 90% จะมีสาเหตุมาจากโรคทางระบบหู คอ จมูก⁽³⁾ ดังนั้นประวัติของผู้ป่วยการตรวจร่างกายทางระบบหู คอ จมูก ระบบประสาท จะช่วยในการวินิจฉัยโรคได้ การพบเชื้อโรคจากน้ำไขสันหลังอาจจะเป็นแนวทางสำหรับการวินิจฉัยสาเหตุของโรคได้ เช่น เชื้อ pneumococci มักจะบ่งถึงความบกพร่องทางกายวิภาคของฐานกะโหลกศีรษะหรือเป็น hypogammaglobulinemia เชื้อ meningococci แสดงว่ามีการขาด complements เช่น C6, C7, C8 ส่วนเชื้อพวกกริมลบล่มักจะพบในพวก dermoid sinus หรือ myelomeningocele^(2,4)

ความบกพร่องทางกายวิภาคของฐานกะโหลกศีรษะจะทำให้มีทางเชื่อมต่อระหว่างช่องเยื่อหุ้มสมอง (subarachnoid space) กับภายนอก ทำให้มีน้ำไขสันหลังไหลออกมาเป็นระยะ ๆ และมีการติดเชื้อจากภายนอกเข้าสู่เยื่อหุ้มสมองได้ง่าย⁽⁵⁻⁷⁾ สาเหตุของความบกพร่องทางกายวิภาคนี้พบบ่อยที่สุดคือ การบาดเจ็บและการแตกหักของกะโหลกศีรษะ ร่องลงไปได้แก่ การทำผ่าตัดบริเวณฐานกะโหลกศีรษะ หูชั้นกลาง การผ่าตัดทางโสตประสาท และการผ่าตัดบริเวณจมูกและไซนัส การผูกพร่องของกระดูกเนื่องจากการติดเชื้อการทำลายโดยเนื้องอก และที่พบได้น้อยที่สุดคือการแห้วของกระดูกแต่กำเนิด^(2,5-8)

การแห้วของกระดูกแต่กำเนิดและเป็นต้นเหตุของการไหลของน้ำไขสันหลังออกสู่ภายนอก พบได้น้อยมากประมาณ 10%⁽⁸⁾ ของทั้งหมด ในกรณีเกี่ยวกับหูการไหลของน้ำไขสันหลังอาจเกิดขึ้นโดยตรงจากช่องเยื่อหุ้มสมองมายังหูชั้นกลางหรือโพรงกระดูก mastoid เลย หรือเกิดโดยอ้อมคือมีการติดต่อกันระหว่างช่องเยื่อหุ้มสมองกับ perilymph ก่อนแล้วจึงต่อมายังหูชั้นกลางอีกที ในกรณีหลังนี้เชื่อว่ามีทางติดต่อกันทาง 1) ช่องหูชั้นใน (internal acoustic canal) 2) cochlear aqueduct 3) vestibular aqueduct และ 4) subarcuate fossa ช่องทางที่ 1 และ 2 พบได้บ่อยและเชื่อมกันมากกว่าช่องทางที่ 3 และ 4⁽⁷⁾ ทางติดต่อบริเวณช่องเยื่อหุ้มสมองกับ perilymph นี้จะไม่มีอาการเลยและวินิจฉัยไม่ได้จนกว่าจะมีการอักเสบของเยื่อหุ้มสมอง^(7,9) หรือมีการไหลของน้ำไขสันหลังอย่างมากเมื่อเจาะ stapedial footplate⁽⁷⁾ ทางติดต่อนี้มักจะพบได้ในผู้ป่วยที่มีความพิการของหูชั้นในแต่กำเนิดแบบ Mondini's aplasia หรือใน syndrome เช่น Klippel Feil's, Pendred's Trisomy's, Digeorge's syndrome ที่มีความ

พิการชนิด Mondini อยู่ด้วย⁽¹⁰⁻¹²⁾

ทางออกของน้ำไขสันหลังจาก perilymph มายังหูชั้นกลางโดยมากจะเป็นบริเวณ stapedial footplate โดยที่กระดูกบริเวณนี้จะบางมากหรือแห้วไปและมีเยื่อบาง ๆ กั้นอยู่ ลักษณะที่พบเห็นดังกล่าวอาจเกิดจากการเจริญผิดปกติของ footplate เอง หรือเกิดจากแรงกดดันของน้ำไขสันหลังที่มากระทบต่อ footplate ทำให้กระดูกบางลงหรือกร่อนไปได้^(5-8,10,13,14) ส่วนทางติดต่อโดยตรงระหว่างช่องเยื่อหุ้มสมองกับหูชั้นกลางโดยไม่ต้องผ่าน perilymph อาจพบได้ตามตำแหน่งต่าง ๆ เช่น บริเวณ tegmen tympani, tegmen mastoideum, petrous pyramid, sinodural angle, facial canal และช่องหูชั้นนอก เป็นต้น^(6,7)

รอยแห้วของกระดูกบริเวณที่เป็นแต่กำเนิดมีอุบัติการณ์ได้ค่อนข้างสูงประมาณ 5.4%⁽¹⁵⁾ ถึง 6%⁽¹⁶⁾ แต่อุบัติการณ์นี้ไม่ได้หมายความว่าจะต้องมีน้ำไขสันหลังออกมาตามรอยแห้วนั้นทุกราย ถ้ามีน้ำไขสันหลังไหลออกมาในหูชั้นกลางถ้าเพียงแค่น้ำออกมาที่ละน้อยจะตรวจพบยากแต่ถ้าไหลออกมาทีละมาก ๆ จะมีอาการและอาการแสดงคล้ายคลึงกับ serous otitis media และถ้ามีรอยทะลุของแก้วหูจะพบมีน้ำใส ๆ ไหลออกมาทางช่องหูชั้นนอก ถ้าไม่มีรอยทะลุของแก้วหูจะไหลลงคอหรือออกทางจมูกทาง eustachian tube

การวินิจฉัยหาช่องทางผ่านของน้ำไขสันหลังจากช่องเยื่อหุ้มสมองมายังหูชั้นกลางนั้นกระทำได้ยากมาก ในขั้นแรกจะต้องตรวจร่างกายผู้ป่วยอย่างละเอียดทางระบบหู คอ จมูก ระบบประสาท และการทดสอบการได้ยิน ต่อไปให้ตรวจหาน้ำไขสันหลังในหูชั้นกลางถ้ามีปริมาณมากพอโดยใช้การทดสอบหาปริมาณน้ำตาลและโปรตีน อนึ่งการทดสอบหาน้ำตาลเพื่อพิสูจน์หาน้ำไขสันหลังที่ไหลออกมาทางจมูกโดยใช้กระดาษทดสอบ clinistix, dextrostix ใช้ไม่ได้เพราะว่ากระดาษเหล่านี้สามารถให้ผลบวกต่อน้ำมูกปกติได้^(6,7) ขั้นต่อไปคือพยายามหาช่องทางติดต่อบริเวณช่องเยื่อหุ้มสมองกับหูชั้นกลาง โดยใช้ภาพถ่ายรังสี radio isotope scan หรือสี ภาพถ่ายรังสีที่ช่วยในการวินิจฉัยได้แก่ ภาพ polytomogram ของหู^(1,6,7) ภาพ thin-section complex-motion tomogram⁽⁹⁾ ภาพ CT scan⁽⁶⁾ หรือ thin-section CT scan⁽²⁾ รวมทั้ง Pantoplague study ซึ่งนอกจากจะช่วยในการวินิจฉัยช่องทางติดต่อบริเวณช่องเยื่อหุ้มสมองกับหูชั้นกลางหรือหูชั้นในแล้ว ยังอาจพบความผิดปกติแต่กำเนิดของหูชั้นในได้อีกด้วย

radio isotope scan และสี^(6,7,9,12,14) สามารถ

แสดงช่องทางไหลของน้ำไขสันหลังมายังหูชั้นกลางได้ดี โดยการฉีดสาร radio isotope เช่น RISA หรือสี เช่น fluorescein, evan blue, indigo carmine หรือ methylene blue เข้าในช่องน้ำไขสันหลังที่บริเวณกระดูกสันหลังส่วนเอว ให้ผู้ป่วยนอนราบเป็นเวลาประมาณ 2-3 ชม. จึงนำไปทดสอบหาช่องทางติดต่อ โดยใช้เครื่อง scan ในกรณีใช้ radio isotope หรือใช้การตรวจหูเพื่อดูว่ามีสีไหลออกมาในหูชั้นกลางหรือไม่ สำหรับ methylene blue นั้นเลิกใช้แล้วเพราะมีการระคายเคืองต่อระบบประสาทมาก ส่วน fluorescein นั้น Mahaley และ Odom⁽¹⁷⁾ ได้รายงานว่ามีการชักและมีอัมพาตของขาข้างแต่เป็นชั่วคราว และความเข้มข้นของ fluorescein ค่อนข้างสูง ซึ่งจะไม่เกิดเมื่อใช้ความเข้มข้นน้อยอย่างที่เราใช้อยู่ สุดท้ายการทำผ่าตัด exploratory tympanotomy และ mastoidectomy จะช่วยยืนยันการวินิจฉัย ซึ่งจะได้ผลดีมากเมื่อใช้การฉีดสีดังกล่าวร่วมด้วย

การรักษาผู้ป่วยโรคเยื่อหุ้มสมองอักเสบซ้ำจากการไหลของน้ำไขสันหลังออกทางหูชั้นกลางนั้นขึ้นกับตำแหน่งของโรค ในหลักการคือต้องอุดช่องทางไหลของน้ำไขสันหลังให้ได้ โดยอาจจะใช้กล้ามเนื้อ temporal, temporal fascia, fascia lata อุดบริเวณดังกล่าว ถ้าเป็นที่บริเวณ tegmen mastoideum ให้พยายามอุดจากทางด้านล่างก่อน แต่ถ้ารอยรั่วมีขนาดใหญ่และน้ำไขสันหลังไหลแรงอาจจะต้องอุดทางด้านในของกะโหลก

ศีรษะโดยใช้สารสังเคราะห์ เช่น tantalum mesh หรือ acrylic compound แต่ถ้าเป็นการไหลทาง oval window ให้อุด oval window ด้วยกล้ามเนื้อ temporal แล้วใช้ stapedectomy prosthesis เป็นตัวยึดให้ชั้นกล้ามเนื้อนั้นอยู่กับที่⁽¹²⁾ ผู้ป่วยของเรารายนี้ได้ทำการตรวจหาสาเหตุของโรคเยื่อหุ้มสมองอักเสบซ้ำทุกอย่าง จนในที่สุดได้ทำผ่าตัด exploratory tympanotomy และ mastoidectomy โดยการฉีดสี fluorescein เข้าไปในน้ำไขสันหลังล่วงหน้าประมาณ 2-3 ชม. ก่อนทำการผ่าตัด พบว่ามีทางติดต่อระหว่างช่องน้ำไขสันหลังกับหูชั้นกลางบริเวณ tegmen mastoideum แต่น้ำไขสันหลังซึมออกอย่างช้า ๆ ซึ่งสามารถอุดให้อยู่ได้ด้วยกล้ามเนื้อ temporal ส่วนบริเวณ stapedial footplate ซึ่งบางแต่ไม่ทะลุนั้นยังไม่ได้แก้ไขอะไร อย่างไรก็ตามถ้าผู้ป่วยมีโรคเยื่อหุ้มสมองอักเสบซ้ำอีกจะต้องแก้ไขบริเวณดังกล่าวด้วยการใส่ stapes prosthesis ร่วมกับการอุดช่อง oval window ด้วยกล้ามเนื้อ อนึ่งผู้ป่วยรายนี้มีการสูญเสียการได้ยินทุกครั้งที่มีการอักเสบของเยื่อหุ้มสมอง ซึ่งตรงกับรายงานอื่น ๆ ว่าจะพบมีอุบัติการณ์ของการสูญเสียการได้ยินแบบประสาทหูเสื่อมประมาณ 11%⁽⁸⁾ ถึง 21%⁽⁹⁾ ในแต่ละครั้งที่มีการอักเสบของเยื่อหุ้มสมอง อย่างไรก็ตามการทำผ่าตัดและมีการสัมผัส ossicular chain ก็เป็นอีกสาเหตุหนึ่งของการสูญเสียการได้ยิน

2 M.M. DEFECT
ON THE TEGMEN
MASTOIDEUM
WITH C.S.F. LEAK

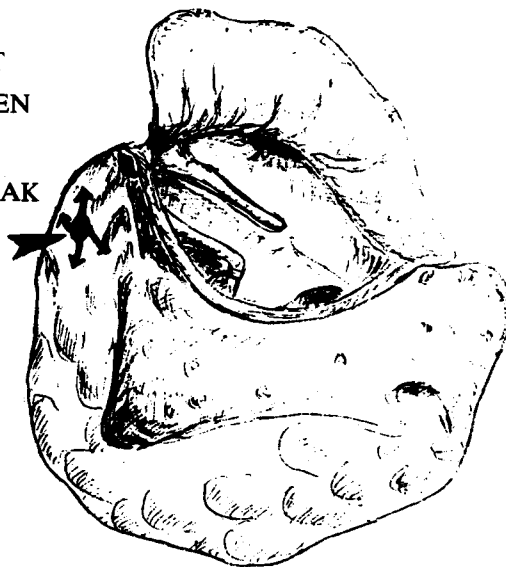


Figure After complete mastoidectomy and exploratory tympanotomy, a two-mm. defect was found on the tegmen mastoideum (arrow head) and CSF leakage was evident by observing the fluorescein dye escaping through the defect. (arrows)

สรุป

คณะผู้รายงานเสนอตัวอย่างผู้ป่วยที่เป็นโรคเยื่อหุ้มสมองอักเสบซ้ำที่เกิดจากน้ำไขสันหลังไหลซึมออกมาจากรอยแห้วแต่กำเนิดบริเวณ tegmen mastoideum ซึ่ง

สามารถให้การวินิจฉัยได้โดยการฉีดสี fluorescein เข้าไปในน้ำไขสันหลังร่วมกับการผ่าตัดเปิดหูชั้นกลางและโพรงกระดูก mastoid และอุดรอยรั่วดังกล่าวด้วยชิ้นของกล้ามเนื้อ temporal ขณะนี้ผู้ป่วยเป็นปกติดีหลังผ่าตัดได้ 6 เดือน

อ้างอิง

1. Hermans PE, Goldstein NP, Wellman WE. Mollaret's meningitis and differential diagnosis of recurrent meningitis : report of case, with review of the literature. *Am J Med* 1972 Jan ; 52 (1) : 128-140
2. Steele RW, Mc Connell JR, Jacobs RF, Mawk JR. Recurrent bacterial meningitis : coronal thin-section cranial computed tomography to delineate anatomic defects. *Pediatrics* 1985 Dec; 76 (8) : 950-953
3. Keim RJ. Meningitis : the influence of routine otolaryngologic consultation or morbidity and mortality in 290 cases. *Laryngoscope* 1978 Feb; 83 (2pt. 2 suppl 9) : 1-30
4. Hand WL, Sanford SP. Posttraumatic bacterial meningitis. *Ann Intern Med* 1970 Jun ; 72 (6) : 869-875
5. Gundersen T, Haye R. Cerebrospinal otorrhea. *Arch Otolaryngol* 1970 Jan; 91 (1) : 19-23
6. Jahrsdoerfer RA, Richtsmeier WJ, Cantrell RW. Spontaneous CSF otorrhea. *Arch Otolaryngol* 1981 Apr; 107 (4) : 257-262
7. Hicks GW, Wright JW Jr, Wright JW, III. Cerebrospinal fluid otorrhea. *Laryngoscope* 1980 : (90 Suppl 25) : 1-25
8. Brodsky L. Spontaneous cerebrospinal fluid otorrhea and rhinorrhea coexisting in a patient with meningitis. *Laryngoscope* 1984 Oct ; 94 (10) : 1351-1354
9. Kaseff LG, Nicbuding PH, Shorago GW, Heurtar G. Fistula between the middle ear and subarachnoid space as a cause of recurrent meningitis : detection by means of thin-section, complex-motion tomography. *Neuroradiology* 1980 Apr; 135 (4) : 105-108
10. Barcz DV, Wood RR II, Stears J, Jafek BW, Shields M. Subarachnoid space : middle ear pathways and recurrent meningitis. *Am J Otolaryngol* 1985 Mar; 6 (2) : 157-63
11. Illum P. The Mondini type of cochlear malformation : a survey of the literature. *Arch Otolaryngol* 1972 Oct; 96 (4) : 305-311
12. Schuknecht HL. Mondini Dysplasia. A clinical and pathological study. *Ann Otol Rhinol Laryngol* 1980; 89 (Suppl) : 1-23
13. Hipskind MM, Lindsay JR, Jones TD, Valvasori GF. Recurrent meningitis and labyrinthine gusher, related to congenital defects of the labyrinthine capsule and stapes footplate. *Laryngoscope* 1976 May; 1976; May; 86 (5) : 682-689
14. Phillipps JJ. Bilateral oval window fistulae with recurrent meningitis. *J Laryngol Otol* 1986 Mar; 100 (3) : 329-331
15. Harris HH. Cerebrospinal otorrhea and recurring meningitis : report of three cases. *Laryngoscope* 1978 Oct ; 88 (10) : 1577-1585
16. Ahren C, Thulin CA. Lethal intracranial complications following inflation in the external auditory canal in the treatment of serous otitis media and due to defects in the petrous bone. *Acta Otolaryngol* 1965 Nov; 60 : 407-421
17. Mahaley MS Jr, Odom GL. Complications following intrathecal injection of fluorescein. *J Neurosurg* 1966 Sep; 25 (3) : 298-299
18. Berlow SJ, Caldarell DD, Matz GJ, Meyer DH, Harsch GG. Bacterial meningitis and sensorineural hearing loss : a prospective investigation. *Laryngoscope* 1980 Sep; 90 (9) : 1445-1452