

4-1-1988

ประโยชน์ทางคลินิกของคลื่นเสียงสะท้อนหัวใจในผู้ป่วยติดเชื้อที่ลิ้นและผนังหัวใจ

ไพโรจน์ โขติวิทยธารากร

Follow this and additional works at: <https://digital.car.chula.ac.th/clmjournal>



Part of the [Medicine and Health Sciences Commons](#)

Recommended Citation

โขติวิทยธารากร, ไพโรจน์ (1988) "ประโยชน์ทางคลินิกของคลื่นเสียงสะท้อนหัวใจในผู้ป่วยติดเชื้อที่ลิ้นและผนังหัวใจ," *Chulalongkorn Medical Journal*. Vol. 32: Iss. 4, Article 12.

DOI: 10.58837/CHULA.CMJ.32.4.12

Available at: <https://digital.car.chula.ac.th/clmjournal/vol32/iss4/12>

This Other is brought to you for free and open access by the Chulalongkorn Journal Online (CUJO) at Chula Digital Collections. It has been accepted for inclusion in Chulalongkorn Medical Journal by an authorized editor of Chula Digital Collections. For more information, please contact ChulaDC@car.chula.ac.th.

ประโยชน์ทางคลินิกของคลื่นเสียงสะท้อนหัวใจ ในผู้ป่วยติดเชื้อที่ลิ้นและผนังหัวใจ

ไพโรจน์ โชติวิทยธารากร*

Chotvittayatarakorn P, Poovorawan Y, Editor. Clinical utility of echocardiography in infective endocarditis. Chula Med J 1988 Apr; 32(4) : 387-394

Infective endocarditis is a serious disease with high morbidity and mortality. It varies in mode of presentation, continues to challenge physicians with difficult diagnosis and therapeutic problems. Real time two dimensional echocardiography provides a unique method of noninvasive visualization of intracardiac anatomy and imaging of vegetative lesions in patients with the clinical presentation of infective endocarditis. The detection rate was approximately 80%. Systemic embolization and congestive heart failure increased in patients with positive vegetation by this examination. The findings of valve destruction or a striking increase in vegetation size can be combined with clinical information to support the decision for early surgical intervention.

Reprint requests : Chotvittayatarakorn P, Department of Pediatrics, Faculty of Medicine,
Chulalongkorn University, Bangkok 10500, Thailand.
Received for publication. April 1, 1988.

การติดเชื้อที่ลิ้นและเยื่อหัวใจ (Infective endocarditis) เป็นการติดเชื้อที่รุนแรง ถ้าไม่ได้รับการวินิจฉัยและรักษาที่ถูกต้องอย่างรวดเร็วผู้ป่วยอาจเสียชีวิต หรือมีภาวะแทรกซ้อนต่าง ๆ ได้⁽¹⁾ อาการแสดงของการติดเชื้อนี้ มีได้แตกต่างกัน⁽²⁾ และจำต้องอาศัยการเพาะเชื้อจากเลือด มาสนับสนุนการวินิจฉัย⁽³⁾ (ตารางที่ 1) ทำให้การวินิจฉัยล่าช้า และมีบางครั้งเป็นปัญหา ถ้าตรวจไม่พบเชื้อจากเลือด⁽⁴⁾

ในปัจจุบันความก้าวหน้าของคลื่นเสียงสะท้อนความถี่สูง (Ultrasonography) โดยเฉพาะคลื่นเสียงสะท้อนหัวใจ (Echocardiography) ทั้ง M-mode, two dimensional echocardiography (2 DE) และ Doppler echocardiography สามารถให้การวินิจฉัยโรคนี้ได้รวดเร็วและยังมีประโยชน์ในการวางแผนและติดตามการรักษาอีกด้วย⁽²⁻⁹⁾

Table 1 Criteria for diagnosis infective endocarditis.

1. Proven endocarditis.
 - 1.1 The development of a new significant cardiac murmur with no previously known heart disease associated with septicemia.
 - 1.2 Changing cardiac murmur with previously known heart disease associated with septicemia.
 - 1.3 Autopsy finding consistent with active endocarditis.
2. Probable endocarditis.
 - 2.1 The development of a new significant cardiac murmur and clinical findings of endocarditis with no previously known heart disease and no proven septicemia.
 - 2.2 Previously known heart disease and septicemia but with no change in cardiac murmur.
3. Possible endocarditis.
 - 3.1 Previously known heart disease with clinical findings of endocarditis and no proven septicemia.

ปัจจุบัน echocardiography มีใช้ในโรงพยาบาลหลาย ๆ แห่งในประเทศไทยโดยเฉพาะในโรงเรียนแพทย์ และโรงพยาบาลศูนย์สาธารณสุข ผู้เขียนได้รวบรวมผู้ป่วย infective endocarditis โดยอาศัยมีอาการทางคลินิก และตรวจพบ vegetation โดย echocardiography ในภาควิชากุมารเวชศาสตร์ โรงพยาบาลจุฬาลงกรณ์ ตั้งแต่ปี พ.ศ. 2528-2530 และได้รวบรวมรายงานต่าง ๆ ที่เกี่ยวข้อง เพื่อแพทย์จะได้ทราบถึงประโยชน์ และข้อจำกัดของเครื่องมือนี้ ในการนำมาใช้ทางคลินิกอันจะเป็นแนวทางให้ผู้ป่วยได้รับการตรวจและวินิจฉัยได้ถูกต้องรวดเร็วขึ้น

ประสบการณ์ในภาควิชากุมารเวชศาสตร์ โรงพยาบาลจุฬาลงกรณ์

ในช่วงระยะเวลาดังกล่าว มีผู้ป่วยเด็กได้รับการวินิจฉัยทางคลินิก ประกอบด้วยการติดเชื้อในร่างกาย (Systemic infection), ร่วมกับลักษณะผิดปกติของหลอดเลือด เช่น murmur, petichiae, osler node, Janeway lesion, congestive heart failure และ ตรวจพบ vegetation ด้วยคลื่นเสียงสะท้อนหัวใจ จำนวน 15 ราย เป็นผู้ป่วยเพศชาย 7 ราย เพศหญิง 8 ราย ผู้ป่วยมีอายุตั้งแต่ 4

เดือน ถึง 14 ปี อายุเฉลี่ย 9.7 ปี มีประวัติของการเป็นโรคหัวใจมาก่อน 11 ราย โรคหัวใจที่พบบ่อย ได้แก่ Ventricular septal defect (VSD) จำนวน 6 ราย (ตารางที่ 2) ผู้ป่วยร้อยละ 66.7 มีอาการหัวใจวาย, ร้อยละ 53.3 ตรวจพบม้ามโตผิดปกติ การตรวจพบมีจุดเลือดออกใต้ผิวหนัง และการอุดตันหลอดเลือด (systemic embolization) ร้อยละ 60.0 และ 26.7 ตามลำดับ เพาะเชื้อจากเลือด พบเชื้อจากเลือดเพียง 5 ราย (33.3%) เชื้อที่พบได้แก่ Staphylococcus aureus 2 ราย, Group A streptococcus Streptococcus viridan และ Corynebacterium diphtheriae ชนิดละ 1 ราย

การตรวจด้วย 2 DE พบ vegetation ขนาดตั้งแต่ 5-24 มิลลิเมตร จำนวนของ vegetation มีตั้งแต่ 1-3 แห่ง โดยผู้ป่วย 12 ราย พบ vegetation เพียงแห่งเดียว พบ 2 และ 3 แห่ง จำนวน 2 และ 1 ราย ตามลำดับ ตำแหน่งที่พบ vegetation ได้บ่อย ได้แก่ mitral valve leaflet จำนวน 5 ราย พบบ่อยรองลงมา ได้แก่ right ventricle, pulmonic valve และ ventricular septal defect (ตารางที่ 3) และจากการตรวจ 2 DE ภายหลังการรักษา 6 สัปดาห์ในผู้ป่วย 9 ราย พบ vegetation ยังคงอยู่ 6 ราย (66.7%) ตรวจพบมีลิ้นหัวใจรั่วจาก

Table 2 Types of preexisting heart disease.

Types of heart disease	Number
Ventricular septal defect	6
Cyanotic heart disease (TOF, TGA, DORV)	3
Aortic stenosis	1
Rheumatic heart disease (MI)	1
No preexisting heart disease	4
Total	15

Table 3 Location of vegetative lesions.

Location	Number
Mitral valve leaflet	5
Right ventricular outflow	3
Right ventricle	3
Ventricular septal defect	3
Tricuspid valve	2
Aortic valve	2
Papillary muscle	1

การติดเชื้อที่ลิ้นหัวใจ 4 ราย, mycotic aneurysm 2 ราย, เยื่อหุ้มสมองอักเสบ 1 ราย ไตอักเสบ 1 ราย รักษาโดยการผ่าตัด 3 ราย และเสียชีวิต 2 ราย

เมื่อเปรียบเทียบการตรวจทางห้องปฏิบัติการอื่น ๆ กับ 2 DE พบว่า Erythrocyte sedimentation rate (ESR) ที่มากกว่า 20 มิลลิเมตรต่อชั่วโมง จำนวน 14 ราย (93.3%), เม็ดเลือดขาว มากกว่า 12,500 เซลล์/ต่อลบ.มม. และ C-reactive protein ให้ผลบวกอย่างละ 12 ราย (80%) ส่วนการมี Neutrophil มากกว่าร้อยละ 75 ใน differential count ตรวจพบเพียง 7 ราย (46.7%) และการตรวจ rheumatoid factor ให้ผลบวก 1 รายในการตรวจ 6 ราย (16.7%) อย่างไรก็ตามการตรวจดังกล่าวไม่ใช่เป็นลักษณะเฉพาะเจาะจงของการอักเสบลิ้นและเยื่อหัวใจ พบได้ในกรณีการอักเสบในบริเวณอื่นได้

ประโยชน์ของคลื่นเสียงสะท้อนหัวใจ ในผู้ป่วยติดเชื้อที่ลิ้นและเยื่อหัวใจ

หลักเกณฑ์การวินิจฉัย

หลักเกณฑ์การวินิจฉัย การติดเชื้อที่ลิ้นและเยื่อหัวใจด้วยคลื่นเสียงสะท้อนหัวใจอาศัยการตรวจพบก้อนใน M-mode พบลักษณะของการเพิ่มความเข้มของคลื่นเสียงสะท้อนหัวใจที่บริเวณลิ้นหัวใจ หรือหัวใจส่วนอื่น ๆ มีลักษณะการเคลื่อนไหวเป็นปื้น (shaggy) (รูปที่ 1) และการตรวจด้วย 2 DE พบลักษณะของการเพิ่มของการสะท้อนคลื่นเสียงเป็นก้อน (mass), sessile หรือ pedunculate, มีการเคลื่อนไหว และติดกับลิ้นหัวใจหรือหัวใจส่วนต่าง ๆ (รูปที่ 2, 3, 4) การตรวจพบลิ้นหัวใจมีลักษณะหนาขึ้นไม่สามารถนำมาใช้เป็นการวินิจฉัยได้ ยกเว้นว่าลิ้นหัวใจนั้นมีความหนาไม่เท่ากัน⁽⁵⁻⁸⁾

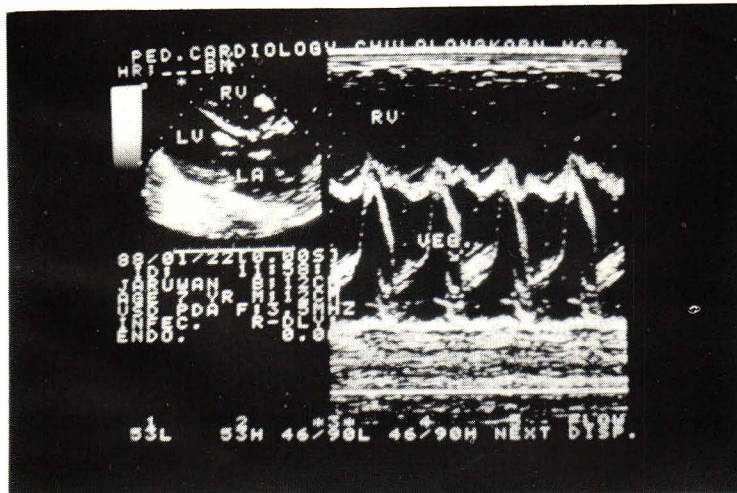


Figure 1 M-mode echocardiography of a patient age 7 years with ventricular septal defect. Recording of mitral valve motion reveals shaggy mass attach to anterior mitral valve leaflet.

RV = Right ventricle
 LV = Left ventricle
 LA = Left atrium
 VEG. = Vegetation

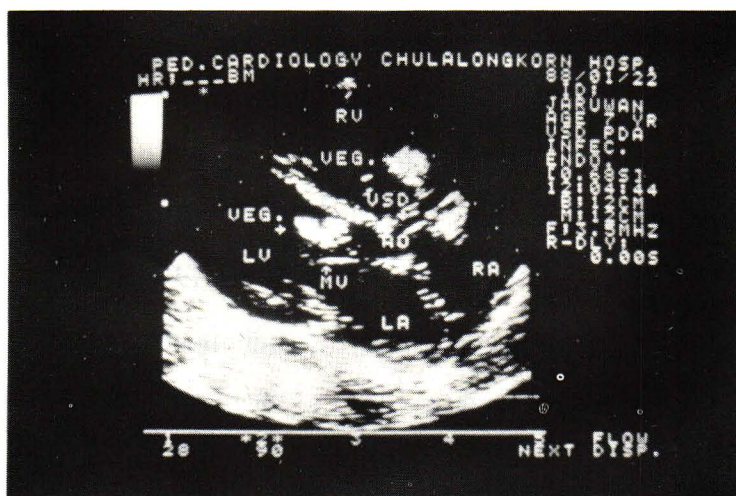


Figure 2 2 DE in left parasternal long axis projection in the same patient of Fig 1. Two large increase echogenic density masses are attached to the anterior mitral leaflet and septal leaflet of tricuspid valve.

RV = Right ventricle
 RA = Right atrium
 LV = Left ventricle
 LA = Left atrium
 AO = Aorta
 MV = Mitral valve
 VSD = Ventricular septal defect
 VEG. = Vegetation

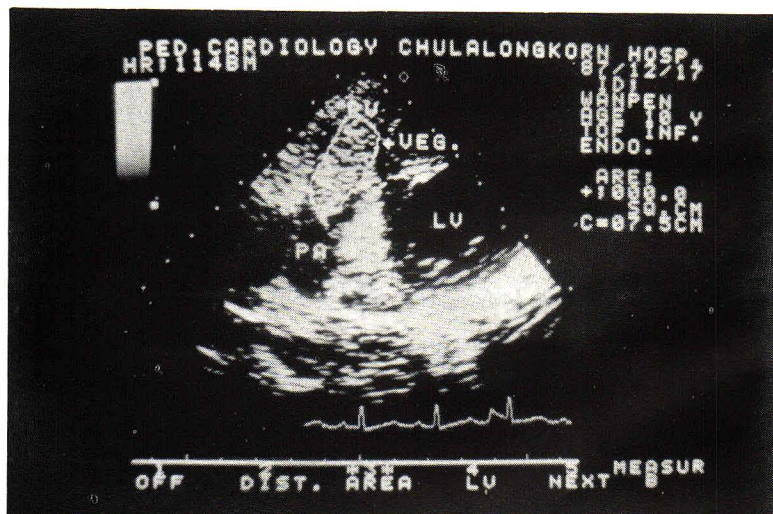


Figure 3 2 DE in parasternal short axis projection in a 10 year old patient with tetralogy of Fallot. Large vegetation is attached at right ventricular outflow tract.

RV = Right ventricle
LV = Left ventricle
PA = Pulmonary artery
VEG. = Vegetation

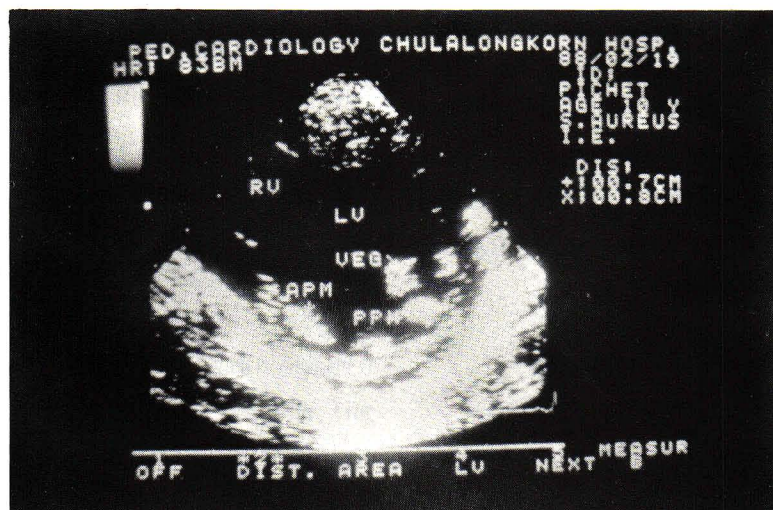


Figure 4 2 DE in parasternal short axis of left ventricular projection in a 12 year old boy with Staphylococcus aureus septicemia. A echo-dense mass is attached to posterior papillary muscle of left ventricle.

RV = Right ventricle
LV = Left ventricle
APM = Anterior papillary muscle
PPM = Posterior papillary muscle
VEG. = Vegetation

ข้อจำกัดในการวินิจฉัย

การตรวจด้วย คลื่นเสียงสะท้อนหัวใจ มีข้อจำกัดในการวินิจฉัย โรคติดเชื้อลิ้นและเยื่อบุผนังหัวใจ ดังนี้

1. ขนาดก้อนติดเชื้อ (vegetation) เป็นที่ยอมรับว่าก่อน ต้องมีขนาดใหญ่กว่า 2-3 มิลลิเมตร จึงจะสามารถตรวจพบและมีความเชื่อถือได้⁽¹⁰⁻¹²⁾

2. ลักษณะ และตำแหน่งโรคในหัวใจบางชนิดอาจมีลักษณะคล้าย vegetation ได้ เช่น myxomatous degeneration, fibrosis หรือ calcification ของลิ้นหัวใจ, chordae tendinae ฉีกขาดหรือ, papillary muscle โดผิดปกติ เป็นต้น

3. การตรวจพบก้อน vegetation ไม่บ่งชี้ว่าผู้ป่วยกำลังมีการติดเชื้อ ทั้งนี้เนื่องจากก้อนดังกล่าว จะยังคงสามารถตรวจพบได้ภายหลังการรักษา และบางรายสามารถตรวจพบนานถึง 3 ปี^(5,7,13) จึงจำเป็นต้องใช้อาการทางคลินิกมาร่วมในการวินิจฉัยและให้การรักษาด้วย

4. ในบางครั้งการตรวจไม่สามารถทำได้ครบถ้วน สมบูรณ์ (Technically inadequate) จากการศึกษาของ Martin และคณะ⁽¹⁴⁾ พบว่า M-mode และ 2 DE ไม่สามารถตรวจได้ครบถ้วน ถึงร้อยละ 12.2 และ 2.5 ตามลำดับ ทำให้การวินิจฉัยให้ผลลบลบปลอมได้ โดยเฉพาะในผู้ป่วยเด็ก

5. ถ้าทำการตรวจเร็วหลังผู้ป่วยมีอาการของการติดเชื้อน้อยกว่า 2 สัปดาห์ มีโอกาสตรวจพบก้อน vegetation ได้น้อย⁽¹³⁾ เพราะก้อนมีขนาดเล็ก และจะค่อย ๆ โตขึ้น ภายหลังการติดเชื้อนานขึ้น

นอกจากนี้ยังมีข้อจำกัดเกี่ยวกับประสิทธิภาพของเครื่องมือ ความสามารถในการทะลุทะลวง (Penetration) และความชัดของภาพที่ได้อีกด้วย

อัตราการตรวจพบก้อน vegetation

2 DE มีความไวในการตรวจพบ ก้อนติดเชื้อ ได้สูงกว่า M-mode จากการศึกษาโดย O'Brien และ Geiser⁽⁶⁾ โดยรวบรวมรายงานการวินิจฉัย การติดเชื้อลิ้นหัวใจและเยื่อบุผนังหัวใจ ด้วยคลื่นเสียงสะท้อนหัวใจ ตั้งแต่ปี ค.ศ. 1976 ถึง 1983 ในจำนวนผู้ป่วย 827 ราย พบว่า M-mode สามารถให้การวินิจฉัยได้ 333 ราย ในจำนวน 641 ราย หรือร้อยละ 52 ความสามารถในการตรวจพบแตกต่างกันโดยตรวจพบตั้งแต่ร้อยละ 14-65 ส่วนการตรวจด้วย 2 DE สามารถให้การวินิจฉัยได้ร้อยละ 80 (147/186) ตรวจพบในแต่ละรายงานตั้งแต่ร้อยละ 43-100 Stafford

และคณะ⁽¹⁵⁾ ศึกษาผู้ป่วย 62 ราย พบว่า 2 DE สามารถให้การวินิจฉัยได้ 45 ราย (73%) โดยมีความไวและความจำเพาะในการวินิจฉัย ร้อยละ 93 และ 89 ตามลำดับ และมีค่าการทำนาย (Predictive value) เมื่อการตรวจให้ผลบวกและลบร้อยละ 90 และ 80 ตามลำดับ

การศึกษาในเด็ก Bricker และคณะ⁽¹⁶⁾ ศึกษาผู้ป่วยเด็ก 45 ราย พบว่า M-mode ตรวจพบก้อนติดเชื้อร้อยละ 20(7/35) และ 2 DE ตรวจพบ ร้อยละ 59 (16/28) ส่วนการศึกษาของ Van-Hare และคณะ⁽⁹⁾ ตรวจพบก้อนติดเชื้อด้วย M-mode และ 2 DE ร้อยละ 32(7/22) และ 83 (5/6) ตามลำดับ การใช้คลื่นเสียงสะท้อนหัวใจวินิจฉัยการติดเชื้อลิ้นหัวใจและเยื่อบุหัวใจอักเสบในเด็กมีข้อยุ่งยากกว่าในผู้ใหญ่ทั้งนี้เนื่องจากผู้ป่วยเด็กมักเป็น complex congenital heart disease และบางรายผ่าตัดทำ shunt จึงทำให้มีตำแหน่งที่สามารถเกิดก้อนติดเชื้อได้หลายแห่ง โดยเฉพาะบริเวณ aortico pulmonary shunt ซึ่งสามารถตรวจพบก้อนติดเชื้อ จาก คลื่นเสียงสะท้อนหัวใจได้ยาก

การใช้ คลื่นเสียงสะท้อนหัวใจ ในการติดตามการรักษา

M-mode และ 2 DE สามารถตรวจพบก้อนติดเชื้อ ในผู้ป่วยหลังการรักษาถึงแม้ว่าผู้ป่วยได้รับยาปฏิชีวนะอย่างถูกต้อง และไม่มีการติดเชื้อในกระแสโลหิตขนาดของก้อน อาจเล็กลงหรือไม่มีการเปลี่ยนแปลง Stafford และคณะ⁽⁵⁾, Roy และคณะ⁽¹⁷⁾ Stewart และคณะ⁽¹³⁾ พบว่าผู้ป่วยประมาณ 2/3 ยังคงตรวจพบก้อนอยู่ และบางรายอยู่จนถึง 3 ปี ดังนั้นการทำการคลื่นเสียงสะท้อนหัวใจภายหลังการรักษาจึงไม่สามารถนำมาใช้บอกถึงประสิทธิภาพของยาปฏิชีวนะได้ แต่ถ้าตรวจพบว่าก้อนมีขนาดโตขึ้น หรือมีความผิดปกติของหัวใจ เช่น ลิ้นหัวใจรั่วหรือมีการฉีกขาดของ chordae tendinae ร่วมกับอาการทางคลินิกที่ไม่ดีขึ้น ภายหลังการให้การรักษา สามารถใช้เป็นเกณฑ์ในการตัดสินใจทำการผ่าตัดได้⁽⁷⁾

การพยากรณ์โรค

การติดเชื้อลิ้นและเยื่อบุผนังหัวใจ มีภาวะแทรกซ้อนต่าง ๆ มากมาย เช่น systemic embolization, mycotic aneurysm, หัวใจวาย สมองอักเสบ เป็นต้น จากการรวบรวมรายงานของ O'Brien และ Geiser⁽⁶⁾ ผู้ป่วยที่ได้รับการวินิจฉัยว่าเป็น การติดเชื้อลิ้นและเยื่อบุผนังหัวใจ จำนวน 442 ราย ตรวจพบก้อนติดเชื้อ 245 ราย พบว่า

ผู้ป่วยที่ตรวจพบก้อนติดเชื้อ มีอัตราเกิดภาวะแทรกซ้อนได้แก่ embolism, congestive heart failure, ได้รับการผ่าตัดและมีอัตราตายสูงกว่าผู้ป่วยที่ตรวจไม่พบก้อนติดเชื้อ และเช่นเดียวกับการศึกษาของ Buda และคณะ⁽⁸⁾ แต่จากการศึกษาของ Lutas และคณะ⁽¹⁸⁾ ในผู้ป่วย 77 ราย ไม่พบความแตกต่างในการพยากรณ์โรคในผู้ป่วยทั้งสองกลุ่ม

(ตารางที่ 4) ในการศึกษาที่พบผู้ป่วยมี embolism ร้อยละ 26.7%, congestive heart failure ร้อยละ 66.7, ผู้ป่วยได้รับการผ่าตัดร้อยละ 20.0 และมีอัตราตาย 15.3% ซึ่งใกล้เคียงกับการศึกษาของ O'Brien และ Geiser และ Lutas และคณะ

Table 4 Echodardiography report on complication in infective endocarditis.

	Q'Brien et al ⁽⁶⁾ (N = 442)		Buda et al ⁽⁸⁾ (N = 50)		Lutas et al (N = 77)	
	veg + ve %	veg - ve %	veg + ve %	veg - ve %	veg + ve %	veg - ve %
Embolism	34	7	48	14	26	18
Congestive heart failure	62	23	38	21	53	35
Surgery	54	8	43	24	12	21
Mortality	17	9	24	7	7	12

ตำแหน่งและขนาดของก้อนติดเชื้อ ยังมีผลต่อการพยากรณ์โรคเช่นกัน Buda และคณะ พบว่า ก้อนติดเชื้อที่บริเวณลิ้น aortic มีอัตราเกิดภาวะแทรกซ้อนสูงกว่าที่บริเวณลิ้น mitral และลิ้น tricuspid และก้อนติดเชื้อมีขนาดโตกว่า 1 ตารางเซนติเมตร จะมีอัตราการเกิดภาวะแทรกซ้อนสูงเช่นกัน ดังนั้นในผู้ป่วยที่มีอาการทางคลินิกของการติดเชื้อลิ้นหัวใจและเยื่อผนังหัวใจจากการตรวจด้วยคลื่นเสียงสะท้อนหัวใจพบก้อนติดเชื้อ โดยเฉพาะก้อนที่มีขนาดใหญ่บริเวณลิ้น aortic หรือ mitral ควรที่จะให้การดูแลอย่างใกล้ชิด เนื่องจากผู้ป่วยเหล่านี้มีอัตราเสี่ยงต่อการเกิดภาวะแทรกซ้อนได้สูง

การวินิจฉัยโรคในรายที่ตรวจไม่พบเชื้อที่เป็นสาเหตุจากการเพาะเชื้อ

การวินิจฉัยการติดเชื้อลิ้นหัวใจและเยื่อผนังหัวใจ นอกจากอาการทางคลินิกแล้วยังจำเป็นต้องอาศัยการเพาะเชื้อจากเลือดด้วย⁽³⁾ การศึกษาในต่างประเทศพบว่า ร้อยละ 13-50 ไม่พบเชื้อที่เป็นสาเหตุ^(19,20) ในการศึกษาที่พบได้ร้อยละ 66.7 ทำให้แพทย์ผู้ดูแลรักษาไม่มีความมั่นใจในการรักษา Robenson และคณะ⁽⁴⁾ ศึกษาผู้ป่วยที่ได้รับการวินิจฉัยว่าเป็นการติดเชื้อลิ้นและเยื่อผนังหัวใจโดยการ

ผ่าตัด ตรวจไม่พบเชื้อที่เป็นสาเหตุในเลือด จำนวน 11 ราย พบว่า 2 DE และ M-mode สามารถให้การวินิจฉัยได้ 8 ราย (72.7%) ซึ่งใกล้เคียงกับอัตราการตรวจพบก้อนติดเชื้อในกลุ่มที่ตรวจพบเชื้อในกระแสเลือด^(6,15) ดังนั้น คลื่นเสียงสะท้อนหัวใจ จึงมีประโยชน์ในผู้ป่วยเหล่านี้ โดยเฉพาะในสถาบันมีการเพาะเลี้ยงเชื้อจากเลือดได้ผลลบสูง

การวินิจฉัยความผิดปกติหัวใจเนื่องจากการติดเชื้อ

M-mode และ 2 DE นอกจากสามารถตรวจพบ vegetation, ตรวจหาความพิการของหัวใจที่เป็นมาก่อนการติดเชื้อโดยเฉพาะในผู้ป่วยเด็ก ยังสามารถใช้ตรวจการทำงานของหัวใจ หรือหาความผิดปกติที่เกิดขึ้นเนื่องจากการติดเชื้อได้ เช่น การทำลายลิ้นหัวใจ, การฉีกขาดของ Chordae tendinea, left ventricular function และ hemodynamic และถ้าใช้ร่วมกับ Doppler echocardiography สามารถบอกถึงการรั่วของลิ้นหัวใจ, Cardiac output ซึ่งจะมีประโยชน์ในการดูแลรักษา การพยากรณ์โรคและการตัดสินใจทำการผ่าตัด^(10,18)

สรุป

การตรวจคลื่นเสียงสะท้อนหัวใจ ในผู้ป่วยที่มีอาการทางคลินิกของการติดเชื้อที่ลิ้นและเยื่อผนังหัวใจ ตรวจพบก่อนติดเชื้อได้ ร้อยละ 80 ทั้งในผู้ป่วยที่พบและไม่พบเชื้อที่เป็นสาเหตุโรค ผู้ป่วยที่ตรวจพบก่อนติดเชื้อ มีอัตราเสี่ยงต่อการเกิดภาวะแทรกซ้อน เช่น embolization และ congestive heart failure สูงขึ้น นอกจากนี้ยังสามารถบอกถึงความผิดปกติของลิ้นหัวใจ การทำงานของหัวใจเนื่อง

จากการติดเชื้อ และนำมาใช้ร่วมกับอาการทางคลินิกในการพิจารณาทำการผ่าตัดได้อีกด้วยแต่ คลื่นเสียงสะท้อนหัวใจยังมีข้อจำกัดในการวินิจฉัย ทั้งจากผู้ป่วย, ประสิทธิภาพของเครื่องมือและประสบการณ์ความชำนาญของผู้ตรวจอีกด้วย นอกจากนี้การตรวจพบ ก่อนติดเชื้อ ไม่ได้บ่งชี้ว่าผู้ป่วยกำลังมีการติดเชื้อ ต้องใช้อาการทางคลินิกร่วมด้วย จึงสามารถวินิจฉัยว่าผู้ป่วยมีการติดเชื้อที่ลิ้นและผนังหัวใจได้

อ้างอิง

1. Johnson CM, Rhodes KH. Pediatrics endocarditis. Mayo Clin Proc 1982 Feb; 57(2) : 86-94
2. Naggar CZ, Forgacs P. Infective endocarditis : a challenging disease. Med Clin North Am 1986 Nov; 70(6) : 1279-1294
3. Rubenson DS, Tucker CR, Stinson EB, London EJ, Oyer P, Moreno-Cabral R. The use of echocardiography in diagnosing culture negative endocarditis. Circulation 1981 Sep; 64(3) : 641-646
4. Schollin J, Bjarke B, Nesstrom G. Infective endocarditis in Sweden Children. I. Incidence, etiology, underlying factors and portal if entry of infection. Acta Paediatr Scand 1986 Dec; 75(6) : 993-998
5. Stafford A, Wann LS, Dillon JC, Weyman AE, Feigenbaum H. Serial echocardiographic appearance of healing bacterial vegetation. Am J Cardiol 1979 Oct; 44(4) : 754-760
6. O'Brien JT, Geiser EA. Infective endocarditis and echocardiography. Am Heart J 1984 Aug; 108(2) : 386-394
7. Kavey RE, Frank DM, Byrum CJ, Blackman MS, Sondheimer HM, Bove EL. Two dimensional echocardiographic assessment of infective endocarditis in children. Am J Dis Child 1983 Sep; 137(9) : 851-856
8. Buda AJ, Zoltz RJ, LeMire BS, Bach DS. Prognostic significance of vegetations detected by two-dimensional echocardiography in infective endocarditis. Am Heart J 1986 Dec; 112(6) : 1291-1296
9. Van Hare GF, Ben-Shachar GB, Liebman J, Boxerbaum B, Riemenschneider TA. Infective endocarditis in infants and children during the past 10 years : a decade of change. Am Heart J 1984 Jun; 107(6) : 1235-1240
10. Melvin ET, Berger M, Lutzker LA, Goldberg E, Mildvan D. Noninvasive methods for detection of valve vegetation in infective endocarditis. Am J Cardiol 1981 Feb; 47(2) : 271-278
11. Dillon JC. Echocardiography in valvular vegetations. Am J Med 1977 Jun; 62(6) : 856-862
12. Stewart JA, Silimperi D, Harris P, Wise NK, Fraker TD, Kisslo JA. Echocardiographic documentation of vegetative lesions in infective endocarditis; clinical implication Circulation 1980 Feb; 61(2) : 374-380
13. Martin RP, Meltzer RS, Chia BL, Stinson EB, Rakowski H, Popp RL. Clinical Utility of two dimensional echocardiography in infective endocarditis. Am J Cardiol 1980 Sep; 46(3) : 379-385
14. Stafford WJ, Petch J, Radford DJ. Vegetations in infective endocarditis : clinical relevance and diagnosis by cross sectional echocardiography. Br Heart J 1985 Mar; 53(3) : 310-313
15. Bricker Jt, Latson LA, Huhta JC, Gutgesell HP. Echocardiographic evaluation of infective endocarditis in children. Clin Pediatr 1985 Jun; 24(6) : 312-317
16. Roy P, Tajik AJ, Giuliani ER, Schattenberg TT, Gau GT, Frye RL. Spectrum of echocardiographic finding in bacterial endocarditis, Circulation 1967 Mar; 53(3) : 474-482
17. Lutas EM, Roberts RB, Devereux RB, Prieta LM. Relation between the presence of echocardiographic vegetation and the complication rate in infective endocarditis. Am Heart J 1986 Jul; 112(1) : 107-113
18. Pesanti EL, Smith ZM. Infective endocarditis with negative blood cultures : an analysis of 52 cases. Am J Med 1979 Jan; 66(1) : 43-50
19. Gregoratos G, Karliner JS. Infective endocarditis. diagnosis and management. Med Clin North Am 1979 Jan; 63(1) : 173-182