

# Chulalongkorn Medical Journal

Volume 32  
Issue 12 December 1988

Article 8

12-1-1988

## ประสาทอพยพติกอักเสบจากซิณิลิส

อรุณี เลิศขานะกุล

วันชัย ล้อกาพจนรัตน์

Follow this and additional works at: <https://digital.car.chula.ac.th/clmjjournal>



Part of the [Medicine and Health Sciences Commons](#)

### Recommended Citation

เลิศขานะกุล, อรุณี and ล้อกาพจนรัตน์, วันชัย (1988) "ประสาทอพยพติกอักเสบจากซิณิลิส," *Chulalongkorn Medical Journal*: Vol. 32: Iss. 12, Article 8.

DOI: 10.58837/CHULA.CMJ.32.12.8

Available at: <https://digital.car.chula.ac.th/clmjjournal/vol32/iss12/8>

This Case Report is brought to you for free and open access by the Chulalongkorn Journal Online (CUJO) at Chula Digital Collections. It has been accepted for inclusion in Chulalongkorn Medical Journal by an authorized editor of Chula Digital Collections. For more information, please contact [ChulaDC@car.chula.ac.th](mailto:ChulaDC@car.chula.ac.th).

## ประสาทออพติกอักเสบจากซิฟิลิส

อรุณี เลิศขวันะกุล\*

วันชัย ล้อกาญจนรัตน์\*

Lertchavanakul A, Laukanjanaratr W. Syphilitic optic neuritis. Chula Med J 1988 Dec;32 (12): 1099-1103

*Optic neuritis is not an uncommon condition. Half of them is usually idiopathic. This case report is of an optic neuritis from syphilis which is an uncommon cause. The patient was a 35 year old male who had the history of genital ulcer and was treated at a health center outside Bangkok. He developed poor vision of his left eye four years later without any syphilitic signs and symptoms. Right eye examination was normal ; left showed VA 20/70 & PH 20/50, centrocaecal field defect of visual field, Marcus Gunn pupil positive and edema of optic nerve and the peripapillary zone. The macula and peripheral fundus were normal. The serologic and CSF examination for syphilis were reactive. His optic neuritis responded very rapidly and almost completely to PGS 24 million units/day for 14 days.*

Reprint request ; Lertchavanakul A, Department of Ophthalmology, Faculty of Medicine, Chulalongkorn University.

Received for publication. June 30, 1987.

โรคซิฟิลิส เป็นกามโรคสำคัญชนิดหนึ่ง ที่ยังเป็นปัญหาในบ้านเรา พ.ศ. 2520 พบผู้ป่วยซิฟิลิส 11,345 ราย และใน พ.ศ. 2524 พบผู้ป่วยซิฟิลิส 10,285 ราย จากรายงานของกองควบคุมโรคติดต่อ<sup>(1,2)</sup>

ปัจจุบันการรักษาโรคซิฟิลิสในระยะเริ่มแรก (The first and second stage) ด้วยเพนนิซิลิน และยาตัวอื่นๆ ทำให้พบซิฟิลิสของระบบประสาทน้อยลง และไม่เต็มรูปแบบ<sup>(3-6)</sup> โดยอาจพบที่มีอาการไม่ชัดเจน (atypical and in-between form)<sup>(7)</sup>

ซิฟิลิสของระบบประสาทมีหลายอย่าง โดยแบ่งตามธรรมชาติ และตำแหน่งของโรคคือ

1. Asymptomatic neurosyphilis
2. Acute meningitis
3. Meningovascularitis
4. Parenchymatous neurosyphilis

เมื่อระบบประสาทติดเชื้อซิฟิลิส (CNS infection)

อาจพบเส้นประสาทตาอักเสบ (optic nerve involvement) หนึ่งข้าง หรือทั้ง 2 ข้างก็ได้ ผู้ป่วยจะมาหาด้วยเรื่องตามัวเท่านั้น และอาจไม่มีประวัติของผื่นตามผิวหนังที่ต่าง ๆ หรืออาการอื่น ๆ ของซิฟิลิสได้<sup>(8)</sup>

รายงานผู้ป่วยหนึ่งราย ที่มีประสาทตาอักเสบหนึ่งข้าง และพบว่าเป็นซิฟิลิสของระบบประสาทจากภาควิชา จักษุวิทยา ร.พ.จุฬาลงกรณ์

## รายงานผู้ป่วย

ชายไทยอายุ 35 ปี บ้านอยู่ ก.ท.ม. มา ร.พ.เมื่อ 18 ธันวาคม 2530 ด้วยเรื่องตาซ้ายมัวมาประมาณ 3 เดือน

ตามัวเหมือนมီးะไรมาบัง ก่อนข้างคงที่มาตลอด ปวดกระบอกตาเป็นบางครั้ง แต่ไม่ปวดศีรษะ ประวัติเคยมีแผลที่อวัยวะเพศเมื่อ 4-5 ปีก่อนได้ไปรับการรักษาที่อนามัยต่างจังหวัด โดยได้ยารับประทาน และยาทาแผล เป็นอยู่ประมาณ 1-2 อาทิตย์ก็หายไป ไม่มีประวัติผื่นตามตัว ปวดข้อ หรืออาการอื่น ๆ เลย

- ตรวจตาพบตาขาว VA = 20/20 รูม่านตา 3 มม. และอย่างอื่น ๆ ปกติ ตาซ้าย VA = 20/70 c PH = 20/50 รูม่านตา 5 มม. Marcus Gunn pupil positive, การเห็นสีปกติ มีไข้ประสาทตาบวม และประสาทตารอบ ๆ ขั้วประสาทตาบวมพอควร โดยไม่พบความผิดปกติอย่างอื่นของเรตินา และ macular

- ตรวจเลือด VDRL ให้ผลลบบวก 1 : 32 TPHA ให้ผลลบ ผู้ป่วยจึงได้เข้ารับการรักษาในภาควิชาประสาทวิทยา

การตรวจร่างกายเมื่อแรกรับวันที่ (20 ม.ค. 2531) อุณหภูมิร่างกาย 36.8°C ชีพจร 63 ครั้ง/นาที, หายใจ 18 ครั้ง/นาที, ความดันเลือด 130/90 ผู้ป่วยรู้เรื่องดี, ร่างกายแข็งแรง, ไม่ชืด, ไม่เหลือง การตรวจร่างกายทางระบบประสาทและระบบอื่น ๆ ไม่พบความผิดปกติ

- ตรวจตาขาวปกติ ตาซ้าย VA = 20/70 รูม่านตา 5 มม. ตอบสนองต่อแสงไม่ดีนักการเคลื่อนไหวของกล้ามเนื้อตาปกติ, ส่วนหน้าของลูกตาปกติ, ลานสายตามีจุดบอดใหญ่ขึ้น และขยายเข้าตรงกลาง เป็นลักษณะของ Centrocaecal scotoma (รูป 1) เห็นสีปกติ ขั้วประสาทตาบวม (รูป 2) ภาพถ่ายทางรังสีของปอด, ศีรษะ, กระบอกตา และ optic foramina ปกติ, CT scan ของสมองปกติ

## 19 ม.ค. 31

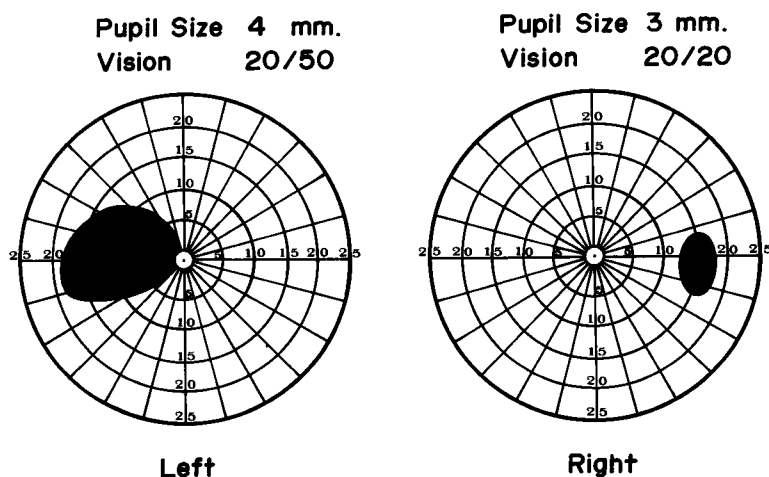
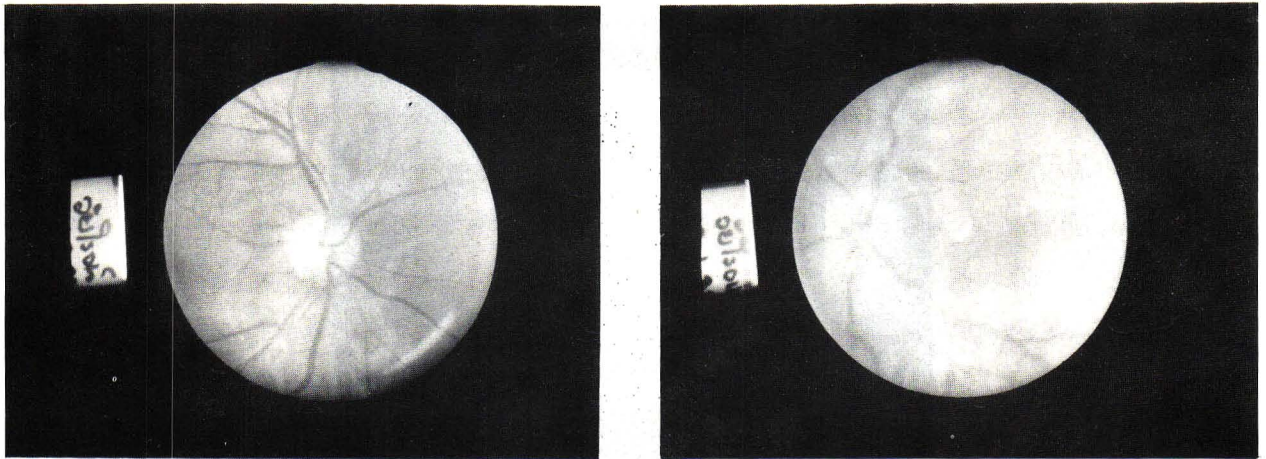


Figure 1 Normal visual field in Right eye. Centrocaecal field defect in Left eye. (before treatment).



**Figure 2** Left, normal optic nerve in right eye. Right, edema of optic nerve head in left eye. (before treatment)

- ตรวจทางห้องปฏิบัติการ ซีมาโตคริตร้อยละ 46 เม็ดเลือดขาว 11,650/ลบ.มม. ร้อยละ 79, L ร้อยละ 21 บัสสาวะปกติ การทดสอบ VDRL ในเลือดให้ผลบวก 1:32, TPHA ให้ผลบวก FTA-ABS ให้ผลบวก น้ำหล่อสมองไขสันหลังใส ไม่มีสี ความดันของน้ำไขสันหลัง OP/CP = 17/14 ซม. ของน้ำไม่มีเซลล์, Pandy ให้ผลลบ โปรตีน = 36 มล./100 มล., น้ำตาล = 58 มก./100 มล. (น้ำตาลในเลือด 101 มก./100 มล.) การทดสอบ FTA test ให้ผลบวก, FTA-ABS ให้ผลบวกและ FTA-ABS (IgM) ให้ผลลบ ให้การวินิจฉัยว่าเป็น Asymptomatic neurosyphilis และประสาท

ตาออฟติกอักเสบจากเชื้อซิฟิลิส

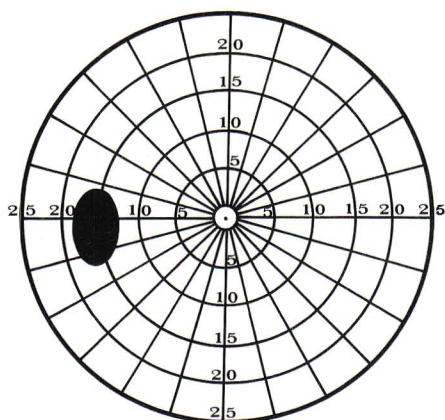
ผู้ป่วยได้รับ PGS 24 ล้านยูนิต เป็นเวลา 14 วัน อาการเห็นของตาซ้ายดีขึ้นเป็นปกติคือ VA = 20/20, ลานสายตา (VF) กลับมาเกือบปกติ เมื่อได้รับยาครบ 14 วัน (รูปที่ 3) ขั้วประสาทตายุบลงบ้าง (บวมน้อยลง) (รูปที่ 4) ยังมี Marcus Gunn pupil positive และรูม่านตาโตกว่าตาขวา

4. เดือนหลังจากได้รับการรักษา ขั้วประสาทตายุบลงเป็นปกติ แต่มีสีซีดลงเล็กน้อย (รูปที่ 5) ทดสอบ VDRL ในเลือดให้ผลบวก 1:8, TPHA ให้ผลบวก

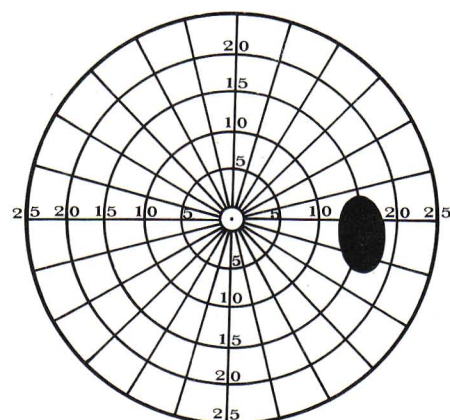
## 28 ม.ค. 31

Pupil Size 5 mm.  
Vision 20/30 PH 20/30

Pupil Size 3 mm.  
Vision 20/20 - 1



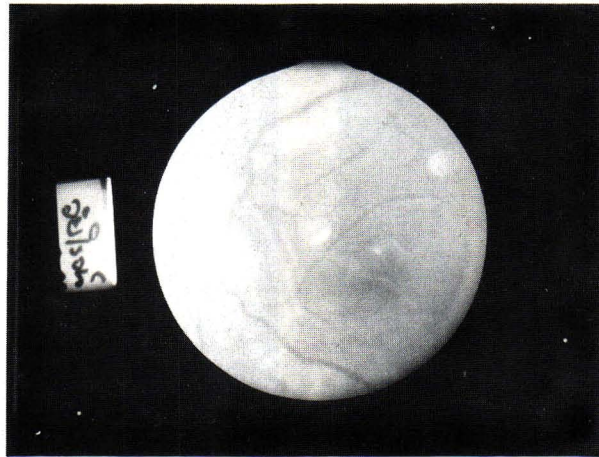
**Left**



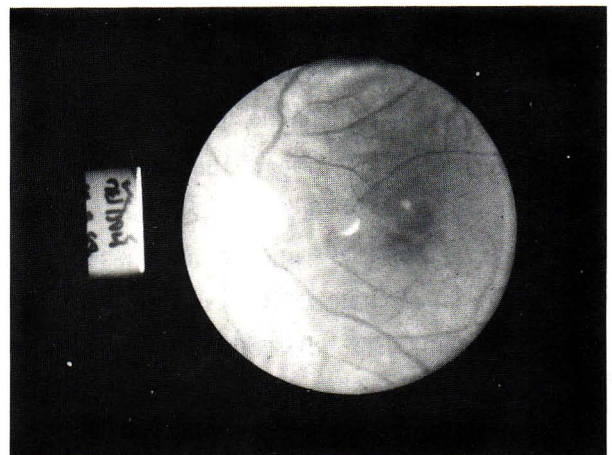
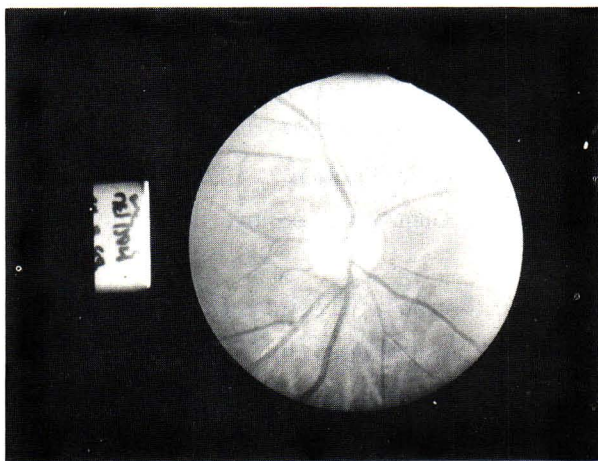
**Right**

**Figure 3** Normal visual field in both eyes after treatment 7 days.





**Figure 4** Left optic nerve head show less edema than Fig 2 after 7 days treatment.



**Figure 5** Left, normal optic nerve in right eye. Right, no edema of optic nerve head in left eye with minimal pallor of Lt optic nerve

## วิจารณ์

ประสาทตาอักเสบที่พบส่วนใหญ่ มักจะหาสาเหตุไม่ได้ ที่พบเกิดจากซิฟิลิส มีรายงานมานานมาแล้ว<sup>(9)</sup> ในระยะหลัง ๆ ไม่มีรายงาน

ผู้ป่วยรายนี้มีตามัว ประสาทตาบวม ตรวจเลือดและน้ำหล่อไขสันหลังผิดปกติ และเมื่อได้รับการรักษาแล้วสายตากลับคืนมาดี ประสาทตายุบบวมลงรวดเร็ว และลานสายตากลับคืนมาเป็นปกติ แสดงว่ามีการพยากรณ์โรคดี<sup>(3)</sup> เมื่อได้รับการรักษาที่ถูกต้องก่อนที่จะลุกลามมากไปกว่านี้<sup>(10)</sup> ตามประวัติผู้ป่วยรายนี้เคยได้รับการรักษาเมื่อมีแผลที่อวัยวะเพศ และได้รับยารับประทาน ซึ่งไม่ได้ผลในการ

รักษา ทำให้เกิดมีประสาทตาอักเสบขึ้นภายหลัง ควรจะต้องระมัดระวังในการรักษาที่ถูกต้อง และครบถ้วนในระยะแรก คงจะป้องกันการเกิดซิฟิลิสของระบบประสาทได้ แต่ก็อาจเป็นไปได้ว่าเชื้อซิฟิลิสนี้มีความต้านทานต่อยาที่รักษาได้มากขึ้นในปัจจุบัน

เมื่อผู้ป่วยมีอาการของตาอักเสบจากเชื้อซิฟิลิส ไม่ว่าจะเป็นประสาทตาอักเสบ หรือที่อื่น ๆ เช่น เรตินา, กระจกตา ก็ตาม ควรจะได้รับการตรวจน้ำไขสันหลังทุกราย เพื่อที่จะดูว่าผู้ป่วยมีซิฟิลิสของระบบประสาทร่วมด้วยหรือไม่ เพื่อการรักษาที่ครบถ้วนต่อไป

## สรุป

รายงานผู้ป่วย 1 ราย ที่มีประวัติมีแผลที่อวัยวะเพศ ได้รับการรักษาจากอนามัย แล้วต่อมามีอาการอักเสบของประสาทตา น้ำหล่อไขสันหลังให้ผลบวกต่อ FTA, FTA-ABS เป็นซิฟิลิสของระบบประสาท<sup>(2,7,10)</sup> ได้รับการรักษา โดย PGS 24 ล้านยูนิต 14 วัน<sup>(11)</sup> สายตากลับคืนมาสู่ปกติ อย่างรวดเร็ว

## กิตติกรรมประกาศ

ขอขอบคุณ ภาควิชาประสาทวิทยา ที่รับคนไข้ไว้รักษาในหอผู้ป่วย และให้ความช่วยเหลือในการเจาะตรวจจ น้ำไขสันหลัง และขอขอบคุณ หัวหน้าภาควิชาจักษุวิทยา ที่สนับสนุนให้รายงานผู้ป่วยรายนี้

## อ้างอิง

1. ไพรัช ดีสุดจิต. โรคติดต่อทางเพศสัมพันธ์. กรุงเทพฯ : โรงพิมพ์ จุฬาลงกรณ์มหาวิทยาลัย, 2527. 40-78
2. ภิรมย์ กมลรัตนกุล, สดใส เวชชาชีวะ, ศรีสมบูรณ์ อ่วมกุล, บดี ธนะมัน, นิภา ศาสตราธิต, เอมอร จันทรเวทิน, สุพัตรา เอาเจริญพร. โรคซิฟิลิสของระบบประสาทที่ไม่มีอาการ. ทุนวิจัยรัชดาภิเษกสมโภช คณะแพทยศาสตร์ จุฬาลงกรณ์มหาวิทยาลัย, 2524. คณะแพทยศาสตร์ จุฬาลงกรณ์มหาวิทยาลัย, 2527.
3. Spoor TC, Wynn PJ. Ocular syphilis. In : Smith JL, ed. Neuro-ophthalmology, Now. New York : Field, Rich and Association, 1986. 299-310
4. Modified neurosyphilis. Br Med J 1978 Sep 2:2 (6138) : 647-648
5. Csonka GW. Sexually transmitted infections. In : Weatherall DJ, Ledingham JGG, Warrell DA. Oxford Textbook of Medicine. Oxford : Oxford University Press, 1987. 5.386 - 5.403
6. อรุณี เลิศขวณะกุล, จวงจันทร์ ชันชื้อ, เมธา พิพัฒน์พงศ์เลิศ. Syphilitic interstitial keratitis. จุฬาลงกรณ์เวชสาร 2529 กุมภาพันธ์; 30(2) : 153-160
7. Hooshmand H, Esconor, MR, Kopt SW. Neurosyphilis, a study of 241 patients. JAMA 1972 Feb 7;219(6) : 726-729
8. Weinotein JM, Lexow SS, Ho P, Spickards A. Acute syphilitic optic neuritis. Arch Ophthalmol 1981 Aug; 99(8) : 1392-1395
9. Folk FC, Weingeist TA, Corbett JJ. Syphilitic neuroretinitis. Am J Ophthalmol 1983 Apr; 95(4) : 480-486
10. ภิรมย์ กมลรัตนกุล. อุบัติการณ์ของโรคซิฟิลิสระบบประสาทที่ไม่มีอาการระหว่างปี 2524-2525 ที่โรงพยาบาลจุฬาลงกรณ์. จุฬาลงกรณ์เวชสาร 2528 เมษายน; 29(4) : 441-453
11. Simon RP. Neurosyphilis. Arch Neurol 1985 Jun; 42(6) : 606-613