

6-1-1989

## การอักเสบติดเชื้อในผู้ป่วยตั้งครรภ์ที่ขึ้นอาพาสดึก อะนิเมีย

ดำรง ศรีสุโกศล

ไพฑูรย์ ไชยสุนทรสุข

Follow this and additional works at: <https://digital.car.chula.ac.th/clmjjournal>



Part of the [Medicine and Health Sciences Commons](#)

### Recommended Citation

ศรีสุโกศล, ดำรง and ไชยสุนทรสุข, ไพฑูรย์ (1989) "การอักเสบติดเชื้อในผู้ป่วยตั้งครรภ์ที่ขึ้นอาพาสดึก อะนิเมีย," *Chulalongkorn Medical Journal*: Vol. 33: Iss. 6, Article 10.

DOI: 10.58837/CHULA.CMJ.33.6.10

Available at: <https://digital.car.chula.ac.th/clmjjournal/vol33/iss6/10>

This Other is brought to you for free and open access by the Chulalongkorn Journal Online (CUJO) at Chula Digital Collections. It has been accepted for inclusion in Chulalongkorn Medical Journal by an authorized editor of Chula Digital Collections. For more information, please contact [ChulaDC@car.chula.ac.th](mailto:ChulaDC@car.chula.ac.th).

## การอักเสบติดเชื้อในผู้ป่วยตั้งครรภ์ที่เป็นอาพลาสติค อะนีเมีย

ดำรง ศรีสุโกศล\*  
ไพบูรณ์ ไพสุนทรสุข\*\*

Tresukosol D, Paisuntornsug P. Infections and aplastic anemia in pregnancy. Chula Med J 1989 Jun;33(6): 467-474

*A 22 year old pregnant patient with aplastic anemia was admitted because of slight vaginal spotting. After admission, threatened abortion subsided; however she started to have fever which lasted until her death. Three weeks after admission, she had labor pain and a premature baby was delivered. Unfortunately she experienced a stormy post partum period. Myalgia, calf tenderness and swollen left leg indicated serious infections Despite aggressive antibiotics administration she expired seven days after delivery. During hospitalization platelet and blood constituents were given periodically for her aplastic anemia.*

*At autopsy, nearly 2 litres of G.I. Bleeding was found. Systemic candidiasis was discovered as a cause of her death.*

Reprint request: Tresukosol D, Department of Obstetrics and Gynecology Faculty of Medicine, Bangkok 10330, Thailand.

Received for publication. April 1, 1989.

โรค Aplastic anemia เป็นโรคทางอายุรศาสตร์ที่พบบ่อยในบ้านเรา เหตุสงสัยเสริมอาจเป็นเพราะการใช้สารเคมีหรือยารักษาโรคผิดวิธี โดยมิได้พิจารณาด้วยความระมัดระวัง โดยธรรมชาติของโรคของผู้ป่วยส่วนใหญ่มักจะเสียชีวิตได้ต่างจากโรคมะเร็งเลย การอภิปรายคลินิกร่วมพหุวิชาครั้งนี้จะขอเสนอลักษณะของโรคซึ่งอาจพบได้ในสตรีตั้งครรภ์ นั้นแสดงถึงว่ามีโรคระยะดำเนินไปอย่างไรก็ตามก็มิได้รบกวนหรือมีผลต่อสรีรวิทยาการเจริญพันธุ์เลย หากแต่จะเกิดผลเสียต่อการดูแลรักษาโรคมกยิ่งขึ้น

ผู้ป่วยหญิงไทยคู่ อายุ 22 ปี บ้านอยู่สมุทรปราการ อาชีพแม่บ้าน เข้าโรงพยาบาลเป็นครั้งที่สอง ประวัติได้จากผู้ป่วยและเวชระเบียนเก่าที่เชื่อถือได้

CC. เลือดออกทางช่องคลอดสีแดงสด 2 วัน

PI. หลังจากแพทย์อนุญาตให้กลับบ้านได้ 4 วัน ก็มีเลือดสีแดงสดออกทางช่องคลอด 2 วัน โดยไม่เจ็บท้อง รู้สึกเด็กดิ้นน้อยลง จึงมาโรงพยาบาล ขณะนี้ตั้งครรภ์ 24 สัปดาห์

4 เดือนก่อนมาโรงพยาบาล รู้สึกว่าอ่อนเพลีย ซีด บางครั้งมีจ้ำเลือดตามตัว ได้ไปพบแพทย์ที่โรงพยาบาลสระบุรี และได้รับการรักษาตัว แพทย์ได้ให้เลือดทดแทนและรักษาอยู่นาน 3 สัปดาห์ จึงแนะนำให้มาตรวจหาสาเหตุของโรค ผู้ป่วยจึงมาและได้รับการรักษาตัวในโรงพยาบาลจุฬาลงกรณ์ เป็นครั้งแรก รับไว้ 3 สัปดาห์ ตรวจไขกระดูกพบเป็น hypoplastic anemia รุนแรงได้เลือดและ Platelet ทดแทนระหว่างอยู่โรงพยาบาลมิใช่ ได้ให้ยาปฏิชีวนะ PGS และ Gentamicin ไข้งสู่ปกติจึงจำหน่ายผู้ป่วยกลับบ้านก่อนกลับตรวจนับเกร็ดเลือดได้  $200,000/\text{mm}^3$  ผู้ป่วยกลับบ้านได้ 4 วันก็มีอาการดังกล่าว

PH ไม่เคยเจ็บป่วยร้ายแรงมาก่อน

Obstetric history แท้งบุตร 8 เดือนก่อนขณะนั้น อายุครรภ์ 12 สัปดาห์

ตรวจร่างกาย BT  $37^\circ\text{C}$  PR 72/min RR 16/min BP 110/70 mmHg G.A. A pregnant patient, good consciousness, not acutely ill, marked pallor

HEENT Marked pale conjunctiva, no icteric sclera, neck vein not engorged

Chest Lungs clear, normal breath sound Ecchymosis around mid sternal area

Heart PMI 5<sup>th</sup>ICS, 1 cm. medial to MCL, normal S<sub>1</sub>, S<sub>2</sub>, no murmur

Abdomen Pregnant uterus was palpated, fundus at one-fourth above umbilicus level. Fetal part palpable. Fetal heart sound was audible by sonic aid, Liver and spleen were not palpable. Ext. no edema. Petechii along both lower limbs were noted. Speculum exam: Closed cervix with slight old blood stained discharge Curd like discharge in vaginal fornix

## ผลการตรวจทางห้องปฏิบัติการ

CBC Hb 10.2 gm% Hct 28 Vol% WBC 2600 N 6% L 94% Platelet decreased. Urine analysis Protein 1<sup>+</sup>, Sugar neg, RBC O, WBC 1-3/HPF

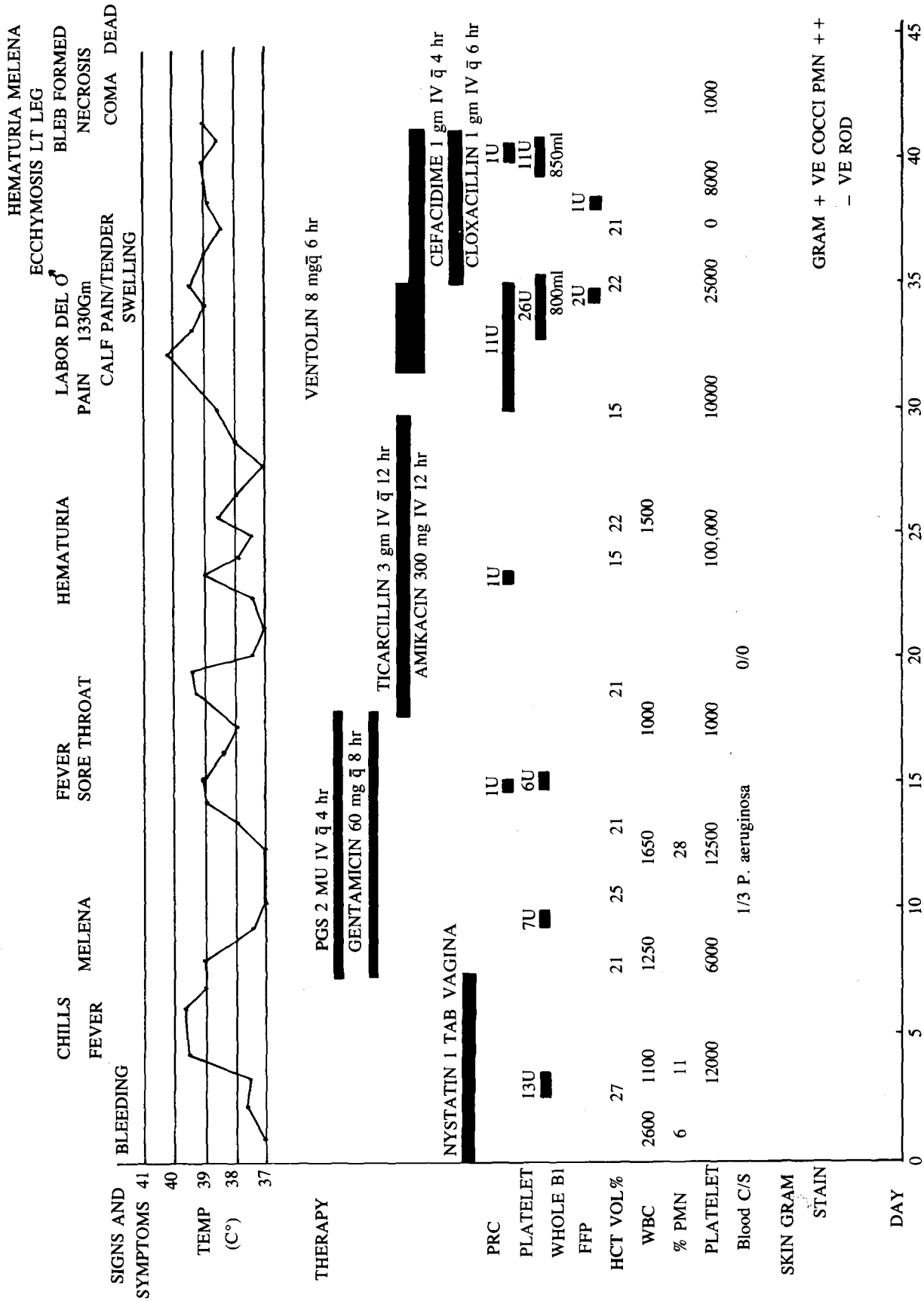
BUN 7, Cr 0.7 mg%

การตรวจด้วยคลื่นเสียงความถี่สูง ตรวจพบทารกมีชีวิต ขนาด BPD เข้าได้กับอายุครรภ์ 24 สัปดาห์

Hanging drop KOH preparation Pseudohyphae

## การดำเนินของโรค

หลังจากรับไว้ในโรงพยาบาล ก็ไม่พบว่ามีเลือดออกอีก ได้ให้ Nystatin สอดช่องคลอด เพื่อรักษาโรคเชื้อรา 7 วัน วันที่สามมีไข้สูง WBC  $2100/\text{mm}^3$  N 120/mm<sup>3</sup> จึงเริ่มให้ยา PGS และ Gentamicin ผลการเพาะเชื้อในเลือดพบ Pseudomonas aeruginosa 1/3 ขวด หลังจากให้ยานาน 10 วัน ยังคงมีไข้สูง เจ็บคอ จึงพิจารณาเปลี่ยนยาเป็น Ticarcillin และ Amikacin ตามผลการเพาะเชื้อ ไข้ค่อย ๆ ลดลงได้หยุดยาหลังจากเปลี่ยนยานาน 10 วัน วันที่ 32 หลังจากอยู่โรงพยาบาล เริ่มเจ็บครรภ์คลอด เนื่องจากค่าเกร็ดเลือด  $10000-25000/\text{mm}^3$  จึงให้ salbutamol รับประทาน เพื่อยับยั้งการเจ็บครรภ์ และเร่งรีบเตรียมเกร็ดเลือด และให้เลือดทดแทนป้องกัน สำหรับการตกเลือดระหว่างคลอด 24 ชั่วโมงต่อมามีอาการเจ็บครรภ์ถี่มากขึ้น จึงหยุดยาและช่วยคลอดทารกท่าก้นโดยวิธี Partial breech extraction น้ำหนักคลอด 1330 กรัม หลังคลอดมีอาการตกเลือด ได้ให้เลือดและเกร็ดเลือด ทดแทนดัง Diagram ที่ 1 ในวันแรกคลอด กลับมีไข้สูงอีก ขาววม และเจ็บบริเวณท้องทั้งสองข้าง ได้ให้ยา Ticarcillin และ Amikacin อีกครั้งหลังจากหยุดยาได้เพียง 2 วัน อาการขาววมและเจ็บท้องรุนแรงขึ้น เริ่มมี Bleb ที่ข้อเท้าซ้าย Bleb โตลุกลาม มีเลือดออก และเกิด necrosis ที่ผิวหนังหลังเท้าซ้ายด้วยภายใน 3 วัน ได้ aspirate fluid ใน bleb ย้อมแกรมพบ gram-ve rod และ +ve cocci



เนื่องจากอาการไม่ดีขึ้น จึงเปลี่ยนยาเป็น Cefotaxime และ Cloxacillin แทน Ticarcillin ยังคงมีไข้สูง แผลที่ข้อเท้าซ้ายอักเสบและดำมากขึ้น ในที่สุดเสียชีวิตในวันที่ 7 หลังคลอด ในระยะหลังคลอดมีเลือดออกทั้งทางช่องคลอด ปัสสาวะเป็นเลือด และถ่ายเป็นเลือดสด หลังเลือดออกผู้ป่วยจะมีอาการ ชีพลงชัดเจน ซึ่งได้ให้เลือดและ Platelet ทดแทนเป็นระยะ ๆ รวมเวลาที่อยู่โรงพยาบาล 42 วัน

## อภิปรายคลินิกร่วมพยาธิ น.พ.ดำรง ตรัสกุล

ผู้ป่วยรายนี้มาพบแพทย์ด้วยอาการอ่อนเพลีย ซีด มีจุดเลือดออกตามแขนและขา ร่วมกับจ้ำเลือดเป็นบางแห่ง โดยที่ตับและม้ามไม่โต ผลการตรวจเลือดพบว่าเม็ดเลือดแดง, เม็ดเลือดขาวและเกร็ดเลือดต่ำ เจาะไขกระดูกพบว่าเป็น severe hypocellular marrow อาการและอาการแสดงดังกล่าวเป็นข้อบ่งชี้ ในการวินิจฉัยโรค aplastic anemia<sup>(1,2,3)</sup> ซึ่งพบอัตราการตาย สูงถึงร้อยละ 65-75 และมี median survival นานเพียง 3 เดือน<sup>(5)</sup> สาเหตุการตายส่วนใหญ่จะเกิดจากการติดเชื้อซึ่งพบได้ถึงร้อยละ 67<sup>(1)</sup> ขณะที่ผู้ป่วยรายนี้ มาพบแพทย์กำลังตั้งครรภ์ได้ 4 เดือน เดิมเคยเชื่อว่าการตั้งครรภ์มีอิทธิพลของฮอร์โมนเพศมาเกี่ยวข้องสัมพันธ์กับการเกิดโรค แต่ปัจจุบันนี้เชื่อว่าเป็นการพบร่วมกันมากกว่า และก็ไม่มียาต้านการอักเสบหรือการอยู่รอดของผู้ป่วย เมื่อพิจารณาจากข้อมูลผู้ป่วยที่ให้ไว้ แม้ว่าภาวะการแท้งคุกคามจะหาย และการตั้งครรภ์ดำเนินต่อไปก็ตามแต่ตลอดระยะเวลาเกือบหนึ่งเดือนที่ผู้ป่วยอยู่โรงพยาบาลนั้นมีไข้สูงตลอดและในที่สุดก็แสดงอาการติดเชื้อเฉพาะที่รุนแรงบริเวณข้อเท้าซ้ายก่อนที่จะเสียชีวิต ถ้าพิจารณาการพยากรณ์โรค ในช่วงที่แรกเริ่มไว้ในโรงพยาบาลนี้ซึ่งเจาะได้ค่าฮีโมโกลบิน ร้อยละ 8 กรัม เม็ดเลือดขาว 1000-1500 cell/mm<sup>3</sup> เกร็ดเลือด 10000-20000/mm<sup>3</sup> Reticulocyte count น้อยกว่าร้อยละ 1 ตรวจไขกระดูกเป็น severe hypocellular marrow ถ้าเลือกใช้ข้อบ่งชี้ ของ Horman และคณะว่าถ้า Reticulocyte ต่ำกว่า 5000/mm<sup>3</sup> Neutrophil ต่ำกว่า 1000/mm<sup>3</sup>. และเกร็ดเลือดต่ำกว่า 5000/mm<sup>3</sup> ผู้ป่วยจะมีอัตราการตายสูงถึงร้อยละ 90 โดยเฉพาะถ้าเจาะไขกระดูกพบสัดส่วนของ nonmyeloid cell สูง ในขณะที่ peripheral blood neutrophil ต่ำจะมี median survival time สั้นกว่า 4 เดือน (Probability 89, 80% sensitivity)<sup>(4)</sup> นอกจากผลการตรวจเลือดขณะแรกเริ่มช่วยในการพยากรณ์โรคดังกล่าว การดำเนินโรคทางคลินิก ความรุนแรงของอาการแสดงทางระบบโลหิตวิทยา ตลอดจน

การติดเชื้อรุนแรงในผู้ป่วยรายนี้ก็ช่วยเป็นเครื่องชี้บอก การพยากรณ์โรคเช่นกันดังที่ Nagean และ Pecking ได้รวบรวมรายงานจากผู้ป่วยจำนวน 352 ราย<sup>(6)</sup> ซึ่งก็ตรงกับผู้ป่วยรายนี้ซึ่งเสียชีวิตหลังการวินิจฉัยเพียง 2 เดือน สาเหตุการตายของผู้ป่วยเกิดจากการติดเชื้อ เพียงแต่การติดเชื้อชนิดใด ตำแหน่งไหนเท่านั้น ในระยะแรกหลังจากผู้ป่วยอยู่โรงพยาบาลได้ 5 วัน ก็เริ่มมีไข้สูงโดยไม่พบตำแหน่งที่มีการติดเชื้อ ขณะนั้นพบเม็ดเลือดขาว 1250 เซลล์/mm<sup>3</sup>. และมี Neutrophil เพียง 60-125 เซลล์/mm<sup>3</sup>. จัดอยู่ในกลุ่มเสี่ยงต่อการติดเชื้อสูง (Agranulocytosis หรือ Neutropenia) ดังนั้นการที่มีไข้ตลอดทุกวันควรจะต้องคิดว่ามี การติดเชื้อซ่อนเร้นที่ใดที่หนึ่ง ส่วนใหญ่ก็จะเป็นการติดเชื้อทางระบบทางเดินอาหาร เชื้อหลุดล็ดลอดผ่านท่อน้ำเหลืองในชั้นเยื่อบุผิวเข้าไป หรือเกิดในท่อทางเดินปัสสาวะ<sup>(7)</sup> เชื้อโรคที่เป็นสาเหตุมักจะเป็นพวก Gram negative bacilli ชนิด Enterobacteriaceae โดยเฉพาะ Pseudomonas aeruginosa ซึ่งก็เข้าได้กับผลการเพาะเชื้อในเลือดซึ่งพบหนึ่งในสามขวด ภายหลังการให้ยาปฏิชีวนะ Ticarcillin และ Amikacin แทน Penicillin G Sodium และ Gentamicin ก็พบว่าตอบสนองต่อการรักษาด้วยยาปฏิชีวนะดี ไข้ลดลงเป็นปกติ ต่อมาผู้ป่วยก็เริ่มเจ็บครรภ์คลอดหลังจากอยู่โรงพยาบาลได้นาน 32 วัน เมื่อพิจารณาดูรายงานบันทึกการคลอด ก็พบว่าระยะเวลาเจ็บครรภ์คลอดสั้น สูติแพทย์ได้ช่วยทำคลอดทารก ทำกันโดยไม่ได้อัดฝีเย็บ ไม่มีการฉีกขาดของช่องคลอด หลังจากคลอดผู้ป่วยกลับมีไข้อีกครั้ง ซึ่งบ่งถึงว่ามีการติดเชื้อกลับเป็นซ้ำ

ในรายนี้ไม่พบปัจจัยเสี่ยงหรือเหตุชวนให้เกิดการติดเชื้อหลังคลอดในช่องเชิงกราน ซึ่งได้แก่ การคลอดล่าช้า การผ่าตัดคลอดบุตร ภาวะถุงน้ำคร่ำแตกก่อนเจ็บครรภ์คลอดจนการตรวจภายในระหว่างคลอดบ่อยครั้ง<sup>(8)</sup> ในทางตรงข้ามผู้ป่วยกลับมีอาการปวดและกดเจ็บบริเวณช่องซ้าย ซึ่งชวนให้คิดถึง การติดเชื้อของเนื้อเยื่อชั้นใต้ผิวหนัง แม้ว่าในระยะแรกยังไม่เห็นตำแหน่งของการติดเชื้อ (ซึ่งในภายหลังก็ลุกลามชัดเจน)<sup>(9)</sup> การวินิจฉัยแยกโรคได้แก่การอักเสบในชั้นกล้ามเนื้อ myositis การดำเนินโรคนั้นแม้ว่าจะให้เลือดและเกร็ดเลือด ทดแทนเป็นระยะจนกระทั่งถึงช่วงหนึ่งเกร็ดเลือดต่ำมากแม้จะได้ให้ทดแทนแล้ว แสดงถึงการทำลายของเกร็ดเลือด (Peripheral destruction) ซึ่งน่าจะยืนยันว่ามีการติดเชื้อเกิดขึ้น ในช่วงท้ายของการดำเนินโรคของผู้ป่วยพบว่ามีอาการปวดบริเวณช่องมาก ไข้สูง กดเจ็บช่องซ้าย และเกิดมีถุงน้ำ ซึ่งแตกและมีจ้ำเลือด (purpura) รอบ ๆ

ของถุงน้ำ บริเวณเนื้อเยื่อตรงกลาง Bleb ก็มี necrosis แสดงถึงการติดเชื้อ Cellulitis ชัดเจน ลักษณะทางคลินิก เช่นนี้มักจะเป็นการแสดงอาการทางผิวหนังของการติดเชื้อ ซึ่งอาจจะเกิดจาก Bacteremia, fungemia, Leptospirosis หรือ Listeriosis ได้<sup>(9)</sup> Bacterial sepsis ซึ่งเกิดอาการทางผิวหนังดังกล่าวน่าจะเป็นสาเหตุที่พบได้บ่อย และจุลชีพก่อโรคมักจะเป็นกลุ่ม *Pseudomonas* โดยเฉพาะ *P. aeruginosa* ซึ่งมักจะมีลักษณะอาการทางผิวหนัง 4 แบบคือ Vesicobullous formation, ecthyma gangrenosum, gangrenous cellulitis และ maculopapular lesion<sup>(7,9)</sup> อย่างไรก็ตาม ผู้ป่วยรายนี้อยู่ในภาวะเป็น hospitalized-impaired host defense mechanism ได้รับยาปฏิชีวนะที่ออกฤทธิ์ครอบคลุมเชื้อพวกแกรมลบ โดยเฉพาะอย่างยิ่ง *Pseudomonas aeruginosa* ซึ่งเคยเพาะเชื้อจากเลือดพบหนึ่งในสามขวด เคยตอบสนองต่อการรักษาในช่วง 2 สัปดาห์แรกหลังจากรับไว้ในโรงพยาบาล แต่กลับมามีอาการและอาการแสดงของการติดเชื้อรุนแรงจนเสียชีวิตเพียงหนึ่งสัปดาห์หลังจากคลอดชีพจนให้คิดถึงการติดเชื้อของ opportunistic infection โดยเฉพาะในผู้ป่วยรายนี้ซึ่งมี neutrophil ต่ำกว่า 100 cell/mm<sup>3</sup>. การวินิจฉัย Systemic fungal infection ทำได้ยากไม่สามารถอาศัยการเพาะเชื้อจากเลือด บัสสวาระและอุจจาระได้ เพราะใช้เวลานานเป็นสัปดาห์ และพบเพียงร้อยละ 25 เท่านั้น<sup>(11)</sup> การย้อมพบเชื้อราจาก buffy coat, soft tissue aspirates หรือฝืนอง อาจจะช่วยในการวินิจฉัย<sup>(12)</sup> การตรวจม่านตาอาจช่วยวินิจฉัยโรคได้โดยจะพบ chorioretinitis<sup>(13)</sup> ผู้ป่วยรายนี้แม้ว่าจะได้ดูดเอาสารเหลว จาก bullous ที่เกิดขึ้นมาย้อมเชื้อและไม่พบเชื้อราก็ตาม ก็ยังคงจะต้องคิดถึงการติดเชื้อราอยู่เพราะอาจจะไม่แม่นยำเทียบเท่าการตัดผิวหนังตรวจ<sup>(12,14)</sup> Jarowski ได้รายงานผู้ป่วยที่เป็นโรคเลือด 5 รายที่มาด้วยอาการไข้สูง ปวดกล้ามเนื้อและในที่สุดก็ตรวจพบอาการทางผิวหนัง ของ systemic candidiasis ซึ่งได้แนะนำว่าอาการทั้งสามนี้เพียงพอที่จะให้การวินิจฉัยเบื้องต้น ของโรคได้ถ้าเป็นผู้ป่วยเสี่ยงที่จะเกิดการติดเชื้อโดยพวก opportunistic organisms<sup>(15)</sup> ซึ่งก็ตรงกับผู้ป่วยรายนี้ซึ่งขณะแรกรับพบเชื้อราในช่องคลอดและได้รับการรักษาไม่เพียงพออาการแสดงทางผิวหนัง ของ Systemic candidiasis พบได้หลายชนิด เช่น Maculopapular rash, ecthyma gangrenosum, verrucous plaque และ purpura fulminans<sup>(11,14,16,17)</sup> ในรายนี้โรคที่ผิวหนัง เกิดตามหลังอาการปวดท้องและไข้สูง มีลักษณะของ cellulitis ที่หลังเท้าลุกลามเป็น bleb และ

มี central necrosis รอบ ๆ เป็น purpura<sup>(14)</sup> ซึ่งแม้ว่าจะไม่ตรงดังที่กล่าวไว้ในรายงาน ก็น่าจะนึกถึงการติดเชื้อนอกเหนือไปจากเชื้อ Bacteria ด้วยเหตุผลดังกล่าวลักษณะแผลที่พบ การให้ยาปฏิชีวนะที่เหมาะสมและให้มานานอาการทางคลินิกที่เป็นการติดเชื้อที่รุนแรงและรวดเร็วจนผู้ป่วยเสียชีวิตเช่นนี้น่าจะวินิจฉัยการติดเชื้อ systemic fungal infection โดยเฉพาะ systemic candidiasis ซึ่งก็สามารถอธิบายปัญหาถ่ายเป็นเลือดสดได้โดยอธิบายว่าเชื้อราลุกลามผนังลำไส้และก่อให้เกิดการตกเลือดอย่างรุนแรงได้<sup>(18)</sup>

## การตรวจทางพยาธิวิทยา (A-30-94)

### น.พ.ไพบุลย์ ไพสุนทรสุข

ศพหญิงไทยลักษณะผอมและมีเท้าบวมทั้งสองข้าง พบจุดเลือดออกและจ้ำเลือด (ecchymoses) กระจายตามแขน หน้าอก และขา โดยเฉพาะบริเวณหลังเท้าซ้าย จะมีตุ่มน้ำ (bleb) และแผลขาวขุ่นร่วมด้วย ซึ่งได้ส่ง bleb culture พบเป็น *Candida species* and *corynebacterium species* heavy growth.

พบน้ำปนเลือดในช่องปอดแต่ละข้าง 50 ชช. และในช่องท้องจำนวน 100 ชช. หัวใจหนัก 250 กรัม สมองหนัก 1250 กรัม ไตหนักแต่ละข้าง 180 กรัม และม้ามหนัก 80 กรัม ตับหนัก 1850 กรัม แต่ละอวัยวะพบมีจุดเลือดออกในเนื้อ ประปรายปอดข้างขวาหนัก 450 กรัม ซ้ายหนัก 400 กรัม พบมีจุดเลือดออกกระจายในเนื้อปอดทั้งสองดังในภาพที่ 1 (Fig. 1) บริเวณเยื่อหุ้มหลอดอาหารพบมีตุ่มและแผลสีเหลืองปนแดง ส่วนกระเพาะอาหารพบมีก้อนเลือดและเลือดเก่า ประมาณ 500 ชช. และมีแผลลึกที่ผิวกระเพาะ ส่วนลำไส้เล็กและลำไส้ใหญ่ก็พบเลือดเก่า ๆ ประมาณ 1,000 ชช. และพบเลือดออกกระจายไปตามเยื่อหุ้มลำไส้ กระเพาะ บัสสวาระพบมีก้อนเลือดและจุดเลือดออกประปราย ส่วนมดลูก หลังคลอดก็พบมีก้อนเลือดและเลือดออกด้วยดังแสดงในภาพที่ 2 (Fig. 2)

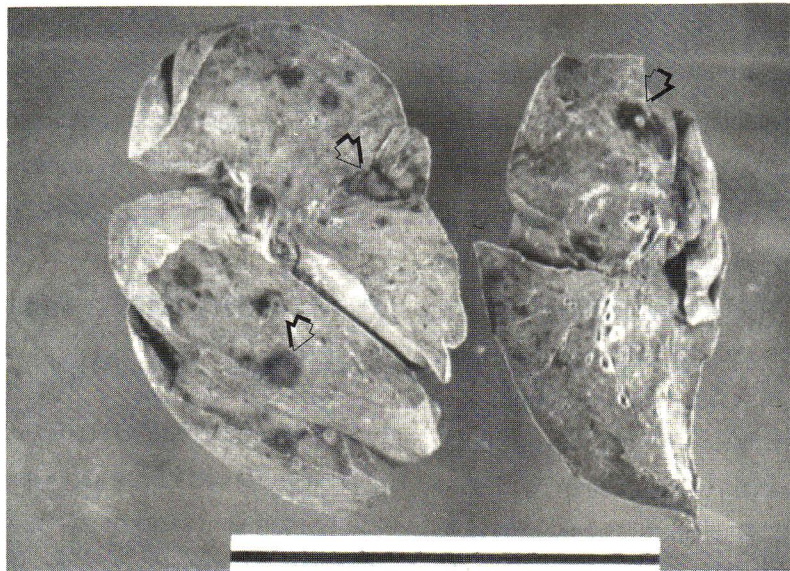## การตรวจชิ้นเนื้อทางจุลพยาธิวิทยา

ชิ้นเนื้อจากไขกระดูกพบว่าเซลล์ไขมันเพิ่มขึ้น ส่วนพวก erythroid และ myeloid cells ลดลงดังภาพที่ 3 ชิ้นเนื้อที่ตัดจากอวัยวะต่าง ๆ เช่น ปอด ไต ม้าม หลอดอาหาร กระเพาะอาหาร ลำไส้เล็กและใหญ่ มดลูก กระเพาะบัสสวาระ สมองผิวหนังและเนื้อเยื่อ ตลอดจนต่อมน้ำเหลือง พบว่าการติดเชื้อชนิดเชื้อรา (fungal infection) ในทุกอวัยวะ

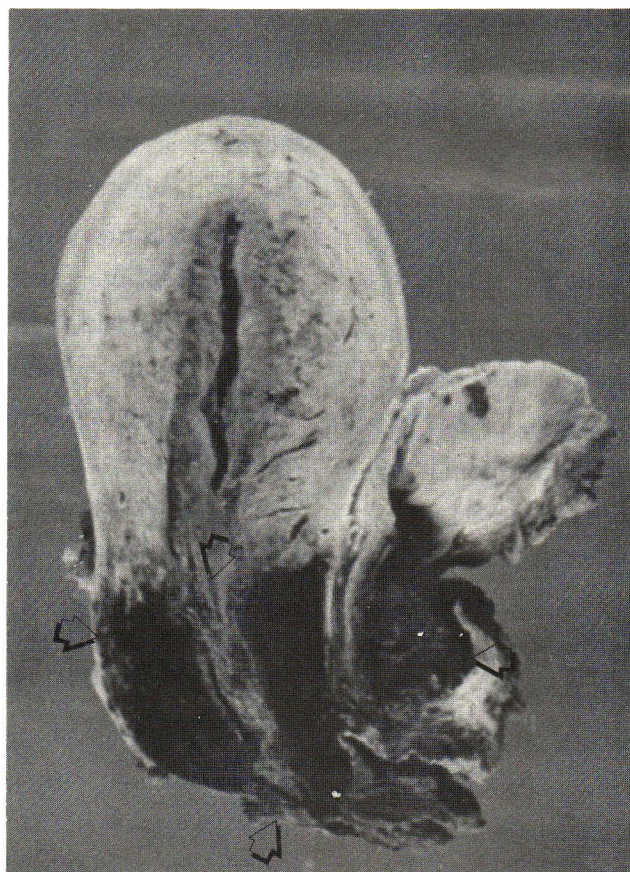

จากการย้อมสีพิเศษชนิด Gomori's methenamine-silver (GMS) stain ของเนื้อราในอวัยวะต่าง ๆ เพื่อให้เด่นชัดขึ้นก็พบว่าส่วนใหญ่เป็น branching mycelia hyphae) และ

บางส่วนเป็น yeast forms (ovoid spores ขนาด 2-4 u) จะพบ budding และ pseudohyphae formation ดังในภาพที่ 4 นอกจากนั้นยังพบ fungal mycelia หรือ yeast form

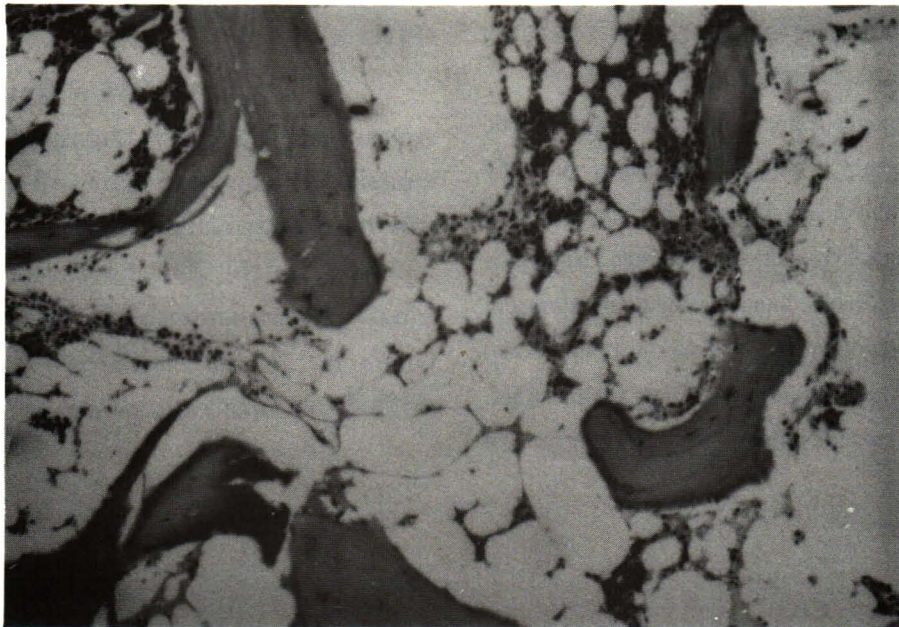


**Figure 1.** Lungs showing petechii and hemorrhagic nodeles in all lobes.

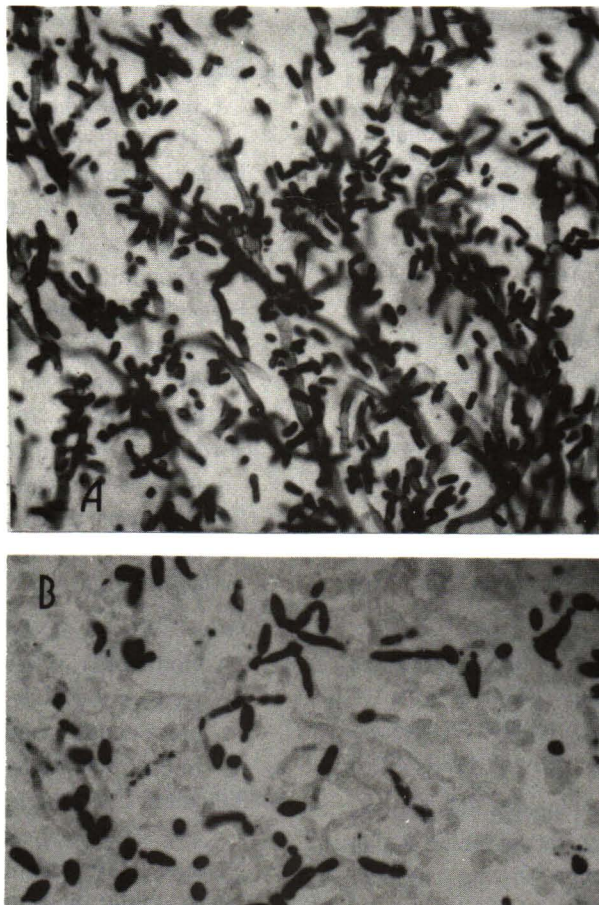


**Figure 2.** Uterus and urinary bladder. The arrows point toward the clotted blood and ecchymoses area.





**Figure 3.** Fatty infiltration of vertebral marrow is shown. Only a small number of the erythroid and myeloid cell remained. (H & E  $\times$  50).



**Figure 4.** Candidiasis.

- (A) Branching mycelia with budding and pseudohyphae. (GMS  $\times$  100).
- (B) Most of budding and pseudohyphas formation. (GMS  $\times$  100).



ในเส้นเลือดหรือเนื้อเยื่อของอวัยวะต่าง ๆ และบริเวณรอบ ๆ ก็จะมีเม็ดเลือดออกและเซลล์อักเสบร่วมด้วยเสมอ

The pathologic diagnosis were severe hypoplastic marrow with pregnancy (S-30-4678); petechiae and ecchymoses of skin, brain, heart, kidneys, coronary bladder, uterus and gastrointestinal tract; Disseminated Candidiasis involving uterus, kidneys, lungs, esophagus, stomach, small and large bowel, spleen, pancreatic lymph node, brain and skin; Altered blood in gastrointestinal tract; 1500 cc; serosanguineous fluid 100 cc. in peritoneal cavity.

## อ้างอิง

1. สุรพล อิศรไกรศีล. Symposium on aplastic anemia โครงการตำราศิริราช คณะแพทยศาสตร์ ศิริราชพยาบาล มหาวิทยาลัยมหิดล. กรุงเทพมหานคร: 2526.
2. คณะแพทยศาสตร์ ศิริราชพยาบาล มหาวิทยาลัยมหิดล ภาควิชาอายุรศาสตร์ คู่มือโลหิตวิทยา สาขาวิชาโลหิตวิทยา กรุงเทพมหานคร : กรุงเทพมหานครการพิมพ์, 2518.
3. Donnell ET. Bone marrow failure and bone marrow transplantation. In: Petersdorf RG, Adams RD, Brunwald E, Isselbacher KJ, Martin JB, Wilson JD, eds. Harrison's Principle of Internal Medicine. 10<sup>th</sup> ed. New York : McGraw-Hill, 1983. 1885-93
4. Hormann A, Berchthold W, Rhyer K, Wiedemann C, Gmiir J. Prognosis in acquired anemia. Acta Haematol 1984; 71(1):81-9
5. Lynch RE, Williams DM, Reading JC, Contwright GE. The prognosis in aplastic anemia. Blood 1975 Apr;45(4):517-28
6. Najean Y, Pecking A. Prognosis factors in acquired aplastic anemia : a study of 352 cases. Am J Med 1979 Oct;67(4):564-71
7. Gold JWM, Kinderlehrer DA. Fungal infections. In: Reese RE, Douglas RG Jr, eds. A Practical Approach to Infections Diseases. 2<sup>nd</sup> ed. Boston : Little, Brown, 1986. 474-6
8. DePalma RT, Leveno KJ, Cunningham FG, Pope T. Identification and management of women at high risk for pelvic infection following cesarean section. Obstet Gynecol 1980 May;55(5):Suppl: 185-92
9. Swartz MN. Cellulitis and superficial infections. In: Mandell G, Douglas RG, Bennett JE, eds. Principles and Practice of Infectious Disease, 2<sup>nd</sup> ed. New York. Wiley Medical Publication, 1985.598-608
10. Silver RT. Infections, fever and host resistance in neoplastic disease. J Chron Dis 1963 Jul; 16 (7):677-701
11. Bodey GP, Luna M. Skin lesions associated with disseminated candidiasis. JAMA 1974 Sep 9;229 (11):1466-8
12. Kressel, Szewczyk C, Tuazon Cu. Early clinical recognition of disseminated candidiasis by muscle and skin biopsy. Arch Intern Med 1978 Mar; 138(3):429-33
13. Edwards JE, Foos RY, Montgomerie J. Ocular manifestations of Candida septicemia : review of 76 cases of hematogenous candida endophthalmitis. Medicine 1973 Jan;53(1):47-75
14. Silverman RA, Rhodes RA, Dennehy PH. Disseminated intravascular coagulation and purpura fulminans as an aid to diagnosis of systemic candida infection. Am J Med 1986 Apr;80(4): 679-84
15. Jarowski C, Fialk M, Murray HW, Silver RT, Gottlieb GJ, Coleman M, Steinberg CR. Fever, rash and muscle tenderness : a distinctive clinical presentation of disseminated candidiasis. Arch Intern Med 1978 Apr;138(4):544-6
16. Balandran L, Rothschild H, Pugh N, Seabury J, A cutaneous manifestation of systemic candidiasis. Ann Intern Med 1973 Mar; 78(3):400-3
17. Fine D, Miller JA, Harrist T, Haynes HA. Cutaneous lesion in disseminated candidiasis mimicking ecthyma gangrenosum. Am J Med 1981 May; 70(5):1135-5
18. Mulholland MW, Delaney JP. Neutropenic colitis and aplastic anemia: a new association. Ann Surg 1983 Jan;197(1):84-94

## สรุป

ผู้ป่วยรายนี้ตั้งครรภ์ได้ 6 เดือน ขณะที่เป็นโรค Aplastic anemia ซึ่งมีอาการทางโรคเลือดรุนแรงจนเกิดคลอตก่อนกำหนดและเสียชีวิตจากการติดเชื้อแทรกซ้อนโดยที่มีอาการแสดงการติดเชื้อเฉพาะบริเวณข้อเท้าซ้าย 4 วันต่อมาก็เสียชีวิตทั้งที่ได้รับยาปฏิชีวนะหลายชนิดตลอดเวลาที่อยู่โรงพยาบาล สาเหตุการตายในผู้ป่วยรายนี้คือ Bone marrow failure จาก aplastic anemia ก่อให้เกิดการตกเลือดและการติดเชื้อรุนแรงทั่วตัว (Bacterial and Fungal).