

7-1-1989

แผลทะลุกระบังลมจากถูกแทง

กิตติชัย เหลืองทวีพงษ์

Follow this and additional works at: <https://digital.car.chula.ac.th/clmjjournal>



Part of the [Medicine and Health Sciences Commons](#)

Recommended Citation

เหลืองทวีพงษ์, กิตติชัย (1989) "แผลทะลุกระบังลมจากถูกแทง," *Chulalongkorn Medical Journal*: Vol. 33: Iss. 7, Article 7.

DOI: <https://doi.org/10.58837/CHULA.CMJ.33.7.7>

Available at: <https://digital.car.chula.ac.th/clmjjournal/vol33/iss7/7>

This Case Report is brought to you for free and open access by the Chulalongkorn Journal Online (CUJO) at Chula Digital Collections. It has been accepted for inclusion in Chulalongkorn Medical Journal by an authorized editor of Chula Digital Collections. For more information, please contact ChulaDC@car.chula.ac.th.

แพทยะลกระขิงลมาจากจกแทง

แผลทะลุกระบังลมจากถูกแทง

กิตติชัย เหลืองทวีบุญ*

Luengtaviboon K. Penetrating diaphragmatic injury. Chula Med J 1989 Jul; 33(7): 535-538

Penetrating injuries of the diaphragm can be very difficult to diagnose and easily missed. The presentation varies from acute life threatening event to very slow progressive symptoms, high index of suspicion and proper investigations are necessary for the early diagnosis of the condition early. All diaphragmatic tears need to be repaired even small ones. The surgical approaches differ and depend on the earliness of presentation. Early treatment results in excellent outcome with minimal mortality and morbidity.

Reprint request : Luengtaviboon K. Department of Surger, Faculty of Medicine, Chulalongkorn University, Bangkok 10330, Thailand.

Received for publication. May 1, 1989.

การบาดเจ็บชนิดบาดแผลทะลุของกระบังลมในผู้ป่วยบางราย วินิจฉัยได้ยากทำให้การรักษาล่าช้าออกไป ดังตัวอย่างผู้ป่วย 1 ราย เป็นผู้ชายอายุ 30 ปี อาชีพเป็นลูกเรือชาวอินโดนีเซีย มาโรงพยาบาลด้วยเรื่องว่าทะเลาะกับเพื่อน แล้วถูกเพื่อนแทงทางด้านหลังขณะวิ่งหนีด้วยมีดขนาดยาว 1 ฟุต แล้วถูกนำส่งที่โรงพยาบาล

การตรวจร่างกายที่ห้องฉุกเฉิน พบว่าเป็นผู้ชายรูปร่างแข็งแรง มีอาการป่วยมาก หายใจ 40 ครั้งต่อนาที ความดันโลหิต 90/60 มม.ปรอท ชีพจร 110 ครั้งต่อนาที ผู้ป่วยดูซีดเล็กน้อย มีบาดแผลฉีกขาด 2 แห่งที่กลางหลัง ตรวจร่างกายพบเสียงหายใจด้านซ้ายลดลง หลอดลมอยู่ในแนวกลางลำตัว มีอาการกดเจ็บเล็กน้อยที่ลิ้นปี่ บริเวณอื่นของช่องท้องกดไม่เจ็บ เสียงการทำงานของลำไส้

ปกติ การตรวจทางทวารหนักปกติ ส่งทำการตรวจทางห้องปฏิบัติการ พบ hemoglobin 12.5 gram% ภาพรังสีทรวงอก ดังรูป 1 (Fiig. 1) ได้ทำ right intercostal drainage มีเลือดออกมา 1000 cc. แล้วถ่ายภาพรังสีทรวงอกซ้ำ ดังรูปที่ 2 (Fig. 2) ซึ่งพบว่าปอดด้านซ้ายขยายเต็มอีก 3 ซม. ต่อมา มีเลือดออกทาง chest drain อีก 300 cc. อีก 7 ซม. ต่อมา มีเลือดออกอีก 200 cc. ทำ hematocrit ซึ่งมีค่า 31% หลังจากถูกแทง 24 ชม. เริ่มให้จิบน้ำ ผู้ป่วยบ่นว่าเจ็บที่ท้องด้านซ้ายบน มี voluntary guarding และเสียงลำไส้ลดลง ได้ถ่ายภาพรังสีของช่องท้องรูปที่ 3 (Fig. 3) พบกระดุกซี่โครงซี่ที่ 10 ด้านซ้ายหัก ลำไส้โป่งพองแบบ ileus กระบังลมด้านซ้ายอยู่สูงกว่าปกติ

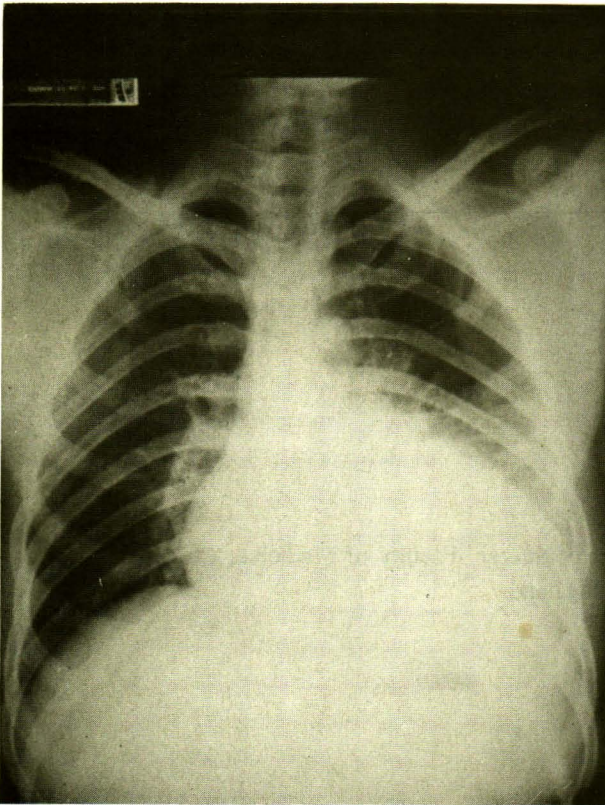


Figure 1. Chest x-ray on the first admission day.

ได้ปรึกษาศัลยกรรรมทั่วไป มาดูผู้ป่วยตรวจพบว่าท้องค่อนข้างอืด มีกดเจ็บเล็กน้อยที่บริเวณลิ้นปี่ คิดว่าเป็น paralytic ileus ได้งดอาหารใส่สาย nasogastric tube น้ำจากกระเพาะ มีสีเลือดปนเล็กน้อยออกมา 200 cc. ผู้ป่วยปวดลดลง ได้ให้สารน้ำทางหลอดเลือดดำ และ penicillin G. sodium และ gentamicin อาการทุกอย่าง ไปได้ขึ้น วันที่ 5

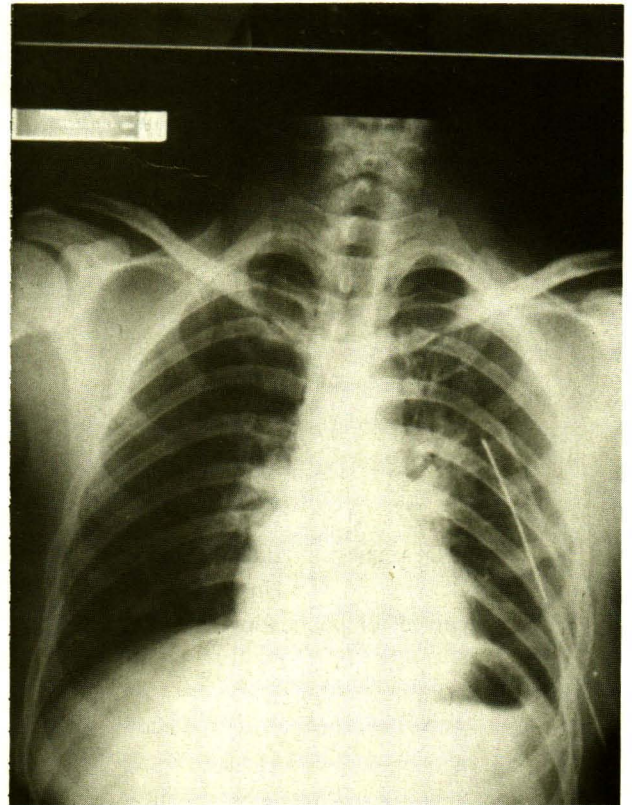


Figure 2. Chest x-ray after intercostal drainage.

หลังจากมาอยู่โรงพยาบาล เริ่มให้ผู้ป่วยดื่มน้ำอีก ดื่มาแล้วมีอาการปวดท้องและแน่น intercostal drain มีน้ำ สีน้ำตาลเนื้อออกเล็กน้อย ได้ส่งผู้ป่วยไปถ่ายภาพรังสีใหม่พบว่า มีลักษณะของ loculated hydropneumothorax ทางด้านซ้าย ไข้ขึ้นสูง 38°-39°c ผู้ป่วยบ่นเหนื่อย หายใจ 25-30 ครั้งต่อนาที ให้การวินิจฉัยว่ามี loculated pneumohydrothorax ทางด้านซ้าย

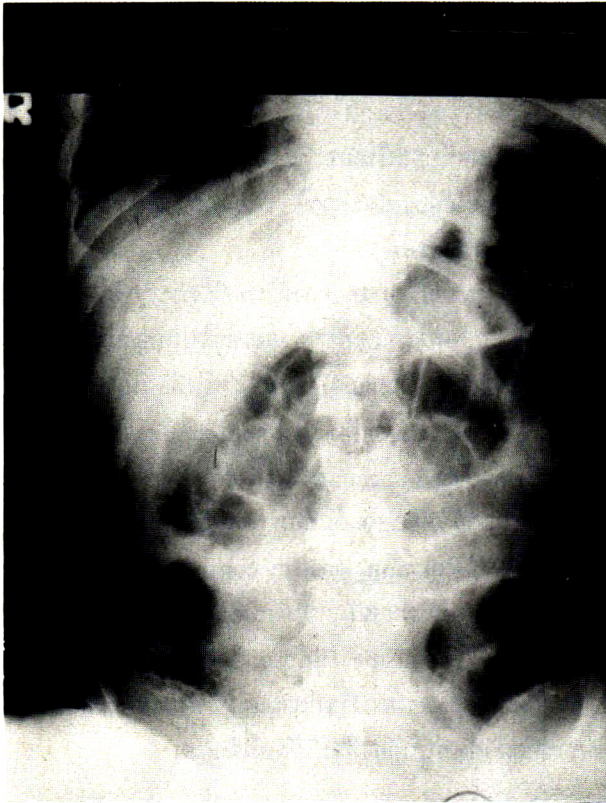


Figure 3. Plain abdomen x-ray (24 hour after admission) shows paralytic ileus and elevated left diaphragm.

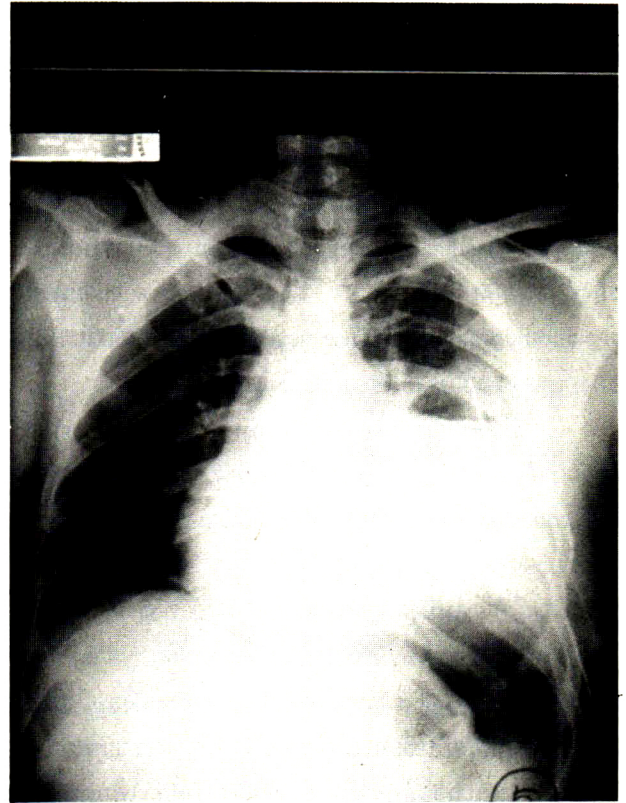


Figure 4. Induction of pneumoperitoneum fails to demonstrate pneumothorax.

และอาจมี diaphragmatic และ bowel injuries ร่วมด้วย ก่อนทำการผ่าตัดได้ทำ pneumoperitoneum (Fig. 4) โดยใส่ลมเข้าไปในช่องท้อง 500 cc. พบว่าไม่มี pneumothorax เพิ่มขึ้น

การผ่าตัดเข้าทาง left posterolateral thoracotomy ช่องที่ 7 พบว่ามีหนองเหม็น loculate ในช่องปอด 400 cc. มีเศษอาหารอยู่มาก มีเยื่อหุ้มรั่วรัดปอดไม่ให้ขยาย ที่กระบังลมพบว่ามีรอยฉีกขาดที่ central tendon ยาว 3 ซม. ส่วน fundus ของกระเพาะอาหารยื่นขึ้นมาในช่องปาก ที่ภายนอกของ fundus มีรอยทะลุของกระเพาะ แล้วเย็บปิดสองชั้นด้วย dexon และไหมดำ ทำ decortication ของปอดล่างในช่องปอดจนสะอาด เปิดขยายแผลที่กระบังลมแล้ว ผ่าตัดตรวจช่องท้องไม่พบมีหนองหรือการบาดเจ็บต่ออวัยวะอื่น จึงดึงกระเพาะลงในช่องท้อง แล้วเย็บปิดแผลที่กระบังลมด้วยไหมดำเบอร์ 0 interrupted, figure of eight ใส่ท่อระบายในช่องเยื่อหุ้มปอด แล้วเย็บปิดแผลที่หน้าอกหลังผ่าตัดผู้ป่วยฟื้นดี หายเป็นปกติไม่มีผลแทรกซ้อนใด ๆ

วิจารณ์และสรุป.

การบาดเจ็บชนิดบาดแผลทะลุของกระบังลม อาจเกิดจากบาดแผลถูกแทงหรือถูกยิง⁽¹⁻⁴⁾ เนื่องจากตำแหน่งของกระบังลมเปลี่ยนแปลงไปตามการหายใจ เมื่อหายใจออกเต็มทีกระบังลมอาจขึ้นสูงถึงช่องทรวงอกช่องที่ 4 ดังนั้นบาดแผลที่ทรวงอก ถ้าหากอยู่ต่ำกว่าซี่โครงที่ 5 ทางด้านหน้าหรือซี่โครงที่ 8 ทางด้านหลัง ต้องคิดถึงว่าอาจมีการบาดเจ็บของกระบังลม หรืออวัยวะในช่องท้องจนกว่าพิสูจน์ว่าไม่ใช่ผู้ป่วยเหล่านี้ทุกรายต้องนำไปผ่าตัดเพื่อเย็บรอยฉีกขาดที่กระบังลม บาดแผลยิ่งต่ำโอกาสที่จะเกิดบาดเจ็บต่ออวัยวะในช่องท้องจะมากขึ้น และโอกาสบาดเจ็บของอวัยวะในช่องอกจะลดลง ความสงสัยเป็นเครื่องมือที่สำคัญในการวินิจฉัยการบาดเจ็บของกระบังลมสิ่งที่ช่วยในการวินิจฉัยได้แก่

ภาพรังสีทรวงอก ทำตรง และทำด้านข้าง พบว่ากระบังลมอยู่สูงกว่าปกติและพบเงาของลำไส้ หรือกระเพาะอยู่ในช่องปอด^(1,2)

การทำ peritoneal lavage อาจพบว่าน้ำที่ใส่ในช่องท้องไหลออกมาทาง chest drain^(1,2))

การใส่ NG tube พบว่าภาพรังสีเห็น NG tube ขดอยู่ในช่องปอด⁽¹⁾

การทำ contrast study ของกระเพาะอาหารหรือลำไส้ใหญ่⁽¹⁾ induced pneumoperitoneum โดยการใส่ลมในช่องท้อง 500-1000 cc.⁽¹⁾ ถ่ายภาพ x-ray ทำยื่นพบ pneumothorax อาจมี false negative เนื่องจากอวัยวะในช่องท้องอุดรอยฉีกขาดของกระบังลม

เมื่อวินิจฉัยได้ต้องทำผ่าตัดทุกราย ถ้าผู้ป่วยมาเร็วให้ทำผ่าตัดทางช่องท้องเพราะอวัยวะที่ผื่นเข้าไปในทรวงอกไม่มี adhesion ดึงลงมาในช่องท้องง่ายและอาจมีการบาดเจ็บร่วมของอวัยวะในช่องท้อง แต่รายที่วินิจฉัยได้ช้า เนื่องจากระยะแรกผู้ป่วยไม่มีอาการอาจต้องผ่าตัดเข้าทาง thoracotomy⁽³⁾ เพราะอวัยวะที่ยื่นเข้าไปในทรวงอกนาน ๆ อาจติดกับปอดหรือ chest wall ไม่ว่ารอยฉีกขาดของกระบังลมมีขนาดเล็กเพียงใดก็ต้องเย็บซ่อม เนื่องจากมันมีโอกาสจะขยายขนาดขึ้นเรื่อย ๆ และลำไส้อาจยื่นผ่านขึ้นไปเกิดลำไส้อุดตันได้

ใหม่ที่ใช้เย็บกระบังลมให้ใช้ชนิดไม่ละลาย^(3,4) การดูแลหลังผ่าตัด ให้ผู้ป่วยนอนหัวสูงเพื่อให้อวัยวะในช่องท้องดึงกระบังลมลงทำให้การหายใจเกิดได้ดีขึ้น โดยทั่วไปผลการผ่าตัดจะดี เพราะแผลที่กระบังลมจะติดได้รวดเร็ว breathing exercise, deep breathing และการไอช่วยลดการแทรกซ้อนทางปอด เช่น atelectasis

ผู้ป่วยรายนี้ถูกแทงทางด้านหลัง กระดูกซี่โครงที่ 10 ทางด้านซ้าย โอกาสทะลุกระบังลมเข้าไปถูกอวัยวะในช่องท้องมีมาก การตรวจร่างกายระยะแรกไม่มีสิ่งใดชัดเจน แต่ถ้าหากทำการตรวจเพิ่มเติม เช่น peritoneal lavage, upper GI series, induced pneumoperitoneum ก็คงได้คำตอบ สิ่งหนึ่งที่ทำให้การวินิจฉัยล่าช้าคือการที่ chest tube ทำงานไม่ดี ทำให้มี loculation gastric content ไม่ไหลออกทาง chest drain จึงไม่สงสัยว่าเกิด diaphragmatic hernia เพราะมีแต่เพียงส่วนของ fundus ของกระเพาะที่ยื่นเข้ามาใน pleural space อย่างไรก็ตามแม้การวินิจฉัยจะล่าช้าไปแต่การทำผ่าตัดที่ถูกต้องก็จะได้ผลที่ดีเสมอ

อ้างอิง

1. Christopi C. Diagnosis of traumatic diaphragmatic hernia : analysis of 63 cases. World J Surg 1983 Mar; 7(2):277-80
2. Aronoff RJ, Renold J, Thal ER. Evaluation of diaphragmatic injuries. Am J Surg 1982 Dec; 144(6):671-5
3. Payne JH, Yellin AE. Traumatic diaphragmatic hernia. Arch Surg 1982 Jan; 177(1):18-24
4. Dajee A, Schepps D, Hurley EJ. Diaphragmatic injuries. Surg Gynecol Obstet 1981 Jul; 153(1) : 31-2