

12-1-1989

เยื่อตาอักเสบชนิด ใจแอนต์แซ็ยอลารี ในคนที่ใช้ เลนส์สัมผัส

จรัชชัย ฆานเสถียรกุล

ประสิทธิ์ วิจารณ์วงศ์พันธ์

Follow this and additional works at: <https://digital.car.chula.ac.th/clmjjournal>



Part of the [Medicine and Health Sciences Commons](#)

Recommended Citation

ฆานเสถียรกุล, จรัชชัย and วิจารณ์วงศ์พันธ์, ประสิทธิ์ (1989) "เยื่อตาอักเสบชนิด ใจแอนต์แซ็ยอลารี ในคนที่ใช้ เลนส์สัมผัส," *Chulalongkorn Medical Journal*: Vol. 33: Iss. 12, Article 3.

DOI: <https://doi.org/10.58837/CHULA.CMJ.33.12.3>

Available at: <https://digital.car.chula.ac.th/clmjjournal/vol33/iss12/3>

This Special Article is brought to you for free and open access by the Chulalongkorn Journal Online (CUJO) at Chula Digital Collections. It has been accepted for inclusion in Chulalongkorn Medical Journal by an authorized editor of Chula Digital Collections. For more information, please contact ChulaDC@car.chula.ac.th.

เยื่อตาอักเสบชนิด ใจแอนด์แธิปยิลารี ในคนที่ใช้ เลนส์สัมผัส

เยื่อบุตาอักเสบชนิด ใจแอนด์แปปิลารี ในคนที่ใช้ เลนส์สัมผัส

รัชชัย ปานเสถียรกุล*
ปริญญา โรจนพงศ์พันธ์*

Pansatiankul T, Rojanapongpun P. Giant papillary conjunctivitis in contact lens wearers. Chula Med J 1989 Dec;33(12): 897-903

Contact lens-induced Giant Papillary Conjunctivitis (GPC) has recently been gaining significance in ophthalmic practice. More and more contact lens wearers suffer from pruritus, increased mucous production with blurred vision and decreased contact lens tolerance. Current knowledge shows that it is a type of ocular hypersensitivity and the antigen causing the problem is presumed to be contact lens surface-coated protein. Treatment is aimed at reducing contact lens surface coating by improving cleaning agents and frequent use of enzymes as well as conjunctival irrigation. New lens of same or different design, change to rigid gas permeable lens or the newly marketed disposable lens should be considered. Use of sodium cromoglycate to stabilize mast cells is proved to be effective in the control of GPC and enable patients to continue contact lens wearing longer. However, improvement in lens care systems, new lens designs and other pharmacologic agents to control GPC are also needed.

Reprint request: Pansatiakul T, Department of Ophthalmology, Faculty of Medicine, Chulalongkorn University, Bangkok 10330, Thailand.

Received for publication. September 8. 1989.

ปัจจุบันมีคนจำนวนมากหันมาใช้เลนส์สัมผัสแทนแว่นตา ดังนั้นปัญหาและภาวะแทรกซ้อน อันเกิดเนื่องจากเลนส์สัมผัสจึงมีมากขึ้น เยื่อตาอักเสบชนิด ใจแอนด์แปปิลารี (Giant papillary conjunctivitis หรือ GPC) เป็นปัญหาอันหนึ่งซึ่งมีการศึกษาและกล่าวถึงมากในระยะหลังนี้ และเป็นสาเหตุสำคัญที่ทำให้ต้องเปลี่ยนเลนส์สัมผัสใหม่ หรือต้องหยุดใส่ชั่วคราวหรือตลอดไป GPC จัดเป็นเรื่องค่อนข้างใหม่ในวงการจักษุแพทย์ และยังเกี่ยวข้องกับแพทย์และประชาชนทั่วไปที่ใช้เลนส์สัมผัสเรื่องของ pathogenesis ยังเป็นที่ถกเถียงกันอยู่ นอกจากนี้ ยังมียาใหม่ที่น่าสนใจ ป้องกันและรักษาอีกด้วย

GPC เป็นชื่อที่ตั้งขึ้นโดย Allansmith⁽¹⁾ ตั้งแต่ปี พ.ศ. 2520 โดยสังเกตเห็นว่า คนไข้ที่ใส่เลนส์สัมผัสบางคน มีขี้ตามากกว่าปกติ และมีอาการเคืองคันตา ตรวจพบว่ามี การเคลื่อนขึ้นลงของเลนส์สัมผัสมากกว่าปกติ และไม่สามารถ ทนใส่เลนส์สัมผัสได้นานเท่าที่เคยใส่ได้ หรือแทบจะใส่ไม่ได้ เลย เมื่อพลิกเปลือกตาบนดูพบว่ามีอาการอักเสบของเยื่อตา ขาว และมีตุ่มลักษณะเป็น papillae ขนาดใหญ่มากกว่า 1 มม. จึงตั้งชื่อว่า giant papillary conjunctivitis ซึ่งอัน ที่จริง Spring⁽²⁾ ได้เคยรายงานกลุ่มอาการเช่นที่วานี้ตั้งแต่ ปี พ.ศ. 2517 โดยเรียกว่าเป็นกลุ่มอาการจากเลนส์สัมผัส ชนิดไฮเดรเจล นอกจากนี้ก็ยังมีรายงานของ Bernstein⁽³⁾ ในปี พ.ศ. 2518 และ Hornbrook⁽⁴⁾ ในปี พ.ศ. 2519 ใน ลักษณะคล้ายกัน

อุบัติการณ์

อันที่จริง GPC ไม่ใช่โรคที่เกิดเฉพาะในคนไข้ที่ใส่ เลนส์สัมผัสเท่านั้น แต่ยังพบได้ในคนไข้หลังผ่าตัดต้อกระจก ⁽⁵⁾ หรือเปลี่ยนกระจกตา⁽⁶⁾ แล้วมีปมของไหม หรือส่วน ของไหมที่ใช้เย็บตาโผล่อยู่ คนไข้ที่ใส่ตาปลอม⁽⁷⁾ คนไข้ที่มี สิ่งแปลกปลอมฝังที่เยื่อผิวของกระจกตา⁽⁸⁾ และในคนไข้ ที่มีกาว cyanoacrylate อยู่บนกระจกตาหลังทำการรักษา โรคของกระจกตาด้วยการ⁽⁹⁾ อุบัติการณ์ของโรค GPC ในกลุ่มคนไข้ที่ใส่เลนส์สัมผัสยังไม่มีความชัดเจนที่แน่นอน ประมาณ ได้ว่า 1 - 5% ของคนไข้ใส่เลนส์สัมผัสชนิดแข็ง (Hard contact lens) และ 10 - 15% ของคนไข้ที่ใส่เลนส์สัมผัส ชนิดนิ่ม (Soft contact lens) จะมีปัญหาเรื่อง GPC⁽¹⁰⁾ อย่างไรก็ตามเชื่อว่าตัวเลขเหล่านี้ต่ำกว่าความเป็นจริง ใน คลินิกเลนส์สัมผัสของภาควิชาจักษุวิทยา จุฬาลงกรณ์มหา- วิทยาลัย พบว่า ประมาณครึ่งหนึ่งของคนไข้ในคลินิกมี

ปัญหาเรื่อง GPC ทั้งนี้ส่วนใหญ่เป็นคนไข้ที่ได้รับการใส่ เลนส์สัมผัสมาจากที่อื่น อุบัติการณ์ของ GPC ในแต่ละอายุ และเพศไม่แตกต่างกันในกลุ่มคนไข้ใส่เลนส์สัมผัส⁽¹⁾

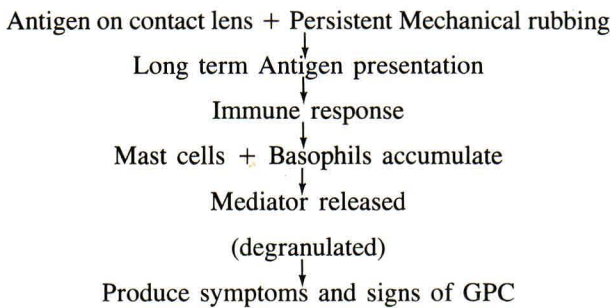
สาเหตุและกลไกการเกิดโรค

สาเหตุของ GPC ยังไม่สามารถบอกได้แน่นอน เดิมเข้าใจว่าจากการกระทบและเสียดสี (mechanical trauma) จากเลนส์สัมผัส โดยเฉพาะชนิดที่มีขนาดใหญ่และหลวมทำ ให้เยื่อตาส่วนที่อยู่ใต้เปลือกตาบนเกิดการเปลี่ยนแปลงเป็น GPC แต่ปัจจุบันเชื่อว่าเกิดจากขบวนการทางภูมิคุ้มกันโดยมี ข้อมูลสนับสนุนดังนี้

1. อาการเคืองและคันแบบโรคภูมิแพ้
2. การศึกษาเนื้อเยื่อทางจุลชีววิทยาของเซลล์ที่ พบที่เยื่อตาขาวของเปลือกตาตาบน คล้ายกับ ที่พบใน Vernal conjunctivitis⁽¹⁾ ซึ่งเป็น Type I hypersensitivity แต่ GPC มีจำนวนเซลล์ น้อยกว่า จากการศึกษา⁽¹²⁾ พบว่ามี Mast cell, Eosinophil, Basophil และ plasma cell ที่เยื่อผิว (epithelium) ของเยื่อตาขาวของเปลือก ตาตาบน และยังพบ Eosinophil และ Basophil ในชั้น substantia propria ได้เยื่อผิวอีกด้วย ซึ่งแตกต่าง จากตาของคนปกติมาก จากการศึกษาด้วยกล้องจุลทรรศน์ธรรมดา จะพบว่า ปริมาณของ Mast cell ที่แตกตัว (degranulation) คล้ายกับใน Vernal conjunctivitis⁽¹³⁾ แต่ถ้าศึกษาด้วย กล้องอิเล็กตรอนไมโครสโคป พบว่า 40% ของ Mast cell มีการแตกตัวใน GPC ซึ่งมากเป็น 2 เท่าในคนปกติ แต่น้อยกว่าใน Vernal conjunctivitis⁽¹⁴⁾
3. มีการเพิ่มขึ้นของอิมมูโนโกลบูลินที่เยื่อตาขาว และในน้ำตา ชนิดของอิมมูโนโกลบูลินที่เพิ่มขึ้น คือ IgE และ IgG⁽¹⁵⁾ ซึ่งเป็นตัวชี้บ่งว่าน่าจะเป็น ผลการตอบสนองทางอิมมูนชนิด humoral response
4. ผลการศึกษาด้วยเลนส์สัมผัสพบว่า ผิวหน้าของ เลนส์ ถูกเคลือบด้วยเชื้อแบคทีเรีย⁽¹⁶⁾ และหรือ สารประกอบโปรตีน⁽¹⁷⁾ ได้ง่าย โดยครึ่งหนึ่ง ของพื้นที่ผิวหน้าจะถูกเคลือบภายในเวลาครึ่ง ชั่วโมง และพื้นที่ผิวทั้งหมดจะถูกเคลือบได้ใน เวลา 8 ชั่วโมง⁽¹⁸⁾ เชื่อว่าสารที่เคลือบผิวของ

เลนส์สัมผัสเหล่านี้ จะทำหน้าที่คล้ายดังแอนติเจน ที่จะกระตุ้นให้เกิดการตอบสนองทางภูมิคุ้มกัน โดยมีเลนส์สัมผัสเป็นตัวนำให้เสียดสีกับเยื่อบุตาในของเปลือกตาซึ่งอุดมไปด้วยเนื้อเยื่อที่มีคุณสมบัติคล้ายต่อมน้ำเหลือง การเสียดสีและกระตุ้นจะเกิดขึ้นซ้ำแล้วซ้ำเล่า จนเกิดการตอบสนองทางภูมิคุ้มกัน ทั้งนี้ขึ้นอยู่กับระยะเวลาที่คนไข้ใส่เลนส์สัมผัสด้วย

เมื่อรวบรวมผลการศึกษาทั้งหมดอาจเขียนเป็นแผนภูมิ อธิบายกลไกการเกิด GPC ได้ดังนี้



อาการและอาการแสดง

อาการสำคัญที่นำผู้ป่วยมาหา ก็คือ เคืองตา คันตา

และพร่ามัว ซึ่งจะพบในผู้ป่วยที่ใส่เลนส์สัมผัสชนิดอ่อนมากกว่าชนิดแข็ง หรือชนิดกึ่งแข็งที่ยอมให้อากาศผ่านได้ (gas permeable lens)

อาการแสดงที่สำคัญคือ การตรวจพบ papillae ขนาดใหญ่ ซึ่งมักมีขนาดมากกว่า 1 มม. (เส้นผ่าศูนย์กลาง) ที่เยื่อบุตาภายในของเปลือกตาด้านใน เรียกว่า giant papillae ดังแสดงในรูปที่ 1 ปัจจุบันพบว่า papillae ในคนไข้ GPC อาจมีขนาดได้ตั้งแต่ 0.33 มม. จนถึงขนาดใหญ่กว่า 1 มม. ได้ เราสามารถเห็นขอบเขต, ลักษณะการเรียงตัวและแปลบน papillae ซึ่งแสดงถึงความรุนแรงของ GPC ได้ชัดเจนเมื่อย้อมด้วยสีฟลูออเรสเซิน (fluorescein dye) และเพื่อประโยชน์ในการบันทึกการตรวจ เราอาจแบ่งพื้นที่ของเยื่อบุตาภายในของเปลือกตาด้านนอกเป็น 3 ส่วน ดังในรูปที่ 2 จากการศึกษา^(19,20) พบว่า ผู้ป่วยกลุ่มที่ใส่เลนส์สัมผัสชนิดอ่อนซึ่งมักมีขนาดของเลนส์ใหญ่จะมี papillae เกิดที่บริเวณส่วน (zone) ที่ 2 และ 3 นอกจากนั้นยังมีจำนวน papillae มากกว่า ขนาดใหญ่กว่า หนาแน่นกว่า และเกิดได้เร็วกว่าในกลุ่มที่ใส่เลนส์สัมผัสชนิดแข็ง ซึ่งมักมี papillae เกิดที่ส่วน 1 และ 2

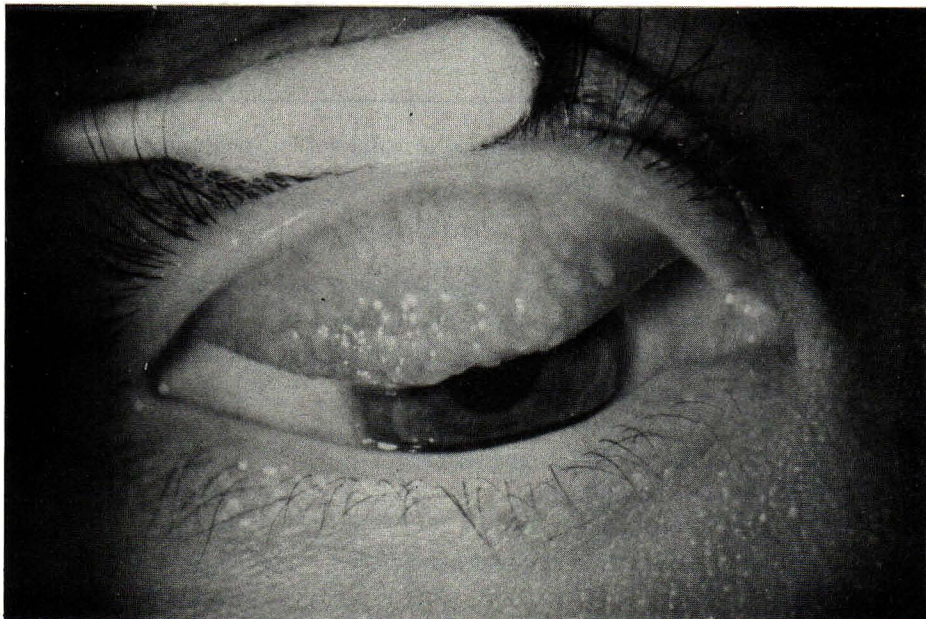


FIGURE 1. GIANT PAPILLAE AT UPPER TARSAAL CONJUNCTIVA. A SEVERE CASE OF GIANT PAPILLARY CONJUNCTIVITIS.

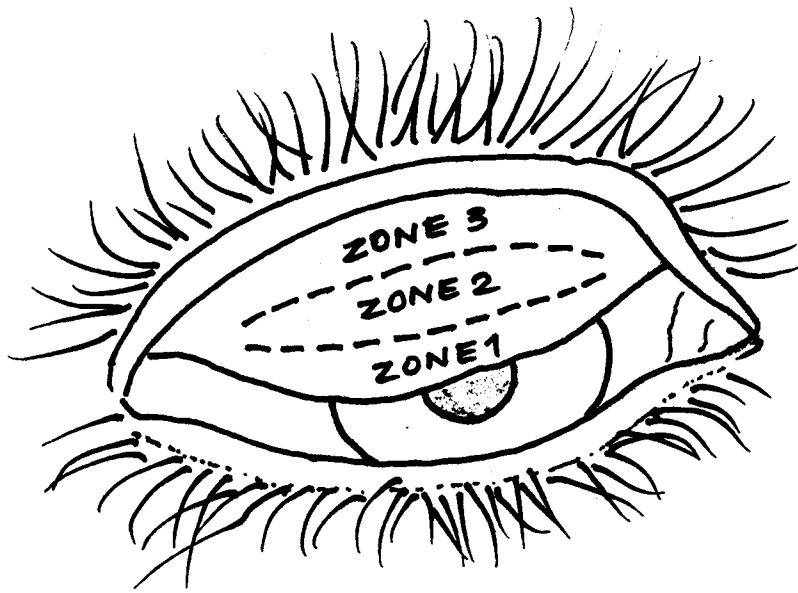


FIGURE 2. DEMONSTRATES 3 ZONES OF UPPER TARSAAL CONJUNCTIVA WHICH INVOLVED IN GIANT PAPILLARY CONJUNCTIVITIS.

อาการแสดงอื่นคือ การตรวจพบซีตาลีขณะ
เหนียวเป็นสาย ตัวเลนส์สัมผัสถูกเคลือบด้วยสารต่าง ๆ
(สามารถตรวจได้ด้วยกล้องขยาย) และการเคลื่อนที่อย่าง
มากของเลนส์สัมผัส เมื่อมีการกระพริบตา ซึ่งหากแพทย์

ผู้รักษาไม่ได้ตรวจให้ละเอียดถึงสาเหตุ ก็อาจเปลี่ยนเลนส์
สัมผัสใหม่ที่กระชั้นกับตาคนไข้มากขึ้น มากขึ้นจนเกิดปัญหา
แทรกซ้อนอื่น ๆ ตามมา และต้องหยุดใส่เลนส์สัมผัสในที่สุด

Allansmith ได้แบ่ง GPC เป็น 4 ระยะ ดังแสดงในตาราง

Stage I	<ul style="list-style-type: none"> - minimal mucous, usually confined to nasal corner, noted in the morning. - mild itching (by question). - no sign.
Stage II	<ul style="list-style-type: none"> - increased symptom (blurred vision and decreased lens tolerance). - increased mucous and itching at end of day. - GPC, thickened conjunctiva, edematous, hyperemia, obscured fine vascular distribution of tarsal conjunctiva.
Stage III	<ul style="list-style-type: none"> - marked increased mucous and itching. - lens movement on blinking. - marked lens coating. - GPC increased both in size and number, +/- fluorescein staining.
Stage IV	<ul style="list-style-type: none"> - severe symptom. - complete lens intolerance. - flattened papillae with +ve fluorescein.

การรักษา

หลักการรักษา GPC อยู่ที่ความเข้าใจในพยาธิสรีระวิทยาของโรค ตามที่ได้กล่าวไว้ในตอนต้น เราพอสรุปได้ว่า GPC เป็นโรคของ hypersensitivity แบบหนึ่ง โดยมีสารที่เคลือบบนเลนส์สัมผัสเป็นตัวกระตุ้น ทำให้มีการตอบสนองทางภูมิคุ้มกัน โดยตรวจพบการแตกตัวของ Mast cell แล้วจึงเกิดการเปลี่ยนแปลงต่าง ๆ ตามมาจาก chemical mediator ที่ถูกปล่อยออกมา เพราะฉะนั้น การรักษาก็จะต้องมุ่งไปที่จุดดังต่อไปนี้

1. การลดหรือกำจัดตัวกระตุ้น หรือ allergen
2. การให้ยาที่จะลดการแตกตัวของ Mast cell
3. การให้ยาที่จะสกัดกั้นฤทธิ์ของ chemical mediator ที่ถูกปล่อยมาจาก Mast cell

การลดหรือกำจัดตัวกระตุ้น หรือ Allergen

มาตรการสำคัญคือการทำความสะอาดเลนส์สัมผัสทุกวัน ด้วยน้ำยาแช่หรือล้างที่ไม่มีสารกันเสีย (preservative free solution) หรือให้ใช้ต้ม (Heat system) สำหรับการฆ่าเชื้อโรค และล้างเลนส์ด้วยยาล้างคราบโปรตีนต่อสัปดาห์หรือบ่อยกว่านั้นถ้าเลนส์สกปรกมาก ในรายที่มีปัญหา GPC มาก แนะนำให้ใช้น้ำเกลือชนิดไม่มีสารกันเสีย (unpreserved saline) ล้าง conjunctival sac ด้วย อย่างไรก็ตามหากพยายามปฏิบัติดังกล่าวทั้งหมดแล้วพบว่าผู้ป่วยยังมีปัญหาเรื่อง GPC อยู่ ควรพิจารณาเปลี่ยนเลนส์สัมผัสใหม่ โดยชั้นแรกอาจใช้ชนิดเดิม หรือพิจารณาเปลี่ยนเลนส์ชนิดที่มีสัดส่วนของน้ำน้อยลง หรือเลนส์สัมผัสชนิดกึ่งแข็งที่ยอมให้อากาศผ่านได้ อาจกล่าวได้ว่า การเปลี่ยนเลนส์นับเป็นวิธีการลด allergen ได้ดีที่สุด เพราะแม้เราจะทำความสะอาดอย่างดี ก็ไม่สามารถลดสารที่เคลือบอยู่บนเลนส์ได้หมด นอกจากนั้นเลนส์สัมผัสชนิดอ่อนมักจะเสื่อมเร็วจึงไม่ควรใช้มากกว่า 1 ปี ในผู้ป่วยที่เคยมี หรือมีปัญหาเรื่อง GPC ปัจจุบันมีผู้ผลิตเลนส์สัมผัสชนิดใช้ครั้งเดียวทิ้ง ซึ่งนับว่าเป็นทางออกที่ดีสำหรับผู้ป่วยที่มีปัญหาเรื่อง GPC แต่ยังไม่มีการจำหน่ายแพร่หลายในประเทศไทย

การให้ยาลดการแตกตัวของ Mast cell

ยาดังกล่าวหมายถึง Mast cell stabilizing agent ซึ่งมีหลายชนิด แต่ที่มีการนำมาใช้ในการรักษา GPC คือ Disodium cromoglycate หรือ cromolyn sodium ที่มีผลเป็นรูปยาหยอดตา มีอยู่ตัวเดียวคือ Opticrom^R ในขนาด 2% และ 4% (ในประเทศไทยมีขนาด 2%) จากการศึกษา

พบว่า เมื่อใช้ร่วมกับมาตรการอื่นสามารถทำให้กว่า 3 ใน 4 ของคนใช้ GPC ใส่เลนส์สัมผัสต่อไปได้ (7 ใน 9 ราย ในรายงานของ Donshik⁽²¹⁾ และ 37 ใน 45 รายจากรายงานของ Allansmith⁽²²⁾)

การให้ยาสกัดกั้นฤทธิ์ของ chemical mediator

ยาในกลุ่มนี้ได้แก่ยาหยอดตาที่มีฤทธิ์ต้านฮิสตามีน ซึ่งมีหลายตัวในตลาด แต่มักไม่ค่อยได้ผล เนื่องจากระดับของฮิสตามีนใน GPC ไม่สูง⁽²³⁾ อาการและอาการแสดงอาจเป็นผลจาก mediator ตัวอื่น หรืออาจเป็นเพราะยาต้านฮิสตามีนที่ใช้ในปัจจุบันไม่สามารถออกฤทธิ์ที่เยื่อบุตาได้ดี

ในแง่การดูแลผู้ป่วย เราควรพิจารณาผู้ป่วยเป็นราย ๆ ควรทำความเข้าใจเกี่ยวกับวิธีการดูแลรักษาเลนส์จนผู้ป่วยสามารถปฏิบัติได้อย่างถูกต้อง เน้นถึงจำนวนชั่วโมงการใส่เลนส์ ซึ่งโดยปกติไม่ควรเกิน 8 ชั่วโมงต่อวัน (หรือน้อยกว่าถ้าจำเป็น) ในทางปฏิบัติเมื่อผู้ป่วย GPC มาพบแพทย์ มักแนะนำให้หยุดใส่เลนส์ก่อน ซึ่งอาจสร้างความลำบากให้กับผู้ป่วยได้มาก

ขั้นตอนในการรักษาผู้ป่วย GPC โดยพิจารณาตามความรุนแรงของโรค:

ขั้นแรก ผู้ป่วยมีอาการและอาการแสดงน้อย อยู่ใน stage I และ II เน้นเรื่องการทำความสะอาดเลนส์สัมผัสดังได้กล่าวไว้ในหัวข้อ 'การลดหรือกำจัดตัวกระตุ้น' ในตอนต้นแล้ว ลดจำนวนชั่วโมงการใส่ลงหรือหยุดใส่ชั่วคราว แนะนำให้ใช้ sodium cromoglycate 2% หยอดตา วันละ 4 ครั้ง ร่วมกับยาหยอดตาที่มีฤทธิ์ต้านฮิสตามีน

ขั้นสอง ผู้ป่วยมีอาการและอาการแสดงมากขึ้นกว่าขั้นแรกโดยตรวจพบว่ามี

- การติดเชื้อ fluorescein ที่ยอดของ papillae ที่เยื่อบุตา
- ขี้ตาเหนียวเป็นจำนวนมากที่เยื่อบุเปลือกตาด้านใน
- การเคลื่อนที่ของเลนส์อย่างมาก

ขณะกระพริบตาเลนส์มักจะขยับหนีขึ้นไปได้เปลือกตาบน

ให้ใช้การรักษาขั้นแรกร่วมกับการพิจารณาหยุดใส่เลนส์ชั่วคราว ถ้าตรวจพบว่า

เลนส์สัมผัสสกปรก หรือเริ่มเสื่อมคุณภาพ หรือใช้มานานกว่า 1 ปี หรือผู้ป่วยเริ่มมีอาการตาแดงหลังจากเริ่มใส่เลนส์สัมผัส อันเดิม อาจพิจารณาเปลี่ยนเลนส์สัมผัสใหม่ให้ผู้ป่วย

ขั้นสาม เมื่อผู้ป่วยมีอาการและอาการแสดงมากขึ้นอีก แม้ว่าจะได้ปฏิบัติตามขั้นแรก และขั้นสองแล้ว ต้องพิจารณาให้หยุดใช้เลนส์สัมผัสจนไม่มีขี้ตาและอาการคันอีก ในรายที่มีการอักเสบมาก อาจต้องให้ยาหยอดตาที่เข้าสเต็มเยื่อตาพร้อมด้วยประมาณ 2-3 สัปดาห์ และ 5-10% Acetyl cysteine เพื่อช่วยลดจำนวนของขี้ตาที่มีลักษณะเป็น mucous เหนียว และหยอด 2% Sodium Cromoglycate วันละ 4 ครั้ง ในขณะที่ไม่ได้ใส่เลนส์สัมผัสเพื่อป้องกันไม่ให้เกิดการเสียหายต่อเลนส์สัมผัส อย่างไรก็ตามพบว่าแม้จะใส่เลนส์สัมผัสด้วย ในขณะที่หยอดยาก็ไม่พบว่าเกิดปัญหาอะไรขึ้น ทั้งนี้คงมีปัจจัยอยู่ที่ชนิดของเลนส์สัมผัสด้วย ปกติยานี้จะก่อให้เกิดอาการข้างเคียงน้อยมาก เช่น เคือง หรือ แสบตาหลังหยอดยา และมีการบวมของเยื่อบุตา⁽²⁴⁾ได้ ทั้งนี้เชื่อว่าเกี่ยวข้องกับ EDTA ที่เป็นส่วนประกอบในยาหยอด⁽²⁵⁾ ส่วนอาการข้างเคียงอย่างอื่นได้แก่ อาการคัน ตาแห้ง บางรายมีน้ำตาไหล และเปลือกตาบวม ก็ควรงดการใช้ cromolyn sodium ผู้ป่วยอาจเริ่มใช้เลนส์สัมผัสได้อีกเมื่อไม่มีอาการ และตรวจไม่พบการอักเสบของเยื่อบุเปลือกตาด้านใน เป็นเวลาอย่างน้อย 5 วัน (บางท่าน⁽²⁶⁾ แนะนำ

ให้หยุดใส่เลนส์นานเป็นเดือนก่อนเริ่มใส่ใหม่) บางรายอาจพิจารณาเปลี่ยนเลนส์สัมผัสให้ใหม่ตั้งได้กล่าวแล้ว สำหรับ papillae นั้น จะค่อย ๆ มีขนาดเล็กลง และเกิดแผลเป็นสีขาวที่ยอดของ papillae เฉพาะที่มีขนาดใหญ่ โดยเราอาจสังเกตเห็นการเปลี่ยนแปลงอย่างช้า ๆ ซึ่งกินเวลาเป็นปี

นอกจากยาที่ได้กล่าวมาทั้งหมดแล้ว ปัจจุบันมีการค้นคว้ายาหยอดตาตัวใหม่คือ Spaglumic acid ซึ่งอาจนำมาใช้รักษา GPC โดยทำหน้าที่เป็นทั้ง mast cell stabilizer และ complement inhibitor แต่ยังไม่มีการศึกษาอย่างจริงจังในผู้ป่วย GPC ทั้งนี้อาจเพราะเป็นยาที่ค่อนข้างใหม่ และมีจำหน่ายเฉพาะในทวีปยุโรปบางประเทศเท่านั้น

สรุป

GPC เป็นภาวะแทรกซ้อนที่พบได้บ่อยในผู้ป่วยที่ใช้เลนส์สัมผัส ในปัจจุบันเชื่อว่ากลไกการเกิดโรคเป็นขบวนการตอบสนองทางภูมิคุ้มกันต่อตัวกระตุ้น ซึ่งได้แก่สารโปรตีนที่เคลือบอยู่บนพื้นผิวของเลนส์สัมผัส แล้วทำให้เกิดการเปลี่ยนแปลงของเยื่อบุเปลือกตาด้านในเกิดเป็น giant papillae รวมทั้งอาการอื่นจนทำให้ผู้ป่วยไม่สามารถใส่เลนส์สัมผัสได้ การรักษามุ่งเน้นเรื่องการทำความสะอาดเลนส์สัมผัส การล้างเยื่อบุตา การใช้ยาป้องกัน และการพิจารณาเปลี่ยนเลนส์สัมผัสคู่ใหม่และ/หรือชนิดใหม่ ยาเฉพาะที่ที่มีบทบาทมากในปัจจุบันก็คือ cromolyn sodium ในรูปยาหยอดตา ซึ่งจะช่วยในการรักษา และป้องกันการเกิดใหม่ของ GPC ได้ดีพอสมควร อย่างไรก็ตาม เชื่อว่าคงมีการพัฒนาในด้านต่าง ๆ เช่น สารที่นำมาผลิตเลนส์สัมผัส วิธีที่จะใช้ทำความสะอาดเลนส์สัมผัส และยาใหม่ ๆ เพื่อใช้ในการป้องกันและรักษาต่อไปในอนาคต

อ้างอิง

1. Allansmith MR, Korb DR, Greiner JV, Henriquez AS, Simon MA, Finnemore VM. Giant papillary conjunctivitis in contact lens wearers. *Am J Ophthalmol* 1977 May; 83(5) : 697-708
2. Spring TF. Reaction to hydrophilic lenses. *Med J Aust* 1974 Mar 23; 1(12) : 449-50
3. Bernstein HN, Lemp MA. An unusual keratoconjunctivitis occurring after long time wearing of the AO Softcon (formerly Griffen or Bionite) hydrophilic contact lens. *Ann Ophthalmol* 1975 Jan; 7(1) : 97-106
4. Hornbrook J. Some disadvantages of contact lenses and their mitigation. *Trans Ophthalmol Soc NZ* 1976; 28-49-53
5. Nirankari VS, Karesh JW, Richards RD. Complications of exposed monofilament sutures. *Am J Ophthalmol* 1983 Apr; 95(4) : 515-9
6. Sugar A, Meyer RF. Giant papillary conjunctivitis after keratoplasty. *Am J Ophthalmol* 1981 Feb; 91(2) : 239-42
7. Srinivasan BD, Jakobiec FA, Iwamoto T, DeVoe G. Giant papillary conjunctivitis with ocular prostheses. *Arch Ophthalmol* 1979 May; 97(5): 892-5
8. Greiner JV. Papillary conjunctivitis induced by an epithelialized corneal foreign body. *Ophthalmologica* 1988; 196 (2): 82-6
9. Carlson AN, Wihelms KR. Giant papillary conjunctivitis with cyanoacrylate glue. *Am J Ophthalmol* 1987 Jan; 104(1) : 43-8
10. Greiner JV, Fowler SA, Allansmith MR. Giant papillary conjunctivitis. In: Dabeszies OH Jr, ed. *Contact Lenses. The CLAO Guide to Basic Science and Clinical Practice*. New York: Grune & Stratton, 1984. 1-43
11. Allansmith MR, Baird RS, Greiner JV. Vernal conjunctivitis and contact lens-associated giant papillary conjunctivitis compared and contrasted. *Am J Ophthalmol* 1979 Apr; 87(4) : 544-55
12. Allansmith MR, Korb DR, Greiner JV. Giant papillary conjunctivitis induced by hard or soft contact lens wear : quantitative histology. *Ophthalmology (Rochester)* 1978 Aug; 85(8) : 766-78
13. Allansmith MR, Baird RS. Percentage of degranulated mast cells in vernal conjunctivitis and giant papillary conjunctivitis associated with contact-lens wear. *Am J Ophthalmol* 1981 Jan; 91(1) : 71-5
14. Henriquez AS, Kenyon KR, Allansmith MR. Mast cell ultrastructure: comparison in contact lens-associated giant papillary conjunctivitis and vernal conjunctivitis. *Arch Ophthalmol* 1981 Jul; 99(7) : 1266-72
15. Donshik PC, Ballow M. Tear immunoglobulins in giant papillary conjunctivitis induced by contact lenses. *Am J Ophthalmol* 1981 Oct; 96(4) : 460-6
16. Fowler SA, Greiner JV, Allansmith MR. Attachment of bacteria to soft contact lenses. *Arch Ophthalmol* 1979 Apr; 97(4) : 659-60
17. Fowler SA, Griner JV, Allansmith MR. Soft contact lenses form patients with giant papillary conjunctivitis. *Am J Ophthalmol* 1979 Dec; 88(6) : 1056-61
18. Fowler SA, Allansmith MR. Evolution of soft contact lens coatings. *Arch Ophthalmol* 1980 Jan; 88(1) : 95-8
19. Korb DR, Allansmith MR, Greiner JV, Henriques AS, Herman JP, Richmond PP. Biomicroscopy of papillae associated with hard contact lens wearing. *Ophthalmology* 1981 Nov; 88(11) : 1132-6
20. Korb DR, Allansmith MR, Greiner JV, Finnemore. Biomicroscopy of papillae associated with wearing of soft contact lenses. *Br J Ophthalmol* 1983 Nov; 67(11) : 733-6
21. Donshik PC, Ballow M, Luistro A, Samartino L. Treatment of contact lens induced giant papillary conjunctivitis. *CLAO* 1984 Oct-Dec; 10(4) : 346-50
22. Allansmith MR, Ross RN. Ocular allergy and Mast cell stabilizers. *Surv Ophthalmol* 1986 Feb; 30(4) : 229-30
23. Abelson MB, Baird RS, Allansmith MR. Tear histamine levels in vernal conjunctivitis and other ocular inflammations. *Ophthalmology (Rochester)* 1980 Aug; 87(8) : 812-4
24. Ostler HG. Acute chemotic reaction to cromolyn. *Arch Ophthalmol* 1982 Mar; 100(3) : 412-3
25. Butrus SI, Weston JH, Abelson MB. Ocular mast cell stabilizing agents. In: Lamberts DW, Potter DE, eds. *Clinical Ophthalmic Pharmacology*. Boston : Little, Brown, 1987. 493-4
26. Wilson MS, Mills EAW. *Contact Lenses in Ophthalmology*. London : Betterworths, 1988. 72-3