

3-1-1990

มาลาคอปปลาเกีย : รายงานผู้ป่วย 1 รายและทบทวนกลไกการเกิดโรค

เสาวณีย์ เย็นถดี

เสาวลักษณ์ ชุติลย์

Follow this and additional works at: <https://digital.car.chula.ac.th/clmjjournal>



Part of the [Medicine and Health Sciences Commons](#)

Recommended Citation

เย็นถดี, เสาวณีย์ and ชุติลย์, เสาวลักษณ์ (1990) "มาลาคอปปลาเกีย : รายงานผู้ป่วย 1 รายและทบทวนกลไกการเกิดโรค," *Chulalongkorn Medical Journal*. Vol. 34: Iss. 3, Article 9.

DOI: 10.58837/CHULA.CMJ.34.3.9

Available at: <https://digital.car.chula.ac.th/clmjjournal/vol34/iss3/9>

This Case Report is brought to you for free and open access by the Chulalongkorn Journal Online (CUJO) at Chula Digital Collections. It has been accepted for inclusion in Chulalongkorn Medical Journal by an authorized editor of Chula Digital Collections. For more information, please contact ChulaDC@car.chula.ac.th.

มาลาโคพลาเกีย : รายงานผู้ป่วย 1 รายและทบทวน กลไกการเกิดโรค

เสาวณีย์ เย็นฤดี*

เสาวลักษณ์ ชูศิลป์**

Yenrudi S, Chusilp S. Malakoplakia: a case report and review concept in pathogenesis.
Chula Med J 1990 Mar; 34 (3): 223-230

Malakoplakia is a chronic inflammatory disease of unknown etiology. Most reported cases were associated with bacterial infection, particularly with E.coli. The disease was most common in genitourinary tract, especially in the urinary bladder. We report case of a thai female alcoholic developing E.coli urinary tract infection with septicemia. The course was that of bilateral renal enlargement with renal failure. After successive management of bacterial infection, the abnormality of kidney persisted. Then autoimmune hemolytic anemia ensued. Steroid therapy improved renal function as well as decrease, in renal size. The patient received long term appropriate antibiotic therapy, when tissue diagnosis of malakoplakia of kidney was made. The etiologic agent as well as concept in pathogenesis of the disease are also reviewed.

Reprint request : Yenrudi S, Department of Pathology, Faculty of Medicine, Chulalongkorn University, Bangkok 10330, Thailand.

Received for publication. December 12, 1989.

* ภาควิชาพยาธิวิทยา คณะแพทยศาสตร์ จุฬาลงกรณ์มหาวิทยาลัย

** ภาควิชาอายุรศาสตร์ คณะแพทยศาสตร์ จุฬาลงกรณ์มหาวิทยาลัย

Malakoplakia เป็นโรคที่เกิดจากการอักเสบเรื้อรัง โดยยังไม่ทราบสาเหตุ และกลไกการเกิดที่แน่นอน แต่ส่วนใหญ่มักจะพบร่วมกับการติดเชื้อแบคทีเรีย โดยเฉพาะเชื้อ *E.coli*⁽¹⁾ โรคนี้ไม่ค่อยพบ ระบบที่พบ malakoplakia ได้บ่อยที่สุดได้แก่ระบบทางเดินปัสสาวะและอวัยวะสืบพันธุ์ โดยเฉพาะที่กระเพาะปัสสาวะ ลำดับถัดมาพบในไต ระบบอวัยวะสืบพันธุ์พบบ่อยใน testis และต่อมลูกหมาก^(2,3) ในระบบอื่น ๆ ก็พบได้ เช่น ทางเดินอาหารมักพบในลำไส้ใหญ่^(4,5) retroperitoneum⁽⁶⁾ ผิวหนัง^(7,8) เปลือกตา⁽⁹⁾ ช่องหูส่วนกลาง⁽¹⁰⁾ ปอด⁽¹¹⁾ ลิ้น⁽¹²⁾ maxillary sinus⁽¹³⁾ กระดูก⁽¹⁴⁾ นอกจากนี้อาจพบได้ในต่อมหมวกไตสมอง กล้ามเนื้อสะโพก broad ligament ทอนซิล เยื่อปอด ม้าม และข้อสะโพก⁽¹⁾ malakoplakia ของไตมักเป็นในเพศหญิงวัยกลางคน นอกจากมีประวัติร่วมกับการติดเชื้อดังกล่าวมาแล้ว มักมีประวัติความผิดปกติของภูมิคุ้มกัน ได้ยากดภูมิคุ้มกัน หรือมีโรคเรื้อรังร่วมด้วย พยาธิสภาพที่เกิดกับไตอาจเป็นข้างเดียวหรือ 2 ข้าง และรอยโรคที่เกิดกับไตอาจเป็นหย่อมเดียว หรือหลายหย่อม⁽¹⁵⁾ จุลพยาธิมีลักษณะเฉพาะประกอบด้วย histiocytes ที่มี cytoplasm มากมาย ร่วมกับ inclusion body เรียกว่า Michaelis-Gutmann body (M-G bodies)

การรักษาที่ผ่านมายังไม่ได้ผลเท่าที่ควร ในปัจจุบันได้พยายามศึกษาเกี่ยวกับกลไกการเกิดโรค พบว่ามีความผิดปกติเกี่ยวกับ intracellular bactericidal effect ของ Monocyte⁽¹⁶⁻¹⁸⁾ โดยพบว่าระดับ cyclic guanine monophosphate (cyclic GMP) ใน mononuclear เซลล์ของคนไข้ต่ำมาก เมื่อเทียบกับคนปกติ⁽¹⁶⁾ นอกจากนี้ยังพบว่า microfilaments และ microtubules ในเซลล์เหล่านี้ลดลงเมื่อเทียบกับเซลล์ปกติ⁽¹⁹⁾ สิ่งเหล่านี้เป็นสิ่งที่ซึ่งพบร่วมกับความผิดปกติในกลไกการฆ่าแบคทีเรียภายในเซลล์ดังกล่าวมาแล้ว

รายงานผู้ป่วย

ประวัติ ผู้ป่วยหญิงไทยอายุ 50 ปี มีไข้สูง หนาวสั่นมา 5 วัน ไอมีเสมหะอยู่ 1 วัน ได้รับการรักษาจากแพทย์ที่ศูนย์อนามัยและแนะนำให้มาโรงพยาบาล

ประวัติอดีต ดื่มเหล้าเป็นประจำมา 10 ปี หยุดดื่มมาประมาณ 10 วัน 5 ปีก่อน เคยมีอาการอาเจียนเป็นเลือดและถ่ายดำ เข้ารับการรักษาที่จุฬาร โดยได้รับการให้เลือด

ตรวจร่างกายแรกพบ

ลักษณะทั่ว ๆ ไป ตัวเหลือง acutely ill toxic มี confusion เป็นบางครั้ง และมี agitation

Vital signs BP 150/70 mmHg, PR 100/m, BT 37.5°C RR 20/m

Head and neck - mild stiffneck

Heart - systolic ejection murmur all valves
- อื่น ๆ ปกติ

Lung - fine crepitation ที่ RLL

Abdomen - guarding rigidity, tender มี palpable mass, 4×7 cm ที่ RLQ, mild tender และ fixed กับ underlying tissue และมี mass ขนาดประมาณ 4 cm ที่ LUQ ไม่เจ็บ

ผลการตรวจทางห้องปฏิบัติการ

CBC Hb 14.7 gm%, WBC 21,200 (N 89%, L 11%)

Urinalysis Spgr 1.013, protein-trace, wbc และ rbc-numerous Electrolyte Na 122, K 3.2, chloride 88 และ CO₂ 21 BUN 86 mg% Cr 5.6 mg% Creatinine clearance 12.5 cc/min

CXR bilateral multiple areas of patchy infiltration

LEFT TB/DB = 7.0/3.5 AP 59

SGOT/SGPT 52/18 PT 13.8/10.8

Alb/Glob = 2/3.5

LP WBC 3,000, PMN 100%

Ultrasound ตรวจพบไตมีขนาดใหญ่ขึ้นทั้ง 2 ข้าง โดยพบว่าส่วนที่เป็นเนื้อไตหนาขึ้น น่าจะนึกถึงรอยโรคชนิด infiltration

Urine culture ขึ้น *E.coli* (bacterial count > 100,000/ml)

Hemoculture ขึ้น *E.coli* ทั้ง 3 specimens

การดำเนินโรค

ผู้ป่วยได้รับการรักษาด้วยยาปฏิชีวนะ PGS และ Cafotaxime 2 กรัม เข้าเส้นเลือด ทุก 6 ชั่วโมง แล้วเปลี่ยนเป็น Rocephin 2 กรัม ทุก 12 ชั่วโมง และลดขนาดลงเหลือ 1 กรัม ทุก 8 ชั่วโมง แล้วหยุดไปในที่สุด นอกจากนี้ได้

รับการรักษาตามอาการต่าง ๆ ปัญหาทางไตเป็นไตวายชนิด non-oliguric BUN และ Cr ยังสูงอยู่ตลอด ตรวจปัสสาวะ : wbc และ rbc 3-5/HD เพาะเชื้อจากปัสสาวะซ้ำไม่ขึ้นเชื้ออะไรทั้งสิ้น เจาะหลังซ้ำตรวจน้ำไขสันหลังปกติ ระยะหลังควบคุมการติดเชื้อได้ แต่ก่อนในท้องยังคงคลำได้ ตรวจ ultrasound ของไตซ้ำ ยังไม่มีการเปลี่ยนแปลง นอกจากนั้นยังพบมี ซีด hematocrit 14 vol%, reticulocyte 5.5%, direct Coomb test +ve, IgG+ve, BUN 70 mg%, Cr 6.3 mg%, Na 134, K 2.7, chloride 107, CO₂ 11 และยังมีคามผิดปกติของ consciousness อยู่บ้างถามพอสตอบได้ ให้การรักษาด้วยสเตียรอยด์ช่วงสั้น ๆ แล้วหยุดยาปรากฏว่า conscious ดีขึ้น hematocrit 20%, reticulocyte count 1.3% อาการผู้ป่วยดีขึ้นตามลำดับ จึงตัดสินใจเนื่องจากไตมาตรวจ 1 เดือนหลังเข้ารับการรักษา

พยาธิสภาพ

จุลพยาธิของชิ้นเนื้อจากไต ประกอบด้วย histiocyte มากมาย แทรกแซงด้วย Lymphocytes และ plasma เซลล์จำนวนเล็กน้อย และมี inclusion bodies กระจายทั่ว ๆ ไป ส่วนประกอบที่กล่าวมาแล้วทั้งหมดแทรกแซงอยู่ใน interstitium ของไต ลักษณะของ histiocytes ประกอบด้วย cytoplasm มากมาย เป็นลักษณะ granules สีชมพู

ลักษณะนิวเคลียส oval vesicular inclusion bodies ขนาดประมาณ 5-10 ไมครอน (Fig 1) พบทั้งภายใน histiocytes และนอกเซลล์ตัว inclusion bodies ประกอบด้วย basophilic body อยู่ตรงกลางล้อมรอบด้วยวงใส ๆ (halo) inclusion body นี้เรียกว่า Michaelis Gutmann body (M-G body) cytoplasm ของ histiocytes พบมี granule ที่ย้อมติด periodic acid Schiff (PAS) มากมาย และให้ผลบวกต่อการย้อมแคลเซียมด้วย (Von-kossa's stain) ตัว M-G body เองให้ผลบวกต่อการย้อม PAS, von Kossa's stain และต่อเหล็ก (Prussian blue) (Fig 2) อีกด้วย granules ใน histiocytes ให้ผลบวกต่อ Lysozyme และ alpha-1 antitrypsin Fig 3 แต่ปริมาณไม่มากมายเท่า PAS+ve granule นอกจากนี้วงรอบนอกของ halo และ basophilic body ตรงกลางของ inclusion body ก็ให้ผลบวกต่อเอ็นไซม์ทั้ง 2 ชนิดเช่นกัน

ผู้ป่วยรายนี้หลังจากได้รับการวินิจฉัยว่าเป็น malakoplakia แล้วได้รับการรักษาด้วยยาปฏิชีวนะ trimethoprim sulfamethoxazole เป็นระยะยาว ขณะเดียวกันได้รับสเตียรอยด์เพื่อรักษา autoimmune hemolytic anemia ก่อนที่คลำได้เล็กลงอย่างรวดเร็ว หน้าท้องโตขึ้นมาก ทำ cystoscopy พบมี patch สี yellow brown ในกระเพาะปัสสาวะด้วย คนไข้ออกจากโรงพยาบาลอีก 1 เดือนต่อมา และไม่มา follow up อีกเลย

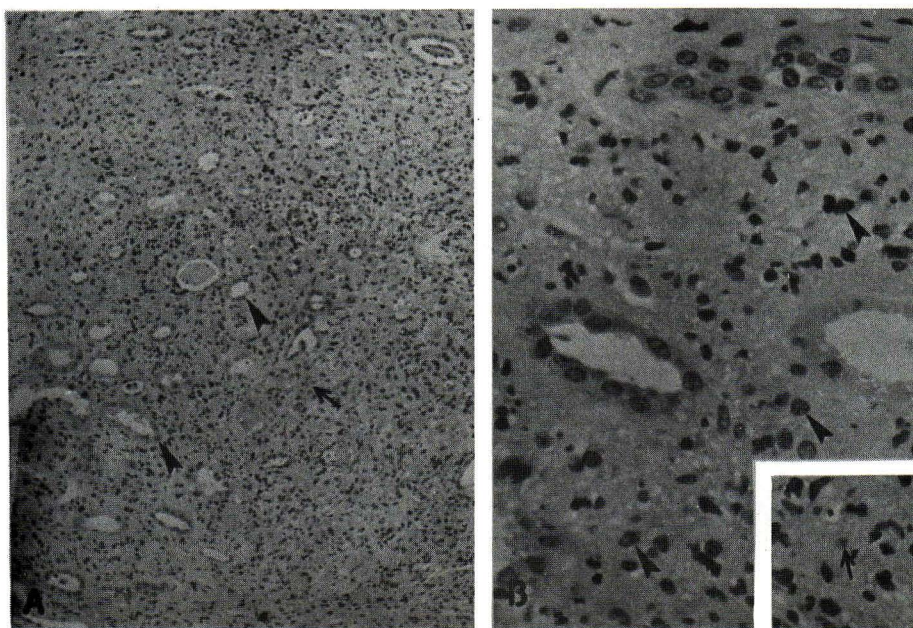


Figure 1. A, Leukocytes infiltration the renal interstitium predominant mononuclear-phagocytic cells, arrow; renal tubules, arrowhead H & E \times 200. B, High power showing mononuclear-phagocytic cells, arrow head H & E \times 400. M-G body, inset.

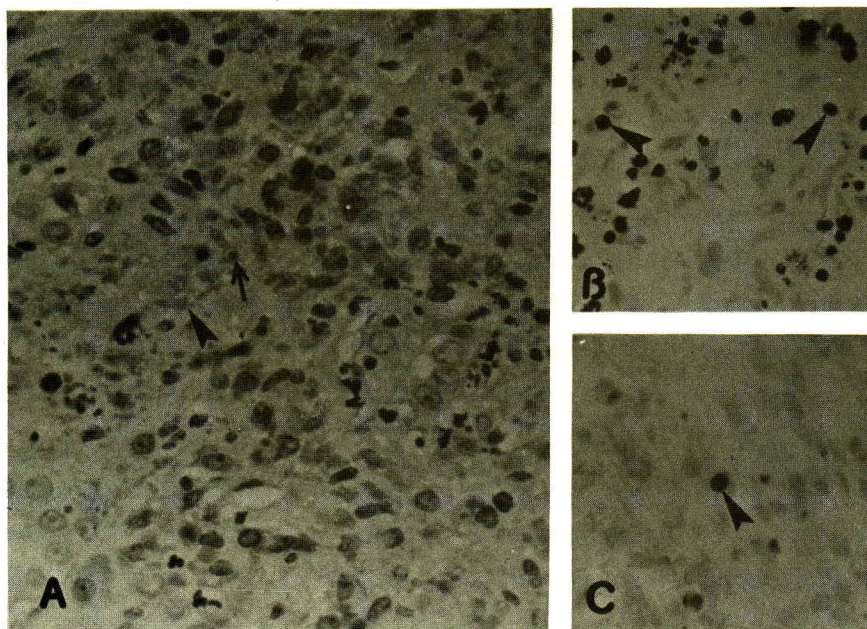


Figure 2. A, PAS positive granules, arrow head. M-G body, arrow. PAS $\times 400$. B, M-G body with calcium deposit, arrow head. von Kossa's stain $\times 400$. C, M-G body with positive iron, arrow head. Prussian blue $\times 400$.

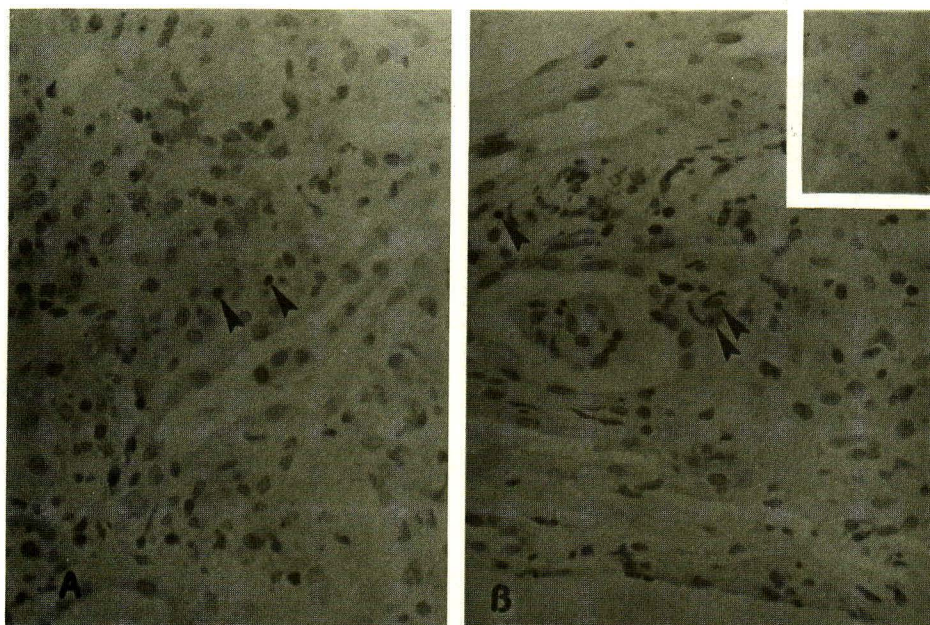


Figure 3. A, M-G body with positive reaction to alpha-1 antitrypsin arrow head; $\times 400$. B, M-G body, arrow head; with positive reaction to lysozyme; $\times 400$. M-G body staining with Lysozyme, inset.

วิจารณ์

ผู้ป่วยรายนี้ดื่มเหล้ามาเป็นเวลานาน และเพิ่งจะเลิกดื่มก่อนมีอาการติดเชื้อไม่นาน อาการติดเชื้อเป็นลักษณะแพร่กระจาย มีทั้งในปอด สมอ และทางเดินปัสสาวะ ตรวจพบไตมีขนาดใหญ่ทั้งสองข้าง เพาะเชื้อจากเลือดและปัสสาวะขึ้น *E.coli* พร้อมทั้งมีไตวายร่วมด้วย หลังจากได้รับการรักษาจนอาการติดเชื้อดีขึ้นแล้ว ไตยังมีขนาดใหญ่และอาการไตวายยังคงอยู่ นอกจากนี้ยังมีการ autoimmune hemolytic anemia เพิ่มขึ้นอีก ได้รับการรักษาด้วยสเตียรอยด์ในระยะเวลาสั้น ๆ ปรากฏว่าอาการของโรคโลหิตจางดีขึ้น ไตมีขนาดเล็กลงทันที และหน้าที่ของไตดีขึ้นอย่างมาก อาการติดเชื้อและความผิดปกติของไตในระยะแรกน่าจะเกิดจากการอักเสบชนิด acute pyelonephritis หลังจากรักษาการติดเชื้อแล้วความผิดปกติของไตยังคงอยู่ และเมื่อได้รับสเตียรอยด์แล้วความผิดปกติของไตลดลงอย่างมาก ทำให้นึกถึงว่า น่าจะเป็น lymphoma ที่ไต ผลจากการทำ renal biopsy พยาธิสภาพออกมาเป็น malakoplakia และจากการตรวจในกระเพาะปัสสาวะมีรอยโรคที่เข้ากันได้กับ malakoplakia เช่นกัน ผู้ป่วยรายนี้ไม่มีความผิดปกติใด ๆ มาก่อน นอกจากการดื่มเหล้ามาเป็นระยะเวลาสั้น อาจจะมีความผิดปกติของตับร่วมด้วย สิ่งเหล่านี้ทำให้ผู้ป่วยมีแนวโน้มที่จะติดเชื้อได้ง่าย และทั้งที่อาการติดเชื้อดีขึ้นแล้ว แต่ความผิดปกติของไตที่เกิดขึ้นคงจะมีการเปลี่ยนแปลงเป็น malakoplakia ในผู้ที่ดื่มเหล้ามีรายงานว่ามีความผิดปกติของ mobilization ของ leukocyte⁽²⁰⁾ เป็นไปได้ใหม่เนื่องจากความผิดปกติอันนี้ทำให้เชื้อแบคทีเรียที่ส่วนหนึ่งควรจะถูกทำลายด้วย PMN ไป overload monocyte ทำให้มีความผิดปกติในการทำงานของเม็ดเลือดขาว monocyte และเป็นผลให้เกิดมีการสะสมของ monocytes เหล่านี้ในไต และเซลล์เหล่านี้มีส่วนประกอบของแบคทีเรียเองใน cytoplasm โดยอยู่ในรูปของ polysaccharide หรือ PAS +ve granules. นอกจากนี้ยังมีส่วนประกอบอีกประการหนึ่งที่เกิดขึ้นในผู้ป่วยรายนี้ ได้แก่ autoimmune hemolytic anemia มีโรคเกี่ยวกับความผิดปกติของภูมิคุ้มกันหลายอย่างที่มีพบร่วมกับ malakoplakia ไม่ว่าจะเป็นความผิดปกติเหล่านี้จะเกิดร่วมกับโรค หรือเกิดเนื่องจากการใช้ยากดภูมิคุ้มกัน เพื่อรักษาโรคอื่น ๆ หรือในการเปลี่ยนไตก็ตาม^(1,5,18,19,21,29-31) นอกจากนี้ยังพบร่วมกับมะเร็ง hypogammaglobulinemia^(32,33) ในผู้ป่วยรายนี้ ถ้าสมมุติฐานการเกิดโรคเป็นไปดังที่กล่าวมาแล้ว การพยากรณ์โรคคงจะไม่ดีนัก ถ้าผู้ป่วยหวนกลับไปดื่มเหล้าอีก

Malakoplakia เป็นโรคที่ไม่ค่อยพบ มีรายงานครั้งแรกที่กระเพาะปัสสาวะในปี 1902 โดย Michalelis และ Gutmann⁽¹⁸⁾ ลักษณะพยาธิสภาพเฉพาะของโรคนี้รายงานโดย von Hansemann ในปี 1903⁽³⁴⁾ ระยะแรกคิดว่าโรคนี้น่าจะเกี่ยวข้องกับเนื้องอก วัณโรค หรือ sarcoidosis ต่อมา Smith ได้ทบทวนและศึกษาพยาธิสภาพของ malakoplakia อย่างละเอียด และสรุปได้อย่างแน่นอนว่าเนื้องอก วัณโรค sarcoid เชื้อรา และไวรัสไม่เกี่ยวข้องกับโรคนี้^(1,34) นอกจากนี้ยังพบอีกว่า โรคนี้มักพบในผู้ป่วย malnourished cachexia มีการติดเชื้อในร่างกายร่วมกันในทางเดินปัสสาวะ ต่อมาพบว่าโรคนี้มีความสัมพันธ์กันอย่างมากกับการติดเชื้อในทางเดินปัสสาวะ แบคทีเรียที่พบได้แก่พวก coliform โดยเฉพาะเชื้อ *E.coli*^(1,2,14-18,22-24,25,35,37) ผู้ป่วยได้รับการรักษาด้วย cholinergic agonist พบว่าระดับ cyclic GMP ของเซลล์ และการทำลายแบคทีเรียของเอนไซม์ใน lysosome กลับมาสู่สภาวะปกติ^(1,16,32,36,39) ปัญหาเกี่ยวกับแบคทีเรียได้มีผู้พยายามยกปัญหาว่า *E.coli* ที่พบในการติดเชื้อ และทำให้เกิด malakoplakia น่าจะเป็น strain ที่ผิดปกติ ผลปรากฏว่า *E.coli* เป็น strain ปกติ^(1,36) ดังนั้นการรักษาโรคนี้นอกจากให้ยาที่เพิ่มประสิทธิภาพในการทำลายเชื้อแบคทีเรียแล้ว ยังต้องให้ยาที่สามารถทำลายเชื้อแบคทีเรีย และซึมผ่านผนังเซลล์เข้าไปทำลายแบคทีเรียภายในเซลล์ด้วย^(36,40) สำหรับกลไกที่เป็นไปได้มากที่สุดที่ทำให้เกิด malakoplakia ในผู้ป่วยรายนี้ ได้แก่ ความผิดปกติในการทำงานของเม็ดเลือดขาว อันเป็นผลมาจากการดื่มเหล้าและความผิดปกติของภูมิคุ้มกันที่ก่อให้เกิดโรค autoimmune hemolytic anemia

พยาธิสภาพของ malakoplakia มีลักษณะเฉพาะดังที่พบในผู้ป่วยรายนี้ ได้มีผู้จำแนกพยาธิสภาพของโรคนี้ออกเป็น 3 ระยะตามการดำเนินของโรค⁽³⁴⁾ ระยะแรกพบก่อนระยะที่มีลักษณะเฉพาะโดยพบเร็วที่สุด 10 วัน และนานที่สุด 9 เดือน หลังการติดเชื้อที่กล่าวมาแล้ว พยาธิสภาพประกอบด้วย plasma เซลล์กระจุกกระจาย macrophage พบได้บ้าง ใน cytoplasm พบมี granules ระหว่างเนื้อเยื่อมี congestion และ edema มากพอสมควร ระยะถัดมามีลักษณะเฉพาะดังเช่นในรายงานนี้ ระยะที่ 3 พยาธิสภาพประกอบด้วย fibrous tissue อยู่เป็นหย่อม หรือรอบ ๆ เนื้อเยื่อ fibrous tissue ทั้งใหม่และเก่าพบแทรกอยู่ระหว่างกลุ่มของ Histiocyte และ lymphocytes M-G bodies พบได้บ้าง พยาธิสภาพจากกล้องจุลทรรศน์อิเล็ก-

ตรอนของ malakoplakia^(16,18) พบ macrophages มี phagolysosomes มากมาย และเซลล์บางตัวมีแบคทีเรียอยู่ใน phagosomes และ phagolysosomes แบคทีเรียบางส่วนยังอยู่ในสภาพดีและบางส่วนมีการเสื่อมสลายเกิดขึ้น M-G bodies ดูเหมือนจะเกิดภายใน phagolysosome ประกอบด้วย concentric layer ของแคลเซียมฟอสเฟต ทำให้เห็นเป็น owl-eye ดังลักษณะที่เห็นในกล้องจุลทรรศน์ธรรมดา

เนื่องจากโรคนี้มักเกิดในพวกที่มีความผิดปกติของภูมิคุ้มกัน ร่วมกับการติดเชื้อแบคทีเรียโดยเฉพาะ E. coli ดังที่กล่าวมาแล้ว การศึกษาเกี่ยวกับกลไกการเกิดโรคจึงเน้นอยู่ที่สิ่งเหล่านี้ โดยพบว่า lymphocyte มีการตอบสนองต่อ non specific mitogen และ chemotactic factor ของ monocyte ปกติ⁽³⁸⁾ เช่นเดียวกับของ polymorphonuclear leukocyte แต่ทว่าหน้าที่ในการทำลายเชื้อแบคทีเรียของ monocyte ผิดปกติ⁽¹⁷⁾ และได้ศึกษาลึกลงไปในระดับของการทำงานภายในเซลล์ monocyte พบว่าระดับ cyclic GMP ภายในเซลล์ลดลง เป็นผลทำให้การสลายตัวของ lysosome และการปล่อยเอนไซม์ของเซลล์จาก lysosome เพื่อทำลายแบคทีเรียลดลง⁽¹⁶⁾ นอกจากนี้ยังพบว่า microfilament และ microtubule ใน monocyte ของผู้ป่วยลดลงเมื่อเทียบกับเซลล์ของคนปกติ⁽¹⁹⁾ ขบวนการปกติของการทำลายแบคทีเรียโดย monocyte จะต้องมีส่วนของเซลล์ห่อหุ้มแบคทีเรียเข้าไปในเซลล์ก่อน (invagination) แล้วจึงเข้าไปรวมกับ lysosome แล้วปล่อยเอนไซม์เข้ามาทำลายแบคทีเรีย สิ่งเหล่านี้จะต้องอาศัย microfilament และ microtubules⁽¹⁾ เมื่อผู้ป่วยได้รับการรักษาด้วย cholinergic agonist พบว่าระดับ cyclic GMP ของเซลล์และการทำลายแบคทีเรียของเอนไซม์ใน lysosome กลับมาสู่สภาวะปกติ^(1,16,32,36,39) ปัญหาเกี่ยวกับแบคทีเรียได้มีผู้พยายามยกปัญหาว่า E. coli ที่พบในการติดเชื้อ และทำให้เกิด malakoplakia น่าจะเป็น strain ที่ผิดปกติ ผลปรากฏว่า E. coli เป็น strain ปกติ^(1,36) ดังนั้นการรักษาโรคนี้นอกจากให้ยาที่เพิ่มประสิทธิภาพในการทำลายเชื้อแบคทีเรียแล้ว ยังต้องให้ยาที่สามารถทำลายเชื้อแบคทีเรียและซึมผ่านผนังเซลล์เข้าไปทำลายแบคทีเรียภายในเซลล์

ด้วย^(36,40) สำหรับกลไกที่เป็นไปได้มากที่สุดที่ทำให้เกิด malakoplakia ในผู้ป่วยรายนี้ ได้แก่ ความผิดปกติในการทำงานของเม็ดเลือดขาว อันเป็นผลมาจากการดื่มเหล้า และความผิดปกติของภูมิคุ้มกันที่ก่อให้เกิดโรค autoimmune hemolytic anemia

Malakoplakia ของไตอาจพบเฉพาะที่ไต หรือร่วมกับอวัยวะอื่น ๆ ในทางเดินปัสสาวะ มีรายงานตั้งแต่เริ่มแรกจนถึงปี 1982 รวม 53 ราย⁽²⁾ หลังจากนั้นมียารายงานต่อมาเป็นระยะ ๆ^(19,25,30-31,41-45)

อาการแสดงทางคลินิก มาด้วยอาการใช้ ทางเดินปัสสาวะอักเสบ ปวดหลัง หรือคลำก้อนได้ ถ้าเป็นที่ไตทั้งสองข้างมักมีอาการไตวาย^(1,25,45) พยาธิสภาพที่ไตมีได้ 2 ชนิด⁽¹⁵⁾ ชนิดแรกมีลักษณะเป็นหย่อมเดี่ยว และอีกชนิดหนึ่งมีลักษณะเป็นหลาย ๆ หย่อม ชนิดหลังพบได้บ่อยกว่า แต่ละหย่อมมีขนาดตั้งแต่หัวเข็มหมุดจนถึงหลาย ๆ เซนติเมตร โดยปกติแล้วมีสีเหลือง ขอบเขตชัดเจน หย่อม ๆ เล็ก ๆ หลายหย่อมมักรวมเป็นหย่อมใหญ่ พบใน cortex และหรือ medulla ตรงกลางของแต่ละหย่อมอาจมีเลือดออก เนื้อตาย หรือเป็นหนองเกิดขึ้น อวัยวะอื่น ๆ ที่พบมีรอยโรคร่วมด้วยบ่อย ๆ ได้แก่ กระเพาะปัสสาวะ หรือท่อไต กรวยไต และมีส่วนหนึ่งของผู้ป่วยที่ไม่มีประวัติการใช้ยากดภูมิคุ้มกัน^(15,45) การวินิจฉัยที่แน่นอนในโรคนี้ ทำได้โดยการตัดชิ้นเนื้อเพื่อตรวจพยาธิสภาพ ได้มีผู้พยายามหาวิธีการเพื่อช่วยในการวินิจฉัยโรคนี้^(46,48) ได้แก่ การตรวจเซลล์ในปัสสาวะ และทำ fine needle aspiration พบว่ามีลักษณะเฉพาะ พบเซลล์ macrophage และ M-G bodies ซึ่งน่าจะเป็นวิธีการที่ดีที่จะช่วยในการวินิจฉัยพยาธิสภาพโรค malakoplakia ต่อไป

การรักษานอกจากที่กล่าวมาแล้ว ในกรณีที่ใช้ยากดภูมิคุ้มกัน แล้วเกิด malakoplakia การลดยาหรือเลิกการใช้ยากดภูมิคุ้มกัน ทำให้โรคนี้นี้ดีขึ้น^(1,24,49) การรักษาที่สำคัญอีกประการหนึ่ง ได้แก่ การตัดไตออกในกรณีที่มียารอยโรคอยู่ที่ไตข้างเดียว^(1,15,29,41) หรือการรักษาทางยาไม่ได้ผล⁽⁴⁰⁾ การพยากรณ์โรคเลวในกรณีที่มียารอยโรคที่ไตทั้งสองข้าง และมีโรคภูมิคุ้มกันผิดปกติ^(1,2,25)

อ้างอิง

1. Stanton MJ, Maxted W. Malakoplakia. A study of the of the literature and current concepts of pathogenesis, diagnosis and treatment. J

- Urol 1981 Feb;125(2):139-46
2. Petersen RO. Malakoplakia. In : Urologic Pathology. Philadelphia : Lippincott, 1986.

- 51-6, 311-4
3. Kleinman SZ, Robinson ND, Simon SA. Malakoplakia of testis. *Urology* 1983 Aug;22(2):194-7
4. Elie H, Maupin JM, Mandard JC. Malacoplakia in a rectal adenocarcinoma; review of the literature, apropos of a case. *Ann Pathol* 1983 Dec;3(4):333-6
5. Joyeuse R, Lott JV, Michaelis M, Gumucio CC. Malakoplakia of the colon and rectum : report of a case and review of the literature. *Surgery* 1977 Feb;81(2):189-92
6. Hirao N, Ueda K, Kato J, Watanabe H. A case of retroperiton malakoplakia. *Hinyokika Kiyo* 1983 Feb;29(2):215-21
7. Sencer O, Sencer H, Uluoglu O, Torunoglu M, Tatlicioglu E. Malakoplakia of the skin : ultrastructural and quantitative X-ray microanalysis of Michaelis Gutmann bodies. *Arch Pathol Lab Med* 1979 Aug;103(9):446-50
8. Arul KJ, Emmerson RW. Malacoplakia of the skin. *Clin Exp Dermatol* 1977 Jun;2(2):131-5
9. Addison DJ. Malakoplakia of the eyelid. *Ophthalmology* 1986 Aug;93(8):1064-7
10. Azadeh B, Ardehali S. Malakoplakia of middle ear : a case report. *Histopathology* 1983 Jan;7(1):129-34
11. Hodder RV, St George-Hyslop P, Chalvardjian A, Bear RA, Thomas P. Pulmonary malakoplakia. *Thorax* 1984 Jan;39(1):70-1
12. Love RB, Bernard PA, Carpenter BF. Malakoplakia of the tongue-a case report. *J Otolaryngol* 1985 Jun;14(3):179-82
13. Nistal M, Regadera J, Razquin S, Paniagua R, Gavilan J. Malakoplakia of the maxillary sinus. *Ann Otol Rhinol Laryngol* 1985 Mar-Apr;94 (2 Pt 1):117-21
14. Weisenburger DD, Vinh YN, Levinson B. Malakoplakia of bone. An unusual case of pathologic fracture in an immunosuppressed patient. *Clin Orthop* 1985 Dec;(201):106-10
15. Hartman DS, Davis CJ Jr, Lichtenstein JE, Goldman SM. Renal parenchymal malacoplakia. *Radiology* 1980 Jul;136(1):33-42
16. Abdou NI, Na Pombejara C, Sagawa A, Ragland C, Stechschulte DJ, Nilsson U, Gourley W. Malakoplakia : evidence for monocyte lysosomal abnormality correctable by cholinergic agonist in vitro and in vivo. *N Engl J Med* 1977 Dec;297(26):1413-9
17. Schreiber AG, Maderazo EG. Leukocytic Function in Malakoplakia. *Arch Pathol Lab Med* 1978 Oct;102(10):534-7
18. Lewin KJ, Fair WR, Steigbigel RT, Winberg CD, Droller MJ. clinical and laboratory studies into the pathogenesis of malacoplakia. *J Clin Pathol* 1976 Apr;29(4):354-63
19. Kantelip B, Auge MC, Boiteux JP, Chassagne M. Malakoplakia at 3 sites : the bladder, urethra and kidney : isolation and ultrastructural study of blood monocytes. *Ann Pathol* 1987; 7(2):143-8
20. Brayton RG, Stokes PE, Schwartz MS, Louria DB. Effect of alcohol and various diseases on leukocyte mobilization, phagocytosis and intracellular bacterial killing. *N Engl J Med* 1970 Jan;282(2):123-8
21. Benoit G, Icard P, Hisse C, Vieillefond A, Francais P, charpentier B, Fries D. Malacoplakia and renal transplantation : report of a case of testicular malacoplakia. *Ann Urol (Paris)* 1986;20(5):337-40
22. Deguchi T, Kuriyama M, Shinoda I, Maeda S, Takeuchi t, Sakai S, Ban Y, Nishiura T. Malakoplakia of urinary bladder following cadaveric renal transplantation. *Urology* 1985 Jul;26(1):92-4
23. Barker TH. Malakoplakia in a renal allograft. *Br J Urol* 1984 Oct;56(5):549-50
24. Biggar WD, Crawford L, Cardella C, Bear RA, Gladman D, Reynolds WJ. Malakoplakia and immunosuppressive therapy : reversal of clinical and leukocyte abnormalities after withdrawal of prednisolone and azathioprine. *Am J Pathol* 1985 Apr;119(1):5-11
25. Wener MH, Ramsey PG, Hill HR, Striker L, Mannik M. Renal malakoplakia in a patient with systemic lupus erythematosus. *Arthritis Rheum* 1984 Jun;27(6):704-7
26. MacMillan RD, Cardella CJ, Crawford L, Biggar WD. Malakoplakia following renal transplantation. *Transplant Proc* 1982 Dec;14(4):700-1
27. Nathan AW, Turner DR, Aubry C, Cameron JS, Williams DG, Ogg CS, Bewick M. Corynebacterium hofmannii infection after renal transplantation. *Clin Nephrol* 1982 Jun;17(6):315-8
28. Nieland ML, Silverman AR, Borochovit D, Saferstein HL. Cutaneous malakoplakia. *Am J Dermatopathol* 1984 Fall;3(3):287-94
29. Carney GM, Faure JJ, Price SK. Malakoplakia : a case report and review of the renal manifestations and immunopathology. *S Afr Med J* 1981 Nov;60(21):824-7
30. Varga J. Renal malakoplakia and systemic lupus erythematosus (letter). *Arthritis Rheuma* 1985

- Feb;28(2):237
31. Nonomura A, Kono N, Takazakura E, Ohta G. Renal and prostatic malakoplakia associated with submassive hepatic necrosis : a case report with immunocytochemical, ultrastructural and X-ray analytical observations. *Acta Pathol Jpn* 1986 Aug;38(8):1251-62
 32. Webb M, Piscott JR, Marshall WC, Spitz L, Harvey BA, Soothill JF. Hypogammaglobulinemia and malakoplakia : response to bethanechol. *Eur J Pediatr* 1986 Sep;145(4):297-302
 33. Mir-Madjlessi SH, Tavassolie H, Kamalian N. Malakoplakia of the colon and recurrent colonic strictures in a patient with primary hypogammabulinemia : an association not previously described. *Dis Colon Rectum* 1982 Oct;25(7):723-7
 34. Smith BH. Malakoplakia of the urinary tract : a study of twenty-four cases. *Am J Clin Pathol* 1965 May;43(5):409-17
 35. Crouch E, White V, Wright J, Churg A. Malakoplakia mimicking carcinoma metastasis to lung. *Am J Surg Pathol* 1984 Feb;8(2):151-6
 36. Qualman SJ, Gupta PK, Mendelsohn G. Intracellular *Escherichia coli* in urinary malakoplakia : a reservoir of infection and its therapeutic implications. *Am J Clin Pathol* 1984 Jan;84(1):35-42
 37. Anderson T, Kristiansen W, Ruge S, Hart-Hansen JP. Malakoplakia of the prostate causing fatal fistula to rectum : a case report. *Scan J Urol Nephrol* 1986;20(2):153-7
 38. Griggs WP, Hemstreet GP. Pathologic and immunologic considerations in malakoplakia. *Urology* 1980 Dec;16(6):638-45
 39. Debre B, Leleu C, Malakoplakia. *Ann Urol (Paris)* 1984 Feb;18(1):6-12
 40. Arap S, Denes FT, Silva J, Brito AH, Neto ED, Nahas WC. Malakoplakia of the urinary tract. *Eur Urol* 1986;12(2):113-6
 41. Pamilo M, Kulatunga A, Martikainen J. Renal parenchymal malakoplakia : a report of two cases. The radiological and ultrasound images. *Br J Radiol* 1984 Aug;57(680):751-5
 42. Shaw PJ, Hartley RB, Fagg NL, Saunders AJ, Saxton HM. Ultrasound and CT in renal parenchymal malakoplakia : report of a case with previous xanthogranulomatous pyelonephritis. *Br J Radiol* 1985 Feb;58(686):175-8
 43. Charney EB, Witzleben CL, Douglas SD, Kamani N, Kalichman MA. Medical management of bilateral renal malakoplakia, *Arch Dis Child* 1985 Mar;60(3):254-6
 44. Christophe C, Cantraine F, Bogaert C, Coussement C, Hanquinet S, Spehl M, Perlmutter N. Ultrasound : a method for kidney size monitoring in children. *Eur J Pediatr* 1986 Dec;145(6):532-8
 45. Piccirillo M, rigsby CM, Rosenfield AT. Sonography of renal inflammatory disease. *Urol Radiol* 1987;9:66-78
 46. Tsung SH. urinary sediment cytology : potential diagnostic tool for malakoplakia. *Urology*. 1982 Nov;20(5):546-7
 47. Kumar PV, Hambarsoomina B, Banani SA, Vaezzadeh K. Diagnosis of intestinal malakoplakia by fine needle aspiration cytology. *Acta Cytol (Baltimore)* 1987 Jan-Feb;31(1):53-6
 48. Cazzaniga MC, Tommasini Dega A, Nergri R, Pioselli F. Cytologic diagnosis of prostatic malakoplakia : report of three cases. *Acta Cytol (Baltimore)* 1987 Jan-Feb;31(1):48-52