

5-1-1990

มะเร็งของปากมดลูกระยะก่อนลุกลาม

สมชัย นิรุตติศาสตร์

Follow this and additional works at: <https://digital.car.chula.ac.th/clmjjournal>



Part of the [Medicine and Health Sciences Commons](#)

Recommended Citation

นิรุตติศาสตร์, สมชัย (1990) "มะเร็งของปากมดลูกระยะก่อนลุกลาม," *Chulalongkorn Medical Journal*: Vol. 34: Iss. 5, Article 9.

Available at: <https://digital.car.chula.ac.th/clmjjournal/vol34/iss5/9>

This Review Article is brought to you for free and open access by the Chulalongkorn Journal Online (CUJO) at Chula Digital Collections. It has been accepted for inclusion in Chulalongkorn Medical Journal by an authorized editor of Chula Digital Collections. For more information, please contact ChulaDC@car.chula.ac.th.

มะเร็งของปากมดลูกระยะก่อนลุกลาม

สมชัย นีรุตติศาสตร์*

Niruthisard S, Cervical intraepithelial the neoplasia. Chula Med J 1990 May; 34(5): 383-398

Cervical Intraepithelial Neoplasia is the precancerous of cervical cancer, the most common female genital cancer in Thai women. It has the typical character of sexually transmitted diseases, but has a long latent period before disease can be clinically detected. The detection and appropriate treatment of this precancerous condition is the most beneficial way of controlling cervical cancer. Most of the patients have no symptoms. The detection can be made easily by doing a papanicolaou smear as a screening test and be confirmed by colposcopic directed biopsy or conization. Although pathologists divide CIN into 3 grades, treatment should be considered as for one disease. Treatment can be made by local destruction in the out-patient setting or by surgical means the in-patient setting. The appropriate treatment depends on age, desire of fertility, and personal needs of the patients. Recently the human papillomaviruses have been accepted to be directly associated with CIN and cervical cancer in a role of causative agent. This is especially so of the HPV type 16/18 group, which have a high malignant potential. With the advance of DNA hybridization technique developed for use in clinical practice, we will be able to differentiate CIN lesions of the high risk potential (HPV type 16/18 group) from the low risk one (HPV type 6/11), which will make the management of this condition more appropriate.

Reprint requesr: Niruthisard S, Department of Obstetrics and Gynecology, Faculty of Medicine, Chulalongkorn University, Bangkok 10300 , Thailand.

Received for publication. February 2, 1990.

Cervical intraepithelial neoplasia หรือย่อว่า CIN เป็นคำที่ปัจจุบันใช้เรียกความผิดปกติของเยื่อบุผิวแบบ squamous ของปากมดลูกที่จำกัดอยู่เฉพาะในชั้นเยื่อบุผิว โดยที่ความผิดปกติมีลักษณะของเซลล์มะเร็ง และรอยโรคนี้สามารถเจริญต่อไปเป็นมะเร็งระยะลุกลามของปากมดลูกในภายหลัง(1) Richart เป็นผู้ริเริ่มใช้คำนี้ในปี ค.ศ.1973 และเป็นที่ยอมรับกันมากขึ้น เดิมทีเดียวความผิดปกติในลักษณะนี้ถูกเรียกว่า dysplasia และ carcinoma in situ ของปากมดลูก การเรียกเป็น 2 ชื่อในโรค ๑ เดียวเช่นนี้ทำให้เกิดความเข้าใจผิดว่าเป็นเรื่องของโรค 2 โรค ซึ่งทำให้การพิจารณาดูแลรักษาไม่ถูกต้อง กล่าวคือ ถ้าผู้ป่วยได้รับคำวินิจฉัยว่าเป็น dysplasia แพทย์บางท่านอาจไม่ให้การรักษาหรือให้การรักษาที่ไม่เพียงพอ เนื่องจากเข้าใจไปว่าค่า dysplasia หมายถึงโรคที่มีการดำเนินโรคไม่ร้ายแรง และในขณะที่ผู้ป่วยที่เป็น carcinoma in situ ของปากมดลูกแพทย์ก็มักจะให้การรักษาด้วยการผ่าตัด อาจเป็นการทำ Conization หรือการผ่าตัดมดลูกออก ทั้งนี้ขึ้นกับผู้ป่วยแต่ละราย ซึ่งความเข้าใจดังกล่าวนี้ไม่ถูกต้องทั้งหมด เนื่องจากความผิดปกติของ precursor ของมะเร็งปากมดลูกไม่ว่าจะเป็น dysplasia หรือ carcinoma in situ จะมีการเปลี่ยนแปลง

ของเซลล์ผิดปกติแบบเดียวกันคือมีโครโมโซมเป็นแบบ aneuploid(2) นอกจากนี้การวินิจฉัยแยกกันระหว่าง severe dysplasia และ carcinoma in situ ก็มีปัญหาเกิดขึ้นในบางครั้งคือ พยาธิแพทย์อาจมีความเห็นไม่สอดคล้องกันในการให้คำวินิจฉัย ดังนั้นเมื่อความผิดปกติประเภทนี้เป็นโรคเดียวกันจึงเกิดคำว่า Cervical intraepithelial neoplasia ขึ้นเพื่อง่ายต่อการเข้าใจ

ถึงแม้ว่าโดยเนื้อแท้แล้ว CIN เป็นโรคเพียงโรคเดียว แต่จะมีระดับของเซลล์ที่ผิดปกติมากน้อยต่างกัน ซึ่งจะไม่ส่งผลต่อการพิจารณาเพื่อให้การรักษา แต่ก็มี การแบ่ง CIN ออกเป็น 3 ระดับคือ CIN1, CIN2, และ CIN3 ซึ่ง CIN1 เทียบได้กับ mild dysplasia CIN2 เทียบได้กับ Moderate dysplasia และ CIN3 เทียบได้กับ severe dysplasia รวมกับ carcinoma in situ ตามระบบแบ่งแบบเก่า (รูปที่ 1) การแบ่ง CIN เป็น 3 ระดับ มีประโยชน์ในการเปรียบเทียบระหว่าง 2 ระบบการพยากรณ์โรคและสะท้อนถึงอัตราส่วน ของความสัมพันธ์ระหว่างรอยโรคกับ Human Papilloma-viruses โดยเฉพาะกลุ่ม 16/18 ซึ่งจะเพิ่มขึ้นตามระดับความผิดปกติของ CIN

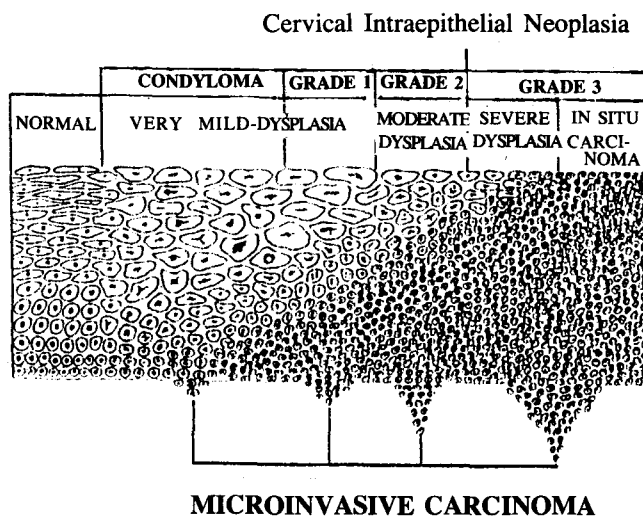


Figure 1.

ระบาดวิทยา

จากการศึกษาทางระบาดวิทยาพบว่า องค์ประกอบสำคัญที่ทำให้สตรีเสี่ยงต่อการเป็นโรค CIN และมะเร็งของปากมดลูกคือ การมีเพศสัมพันธ์ตั้งแต่อายุน้อย และการมีเพศสัมพันธ์กับชายหลายคน สตรีที่มีเพศสัมพันธ์ตั้งแต่อ่อนอายุ 20 ปี จะมีอัตราเสี่ยงต่อการเกิดโรค CIN สูงเป็น 2.55 เท่า เมื่อเทียบกับสตรีที่มีเพศสัมพันธ์ครั้งแรกหลัง อายุ 20 ปีขึ้นไป และสตรีที่มีเพศสัมพันธ์กับชายจำนวนระหว่าง 3 ถึง 5 คน จะมีอัตราเสี่ยงต่อการเกิดโรค CIN สูงเป็น 8 เท่า และถ้ามีเพศสัมพันธ์กับชายจำนวนมากกว่า 6 คน อัตราเสี่ยงนี้จะเพิ่มขึ้นเป็น 14.2 เท่า เมื่อเทียบกับสตรีที่มีเพศสัมพันธ์กับชายเพียงคนเดียว⁽³⁾ ส่วนสาเหตุชวนให้เกิดอื่น ๆ ที่เคยกล่าวกันไว้เช่นสตรีตั้งครรภ์เมื่ออายุน้อย ภาวะแต่งงานที่ไม่ราบรื่น และอื่น ๆ เป็นเพียงเหตุการณ์ที่สัมพันธ์กับองค์ประกอบสำคัญ 2 อย่างที่กล่าวไว้ข้างต้น ส่วนความสัมพันธ์ของมะเร็งปากมดลูกกับกามโรคจำพวกซิฟิลิส หนองใน พยาธิในช่องคลอด และเชื้อคลามิเดีย จะเป็นเพียงสิ่งที่บ่งบอกถึงพฤติกรรมทางเพศของสตรีที่มีภาวะเสี่ยงโดยที่ไม่ใช่ความสัมพันธ์กับมะเร็งโดยตรง⁽⁴⁾

นอกจากสตรีโดยตัวเองจะมีภาวะเสี่ยงต่อโรค CIN ในบุรุษเองก็มีบทบาทสำคัญในการก่อให้เกิดโรค CIN หรือมะเร็งของปากมดลูก จากการศึกษาของ Kessler พบว่า สตรีที่แต่งงานกับชายที่เคยมีภรรยาเป็นมะเร็งปากมดลูก จะมีโอกาสเป็นมะเร็งของปากมดลูกได้สูงมาก⁽⁵⁾ และในรายงานอื่น ๆ ยังพบว่า บุรุษซึ่งมีพฤติกรรมทางเพศสลับ จะทำให้ภรรยามีโอกาสเสี่ยงต่อการเกิดมะเร็งของปากมดลูกสูงขึ้น^(6,7) บุรุษกลุ่มนี้จะถูกเรียกว่า บุรุษที่มีภาวะเสี่ยงสูงต่อสตรีที่มีเพศสัมพันธ์ร่วมกัน

จากหลักฐานข้างต้น ซึ่งแสดงให้เห็นว่า โรค CIN และมะเร็งของปากมดลูก สัมพันธ์กับพฤติกรรมทางเพศของทั้งสตรีและสามี จึงทำให้เชื่อว่า โรค CIN เป็นโรคทางเพศสัมพันธ์ (sexually transmitted disease) อย่างหนึ่ง เพียงแต่จะมีระยะฟักตัวนานกว่าก่อนที่จะมีอาการให้ตรวจพบ ด้วยเหตุที่มันมีลักษณะของโรคทางเพศสัมพันธ์ จึงควรจะมีสารหรือเชื้อโรคที่แพร่เข้าสู่สตรีโดยมีผู้ชายเป็นพาหะ ในปัจจุบันเชื่อว่าสารหรือเชื้อโรคที่น่าสงสัยนี้ ควรจะเป็น ไวรัส มากที่สุด⁽⁸⁾

สาเหตุการเกิดโรค

สาเหตุที่แท้จริงยังไม่ทราบแต่เป็นที่ยอมรับกันว่าการ

เกิดโรค CIN จะต้องมีการะ 3 ประการร่วมกัน⁽⁹⁾ ซึ่งได้แก่

1. สตรีที่มีภาวะเสี่ยงสูง คือมีเพศสัมพันธ์ตั้งแต่อายุ น้อยโดยเฉพาะอายุน้อยกว่า 20 ปี และมีสามีหลายคน เนื่องจากในช่วงอายุนี้นี้เป็นช่วงที่ Transformation zone ของปากมดลูกมีการเปลี่ยนแปลงอย่างมาก ทำให้เนื้อเยื่อบริเวณนี้ง่ายต่อการรับสาร carcinogens เข้าไปในเซลล์

2. สามีที่มีภาวะเสี่ยงสูงต่อการเกิดมะเร็งของปากมดลูกในภรรยา ซึ่งได้แก่ ชายที่มีประวัติติดเชื้อกามโรค โดยเฉพาะ condyloma มีประวัติสำส่อนทางเพศ มีประวัติมะเร็งของอวัยวะสืบพันธุ์

3. สารหรือเชื้อโรคที่ก่อให้เกิดมะเร็ง (Carcinogens) ในปัจจุบันเชื่อว่าไวรัสเป็นตัวการสำคัญในการก่อให้เกิดโรค CIN โดยร่วมกับองค์ประกอบอื่น เช่น การสูบบุหรี่ ภาวะภูมิคุ้มกัน เป็นต้น เชื้อไวรัสที่ได้รับความสนใจ ได้แก่ Human papillomaviruses (HPV) ซึ่งมีความสำคัญเพิ่มขึ้นตามลำดับ และ Herpes simplex virus type 2 (HSV-2) ซึ่งลดความสำคัญลงไปในปัจจุบัน^(8,10)

3.1 Human papillomaviruses (HPV)

Papillomaviruses เป็นไวรัสที่พบได้ทั่วไป สามารถทำให้เกิดโรคในสัตว์มีกระดูกสันหลังชนิดต่าง ๆ ตั้งแต่คนจนถึงมนุษย์ ไวรัสกลุ่มนี้เป็นไวรัสชนิด DNA ขนาดเล็ก แบบ double-stranded circular DNA genome และ non-enveloped สามารถทำให้เกิดรอยโรคบนเยื่อผิวชนิด squamous ในลักษณะ proliferative ในคนซึ่งเรียกว่า human papillomaviruses (HPV) สามารถตรวจพบได้ถึง 53 ชนิด (types) โดยวิธี DNA hybridization และเชื่อว่าพบชนิดอื่นเพิ่มขึ้นอีก⁽¹¹⁾

ในปี ค.ศ. 1974 zur Hausen ได้ตั้งสมมุติฐานว่า HPV น่าจะเป็นเชื้อไวรัสที่สามารถทำให้เกิดเนื้องอกมะเร็งชนิด Squamous ของอวัยวะสืบพันธุ์⁽¹²⁾ ในปี ค.ศ. 1977 Meisels และคณะได้ให้ความสนใจต่อรอยโรคบนปากมดลูกที่เกิดจากเชื้อไวรัสที่ทำให้เกิดโรค condyloma และได้กล่าวถึงการพบ HPV ภายในนิวเคลียสของเซลล์ที่เรียกว่า Koilocyte ซึ่งพบในรอยโรคที่เป็น precursor ของมะเร็งของปากมดลูก⁽¹³⁾ คณะของ Meisels ยังได้ตั้งข้อสังเกตว่า เชื้อไวรัสชนิดนี้ซึ่งแต่เดิมเป็นที่รู้จักกันดีว่าเกี่ยวข้องกับหูดหงอนไก่ (condyloma acuminata or venereal wart) สามารถทำให้เกิดรอยโรคสีขาวชนิดแบนราบ (flat wart) ที่อวัยวะสืบพันธุ์ได้ด้วย และรอยโรคนี้เหมือนกับรอยโรค

ของ CIN ทำให้เชื่อว่าน่าจะมีส่วนสัมพันธ์กับการเกิดมะเร็งของปากมดลูก^(14,15) ต่อมา Jenson และคณะได้ผลิต antibody ต่อ HPV capsid antigens ทำให้นักวิจัยอื่น ๆ สามารถตรวจหา HPV ด้วยวิธีการย้อมแบบ immunoperoxidase⁽¹⁶⁾ ความก้าวหน้าที่สำคัญได้เกิดขึ้นเมื่อ zur Hausen และคณะและนักวิจัยอื่น ๆ สามารถแยกเชื้อ HPV ได้จากรอยโรคที่อวัยวะสืบพันธุ์ และโดยวิธีการทาง molecular cloning ของ HPV-DNA ทำให้สามารถแยกชนิด (typing) ของ HPV ได้ด้วยวิธีการ hybridization^(17,18) ชนิดของ HPV จะถูกเรียกกำกับตัวเลขตามลำดับการตรวจพบ HPV ที่พบในรอยโรคของอวัยวะสืบพันธุ์สตรีมีอยู่ 10 ชนิด (ตารางที่ 1) HPV ชนิด 6 และ 11 จะถูกพบใน condyloma acuminata และ flat condyloma เป็นส่วนมาก มีส่วนน้อยที่ถูกพบในโรค CIN ส่วน HPV ชนิด 16,18,31,33,35,39,43 และ 44 พบในรอยโรค CIN และมะเร็งของปากมดลูก ถึงแม้ว่าจะยังไม่มีหลักฐานโดยตรงที่แสดงว่า HPV ทำให้เกิดโรค CIN และลุกลามต่อไปเป็นมะเร็งของปากมดลูกชนิด squamous แต่ก็มีความสัมพันธ์กันที่ประกอบเข้าด้วยกันทำให้น่าเชื่อได้ว่า HPV มีความสัมพันธ์กับโรค CIN และมะเร็งของปากมดลูกในแง่ของการเป็นสาเหตุของโรค หลักฐานเหล่านี้ได้แก่การตรวจพบเชื้อ HPV ในมะเร็งของปากมดลูกชนิด squamous ได้ประมาณร้อยละ 90-95 ส่วนที่เหลือเชื่อว่าคงมีเชื้อ HPV อยู่เช่นเดียวกันแต่เป็นชนิดที่ยังไม่ได้รับการค้นพบหรือเป็นไปได้ว่าจำนวนของเชื้อ HPV มีน้อยเกินไปจนตรวจไม่พบ^(8,19) และประมาณร้อยละ 90.9 ของผู้ป่วยที่เป็น CIN3 จะถูกตรวจพบเชื้อ HPV ชนิด 16/18⁽²⁰⁾ HPV ชนิด 6/11 ซึ่งก่อให้เกิดหูดหงอนไก่และ flat condyloma จะมีโอกาสหายเองได้มาก โดยที่แทบจะไม่มีโอกาสลุกลามไปเป็นมะเร็งในภายหลัง และ HPV ชนิด 6/11 จะ

ไม่ถูกตรวจพบในมะเร็งของปากมดลูก^(21,22) HPV ชนิด 6/11 จะสัมพันธ์กับโครโมโซมที่เป็นแบบ polyploidy และมี mitotic figure แบบปกติ หรือ Tripolar mitoses ซึ่งโครโมโซมลักษณะนี้จะสัมพันธ์กับการดำเนินโรคที่ไม่ร้ายแรง⁽²³⁾ HPV ชนิด 16,18 และอื่น ๆ (อาจรวมกันเรียกว่ากลุ่ม 16/18) ที่ถูกตรวจพบในมะเร็งปากมดลูก จะมีอัตราส่วนการตรวจพบต่างกัน และอัตราส่วนนี้อาจจะแตกต่างกันไปในแต่ละประเทศ ประมาณร้อยละ 65 ของมะเร็งปากมดลูกจะเป็น HPV ชนิด 16 และ 18⁽²²⁾ โรค CIN ที่มีการตรวจพบ HPV กลุ่ม 16/18 จะมีโอกาสสูงที่จะมีการลุกลามต่อไปเป็นมะเร็งของปากมดลูกหรือคงอยู่ของรอยโรค โอกาสที่จะหายไปเองมีน้อย⁽²¹⁾ และรอยโรคที่เกิดจาก HPV กลุ่ม 16/18 จะมีโครโมโซมเป็นแบบ Aneuploidy และมี mitotic figures แบบผิดปกติจากการตรวจทางพยาธิวิทยา ซึ่งจะสัมพันธ์กับการดำเนินโรคที่ร้ายแรง⁽²³⁾ HPV ในกลุ่ม 16/18 จะมี oncogenic potential แตกต่างกับ HPV ชนิด 16 และ 18 จะเป็นพวกที่มี oncogenic potential สูง คือมีโอกาสดำเนินโรคไปเป็นมะเร็งของปากมดลูกได้มาก แต่มีข้อแตกต่างกันเล็กน้อย คือ HPV ชนิด 16 จะใช้เวลาในการดำเนินของโรคจาก CIN ไปเป็นมะเร็งของปากมดลูกมากกว่า HPV ชนิด 18 ซึ่งจะมีการดำเนินของโรคอย่างรวดเร็ว โดยไม่จำเป็นต้องมีลักษณะของ CIN ในระดับต่ำมาก่อน ส่วน HPV ชนิด 31 เป็นตัวที่มี oncogenic potential ต่ำ และมีการดำเนินของโรคช้า มีโอกาสหายไปเองของโรคได้มากกว่า CIN ที่ตรวจพบ HPV ชนิด 16 และ 18⁽²²⁾ จากหลักฐานที่กล่าวมา ทั้งหมดนี้เป็นการสนับสนุนถึงความสำคัญของเชื้อ HPV ในการก่อให้เกิดโรคมะเร็งของปากมดลูกและบทบาทของมันนับวันจะเพิ่มมากขึ้น

Table 1. Gynecologic lesions associated with HPV^(8,9,11)

Type	Lesion
6 a-f	condyloma acuminata CIN 1, 2, 3 VIN 1, 2, 3
11 a,b	Concyloma acuminata CIN 1, 2, 3

Table 1. (Cont'd)

Type	Lesion
16	CIN 1, 2, 3 VIN 1, 2, 3 Bowenoid papulosis Cervical carcinoma
18	Cervical carcinoma
31	CIN 1, 2, 3 Cervical carcinoma
33	Bowenoid papulosis CIN 1, 2, 3 Cervical carcinoma
35	CIN 1, 2, 3 Cervical carcinoma
39	Cervical carcinoma
43	CIN 1, 2, 3
44	CIN 1, 2, 3

3.2 Herpes simplex virus type 2 (HSV-2)

ในช่วงกลางทศวรรษที่ 1960 HSV-2 ได้รับการศึกษาอย่างแพร่หลายว่า น่าจะเป็นสาเหตุของการเกิดมะเร็งของปากมดลูก เนื่องจากการตรวจพบภูมิคุ้มกันของ HSV-2 ในผู้ป่วยที่เป็นมะเร็งของปากมดลูกได้มากกว่าในกลุ่มประชากรทั่วไป⁽²⁴⁾ เชื้อ HSV สามารถทำให้เกิดการเปลี่ยนแปลงของเซลล์ในห้องทดลอง⁽²⁵⁾ และมีรายงานพบ herpetic sequences ในเซลล์มะเร็งของปากมดลูก⁽²⁶⁾ แต่มีรายงานในระยะหลังแย้งว่า การที่พบการติดเชื้อ HSV-2 ในผู้ป่วยมะเร็งของปากมดลูกได้มากเป็นผลสืบเนื่องมาจากการที่ผู้ป่วยกลุ่มนี้มีโอกาสสูงในการติดเชื้อกามโรคอื่น ๆ ด้วยเช่นกัน⁽⁸⁾ และจากการศึกษาในลักษณะ prospective ในผู้ป่วยที่ติดเชื้อ HSV-2 เปรียบเทียบกับกลุ่มควบคุมก็ไม่พบว่า

ผู้ที่ติดเชื้อ HSV-2 จะเสี่ยงต่อการเกิดมะเร็งของปากมดลูกเพิ่มขึ้นแต่อย่างใด⁽²⁷⁾ ดังนั้นบทบาทของเชื้อ HSV-2 ในการก่อให้เกิด CIN และมะเร็งของปากมดลูก จึงมีความสำคัญลดลง

เนื่องจากสาเหตุแท้จริงของการเกิดมะเร็งของปากมดลูกยังไม่เป็นที่ทราบแน่ชัด แต่ก็เชื่อกันว่าน่าจะมีสาเหตุหลายอันร่วมกัน (multifactorial) zur Hausen ได้ตั้งสมมุติฐานของการเกิดมะเร็งของปากมดลูก(ภาพที่ 2)ไว้ว่าเชื้อ HPV เป็นตัวการสำคัญซึ่งอาจเป็น "Promotor" โดยมี cofactor อื่นเป็น "Initiator" ร่วมด้วยได้แก่เชื้อ HSV-2 การสูบบุหรี่ และอื่น ๆ ที่ยังไม่ทราบร่วมกับการเปลี่ยนแปลงของภูมิคุ้มกันของผู้ป่วยเองที่มีส่วนในการเกิดและการลุกลามของมะเร็งของปากมดลูก^(10,28)

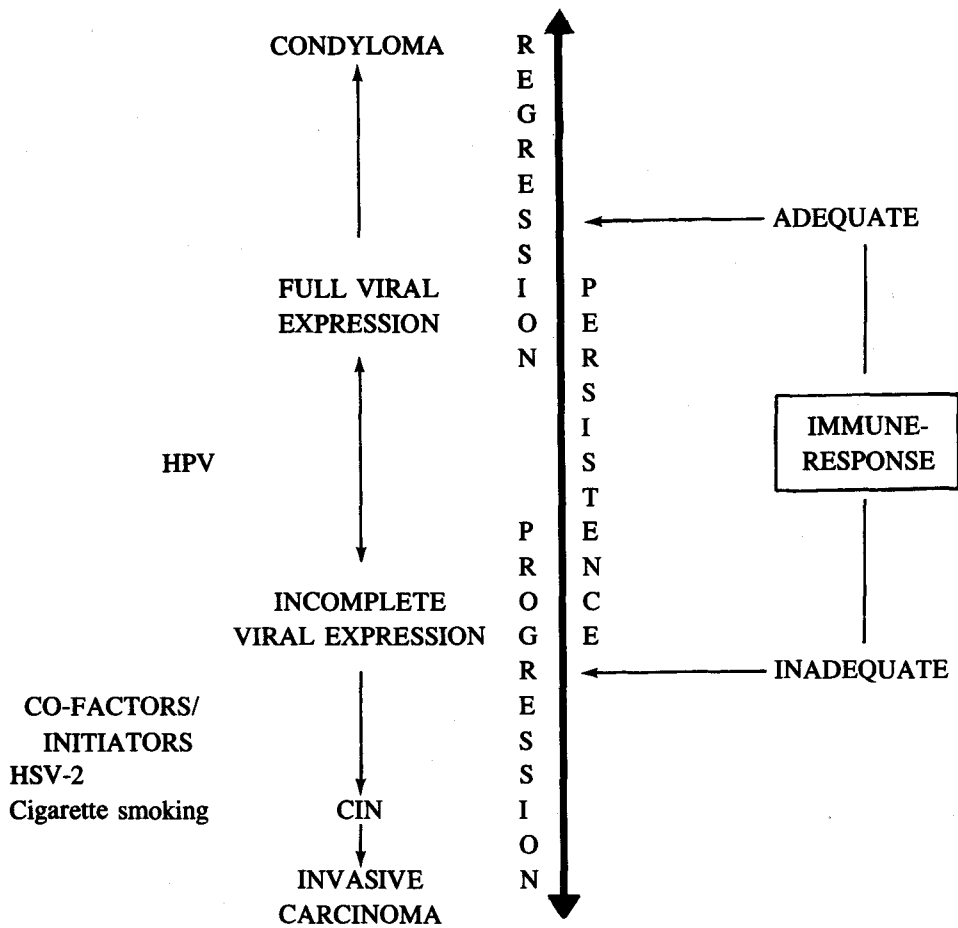


Figure 2.

พยาธิวิทยา

ความผิดปกติทางพยาธิวิทยาของโรค CIN จะเริ่มพบจากเซลล์ในชั้น basal คือมีการสูญเสียการมี polarity ของเซลล์ทำให้การเรียงตัวของเซลล์ไม่เป็นระเบียบ นิวเคลียสจะติดสีเข้ม (hyperchromaticity) การกระจายตัวของ chromatin ผิดปกติ ลักษณะรูปร่างของนิวเคลียสผิดปกติ (pleomorphism) และขนาดของนิวเคลียสจะใหญ่ขึ้นเมื่อเปรียบเทียบกับ cytoplasm ลักษณะของ chromatin ที่ผิดปกติจะเป็นลักษณะสำคัญของโรค CIN ในการแยกโรคจากรอยโรคชนิดอื่นที่คล้ายกัน⁽¹⁰⁾ ลักษณะเฉพาะอีกอย่างหนึ่งคือการตรวจพบ Abnormal mitotic figures (AMF) ซึ่งถือเป็น criteria สำคัญ^(2,23) ลักษณะของนิวเคลียสที่ผิดปกติคล้ายเซลล์มะเร็งจะพบได้ในเซลล์ชั้นบนขึ้นไปทั้ง ๆ ที่มี cytologic maturation ในรอยโรค CIN 1 และ CIN 2⁽¹⁰⁾

การแบ่งระดับของโรค CIN ขึ้นกับอัตราส่วนมากหรือน้อยของเซลล์ผิดปกติที่มีลักษณะของเซลล์ชั้น basal

โดยแบ่งเป็น 3 ระดับ คือ CIN 1, CIN 2 และ CIN 3 ใน CIN 1 จะพบเซลล์ผิดปกติแบบ basaloid อยู่ตอนล่าง 1 ใน 3 ของความหนาของเยื่อผิวของปากมดลูก ใน CIN 2 จะพบเซลล์ของเยื่อผิวตอนล่าง 2 ใน 3 ของความหนาที่มีความผิดปกติ และถ้าตรวจพบเซลล์ผิดปกติแบบ basaloid เกินกว่าตอนล่าง 2 ใน 3 ของความหนาของเยื่อผิวของปากมดลูกก็จะให้การวินิจฉัยเป็น CIN 3⁽¹⁰⁾ (รูปที่ 1)

จากหลักฐานในปัจจุบัน CIN จะสัมพันธ์กับชนิดของ HPV ซึ่งโยงไปถึงความเสี่ยงต่อการเกิดมะเร็งของปากมดลูก ใน CIN 1 จะเกิดจาก HPV ชนิด 6/11 เป็นส่วนใหญ่ มีเพียงร้อยละ 5-10 ที่เกิดจาก HPV ชนิด 16/18 ซึ่งเป็น HPV กลุ่มที่มีโอกาสเสี่ยงสูงในการลุกลามเป็นมะเร็งของปากมดลูก ส่วน CIN 2 และ CIN 3 จะมีความสัมพันธ์กับ HPV ชนิด 16/18 มากขึ้นตามลำดับ^(8,9) จากการศึกษาของ Reid พบว่าร้อยละ 55 ของ CIN 2 และร้อยละ 90 ของ

CIN 3 จะมีการตรวจพบ HPV ชนิด 16/18⁽²⁰⁾ แต่เนื่องจากในปัจจุบันการแยกรอยโรคที่เกิดจาก HPV ชนิด 6/11 และที่เกิดจาก HPV ชนิดกลุ่ม 16/18 ยังไม่แน่นอนโดยทางพยาธิวิทยาธรรมดา (ตารางที่ 2) การรักษาจึงกระทำไปในลักษณะเดียวกัน แต่ในอนาคตอันใกล้เทคนิคการตรวจหา

ชนิดของ HPV ด้วยวิธี DNA-hybridization ซึ่งอยู่ในระหว่างการพัฒนาให้ใช้ง่ายและสะดวก จะถูกนำมาใช้ในทางคลินิกเพื่อแยกแยะรอยโรคเหล่านี้ว่าเกิดจาก HPV ชนิดใดซึ่งอาจจะนำไปสู่การดูแลรักษาที่แตกต่างกันได้

Table 2. Terminology and Management of Cervical Lesions.

Diagnosis	Criteria	Clinical implications
Normal and its variants	Diploid, cytologically benign. Includes squamous metaplasia, inflammation, and repair.	No evidence of cancer or cancer precursors. Patient continues in follow-up pool for periodic screening.
Condyloma acuminatum	Acuminate lesions. Papillomatosis, acanthosis, cytologic atypia (polyploid) and koilocytosis, HPV types 6 and 11.	Treat for condyloma with podophyllin, trichloroacetic acid, cautery, CO ₂ laser, or surgical removal. Biopsy lesions resistant to therapy before ablative therapy to rule out invasion.
Flat condyloma	Flat, white, or pigmented lesions. Koilocytosis, cytologic atypia, binucleated cells. Normal mitotic figures, tripolar mitoses, or tetraploid dispersed metaphases (polyploidy), HPV types 6 and 11.	Colposcope and biopsy to rule out invasive cancer. Treat with cryotherapy, CO ₂ laser therapy, 5-FU, or local surgery depending upon size and distribution of lesion(s).
CIN	Minimal or no koilocytosis, high degree of cytologic atypia, mitoses, and poorly differentiated cells in upper 33% of epithelium and abnormal mitotic figures (aneuploidy). HPV 16/18 group.	Colposcope and biopsy to rule out invasive cancer. Treat with cryotherapy. CO ₂ laser therapy, 5-FU, or local surgery depending upon size and distribution of lesion(s).

HPV : human papillomavirus; 5-FU : 5-fluorouracil; CIN : cervical intraepithelial neoplasia.

การดำเนินของโรค

เป็นที่ยอมรับกันว่าโรค CIN สามารถลุกลามต่อไปเป็นมะเร็งของปากมดลูก⁽²⁹⁾ แต่ตัวเลขของอัตราการลุกลามจะแตกต่างกันไปในแต่ละการศึกษา ทั้งนี้ขึ้นกับวิธีการศึกษาระยะเวลาการตรวจติดตาม และวิธีการตรวจวินิจฉัย การศึกษาที่ดี ควรมีการตรวจวินิจฉัยและติดตามโดยไม่มีการ biopsy เนื่องจากการทำ biopsy อาจทำให้การดำเนินของ

โรคตามธรรมชาติเปลี่ยนแปลงไป⁽³⁰⁾ ในการศึกษาสตรีที่เป็น CIN โดยการตรวจติดตามด้วยเซลล์วิทยาและ col-pomicroscopy เป็นเวลา 9 ปี พบว่า ร้อยละ 50 ของ CIN 1 จะลุกลามไปเป็น CIN 3⁽³¹⁾ CIN 1 จะใช้เวลาในการเปลี่ยนแปลงไปเป็น CIN 3 (transit time) ประมาณ 6 เดือนถึง 3 ปี และ CIN 2 ลุกลามไปเป็น CIN 3 จะใช้เวลาประมาณ 2 ปี⁽³²⁾ Nasiell และคณะได้ศึกษาสตรีที่เป็น

CIN 2 โดยติดตามเป็นเวลา 51 เดือน ได้พบว่าร้อยละ 50 ของผู้ป่วยจะลุกลามไปเป็นรอยโรคที่รุนแรงขึ้น และร้อยละ 28 จะมีโอกาสหายไปเอง และสรุปว่าสตรีที่เป็น CIN 2 จะมีอัตราเสี่ยงเพิ่มขึ้นประมาณ 2000 เท่าในการลุกลามไปเป็นรอยโรคที่รุนแรงขึ้น⁽³³⁾ Fox ได้ศึกษาสตรีที่เป็น CIN 1 และ 2 จำนวน 728 รายเป็นเวลา 11 ปี ได้พบว่า ร้อยละ 60 ของผู้ป่วยจะมีการลุกลามต่อไป ร้อยละ 31 จะหายไปตัวเอง และร้อยละ 9 จะมีการคงอยู่ของรอยโรคเดิมไม่เปลี่ยนแปลง⁽³⁴⁾ ในการศึกษาแบบ prospective โดยการตรวจติดตามสตรีที่เป็น CIN 3 เป็นเวลา 1-20 ปี ได้พบว่า ร้อยละ 29 ของผู้ป่วยจะลุกลามต่อไปเป็นมะเร็งของปากมดลูก⁽³⁵⁾

เนื่องจากโรค CIN มีความสัมพันธ์กับการติดเชื้อ HPV ตามที่ได้กล่าวมาข้างต้น จึงได้มีการศึกษาติดตามสตรีที่มีการติดเชื้อ HPV โดยการตรวจทาง pap smear และทางพยาธิวิทยาพบว่า สตรีที่ติดเชื้อ HPV จะมีโอกาสเกิดโรค CIN ประมาณ ร้อยละ 33.3 หรือประมาณ 1 ใน 3 ภายในเวลา 1 ปี⁽³⁶⁾ ในสตรีที่เป็น CIN 1 จะมีโอกาส

ลุกลามไปเป็น CIN 3 ได้ประมาณร้อยละ 26 และร้อยละ 85 ของสตรีที่ลุกลามไปเป็น CIN 3 จะถูกตรวจพบเชื้อ HPV ชนิด 16⁽³⁷⁾

การวินิจฉัยโรค

สตรีที่เป็นโรค CIN ส่วนมากจะไม่มีอาการ ดังนั้น การตรวจวินิจฉัยอาศัยการตรวจ pap smear เป็นวิธีแยกสตรีกลุ่มที่น่าสงสัยเพื่อการตรวจวินิจฉัยในขั้นต่อไป pap smear เป็นวิธีการตรวจ screening ที่มีประสิทธิภาพสูง แต่ไม่ใช่การตรวจเพื่อวินิจฉัย ควรสังเกตว่า ผู้ป่วยที่เป็นมะเร็งระยะลุกลามของปากมดลูก อาจมี pap smear ผิดปกติในระดับเทียบเท่ากับผู้ป่วยในโรค CIN 1⁽¹⁰⁾ ดังนั้น การที่ผู้ป่วยมี pap smear ผิดปกติจะเป็นการบอกเพียงว่า ผู้ป่วยรายนั้นเป็นสตรีที่มีความเสี่ยงสูงในการที่จะตรวจพบความผิดปกติของปากมดลูกที่เกี่ยวข้องกับมะเร็ง แต่จะเป็นความผิดปกติที่รุนแรงเพียงใด ต้องอาศัยการตรวจวินิจฉัยขั้นตอนถัดไป (ภาพที่ 3) นอกจากนี้ pap smear ยังสามารถ

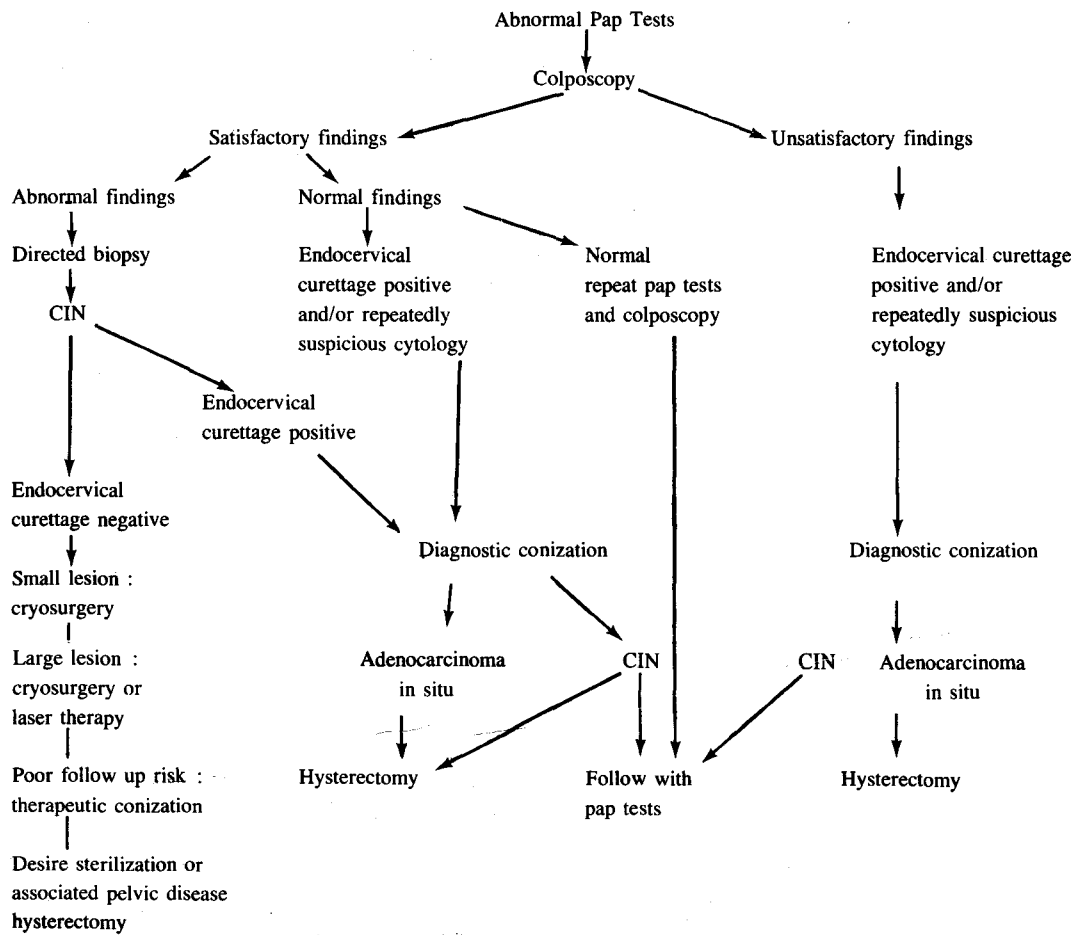


Figure 3. Management of patients with abnormal cytology.

ตรวจพบร่องรอยของการติดเชื้อ HPV ของปากมดลูกได้ โดยการตรวจพบเซลล์ที่เรียกว่า Koilocyte ดังนั้นในรายงานผลการตรวจ pap smear ในปัจจุบันจึงควรรายงานด้วยว่ามี การตรวจพบ Koilocyte หรือไม่ เนื่องจากการตรวจพบ เซลล์ลักษณะนี้เพียงอย่างเดียวก็อาจหมายถึงพยาธิสภาพ ตั้งแต่ flat condyloma, CIN ระดับต่าง ๆ จนถึงมะเร็งระยะ ลุกลามในสตรีรายนั้นได้⁽⁸⁾

ในปัจจุบันการตรวจทาง Colposcopy ถือเป็นขั้นตอน สำคัญในการตรวจวินิจฉัยสตรีที่มีผลตรวจ pap smear ผิด ปกติ⁽⁸⁻¹⁰⁾ การตรวจด้วยเครื่อง colposcope จะช่วยให้ แพทย์ทราบว่ารอยโรคที่น่าจะเป็นมะเร็งระยะลุกลามหรือ

ไม่ใช่ ตำแหน่งของรอยโรค รวมทั้งขนาดและจำนวน การ วินิจฉัยจากสิ่งที่ตรวจพบทาง colposcope จะไม่สามารถ เจาะจงได้ว่าเป็น CIN ในระดับใด¹⁰ นอกจากผู้ที่มีประสพ- การณ์สูงจริง ๆ เป็นผู้ให้การวินิจฉัย ตามที่แสดงไว้ในตาราง ที่ 3 ดังนั้นการตรวจทาง colposcopy จึงต้องร่วมกับการทำ biopsy ที่ตำแหน่งที่น่าสงสัยเพื่อให้ได้ผลตรวจทางพยาธิ วิทยา ในทางปฏิบัติเมื่อมีรอยโรคที่ตรวจพบด้วย colposcopy แพทย์ควรแยกแยะได้ว่ารอยโรคนั้นเป็นมะเร็งระยะลุกลาม หรือไม่ใช่มะเร็งระยะลุกลาม (cancer/not cancer) ใน รอยโรคที่ไม่ใช่มะเร็งระยะลุกลาม (not cancer) ควรแยก ได้ว่ารอยโรคใดเป็น flat condyloma และรอยโรคใดเป็น CIN (ภาพที่ 4)

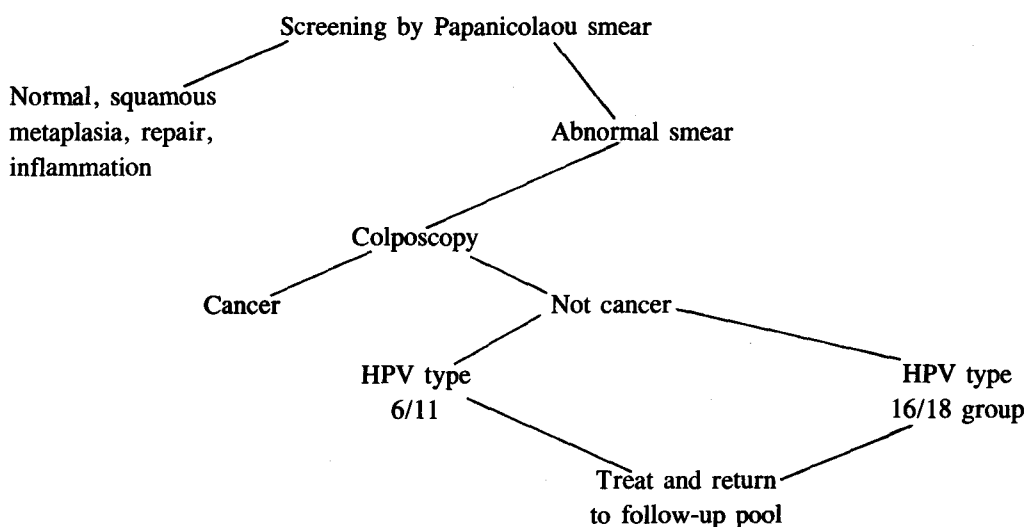


Figure 4.

Table 3. Correlation between colposcopy and histology.

Colposcopic terminology	Colposcopic appearance	Histologic correlates
Original squamous epithelium	Smooth, pink with indefinitely outlined vessels; no change after acetic acid application	Squamous epithelium
Columnar epithelium	Grapelike mucosa after acetic acid application	Columnar epithelium

Table 3. (Cont'd)

Colposcopic terminology	Colposcopic appearance	Histologic correlates
Transformation zone	Tongues of squamous epithelium with gland openings and/or nabothian cysts	Immature to mature squamous stratified epithelium
White epithelium	White, sharp-bordered lesion visible only after acetic acid application; vessels are not visible	From flat condyloma to CIN (grade 1 to grade 3)
Punctuation	Sharp-bordered lesion with red stippling; epithelium whiter after acetic acid application	From flat condyloma to CIN (grade 1 to grade 3)
Mosaic	Sharp-bordered lesion with mosaic pattern; epithelium white after acetic acid application	From flat condyloma to CIN (grade 1 to grade 3)
Hyperkeratosis	White patch with rough surface visible before acetic acid application	Usually hyperkeratosis or parakeratosis, sometimes condyloma or CIN
Atypical vessels	Horizontal vessels running parallel with surface; constricted and dilated vessels with atypical branching	From CIN grade 3 to invasive carcinoma

ในกรณีที่แพทย์มีความชำนาญในการตรวจทาง colposcopy เพียงพอ แพทย์สามารถใช้ผลของการตรวจทางเซลล์วิทยา, colposcopy, การทำ biopsy และการทำ endocervical curettage ทั้ง 4 อย่างมาประเมินร่วมกัน (ภาพที่ 3) และสามารถให้การวินิจฉัยได้ว่า สตรีรายใดเป็น CIN หรือ flat condyloma และสตรีรายใดเป็นมะเร็งระยะลุกลาม โดยที่หลีกเลี่ยงการทำ conization ของปากมดลูกได้ประมาณร้อยละ 95⁽³⁸⁾ การทำ conization จะถูกจำกัดเฉพาะในรายที่มีข้อบ่งชี้เท่านั้น⁽¹⁰⁾ สำหรับในสถานที่ที่ไม่มีการตรวจทาง colposcopy การทำ conization ก็ยังคงเป็นวิธีมาตรฐานในการตรวจวินิจฉัยสตรีที่มีผลตรวจ pap smear ผิดปกติ

การรักษา Cervical Intraepithelial Neoplasia

เนื่องจากแนวโน้มของการตรวจพบโรค CIN ในสตรีอายุน้อยมีโอกาสมเพิ่มขึ้น การรักษาโรค CIN จึงมีการเปลี่ยนแปลงไปจากเดิมเล็กน้อยทั้งนี้เพื่อให้ผู้ป่วยคงความสามารถในการมีบุตรไว้ได้ การที่สตรีในช่วงวัยรุ่นถึงช่วงต้นของอายุยี่สิบปีจะต้องถูกตัดมดลูกเนื่องจากเป็นโรค CIN 3 ถือได้ว่าเป็นการรักษาที่ไม่อยู่ในยุคสมัย⁽⁹⁾ วิธีการรักษามีอยู่หลายวิธี การเลือกวิธีการใดขึ้นกับความชำนาญของแพทย์และตัวผู้ป่วยเอง วิธีการรักษาเหล่านี้ไม่มีวิธีใดที่จะรับประกันได้ว่ามีประสิทธิภาพเต็มร้อยเปอร์เซ็นต์ แม้แต่การตัดมดลูกออก แต่ละวิธีมีจุดเด่นและจุดด้อยในตัว ผู้ป่วยควรได้รับคำอธิบายที่ชัดเจน และเห็นความสำคัญของการ

ตรวจติดตามภายหลังการรักษา เราสามารถแบ่งการรักษาเป็น 2 ลักษณะคือ แบบผู้ป่วยนอก (out-patient) ซึ่งเป็นวิธีทำลายเนื้อเยื่อเฉพาะที่ และแบบผู้ป่วยใน (in-patient) ซึ่งเป็นวิธีรักษาด้วยการผ่าตัด

การรักษาแบบผู้ป่วยนอก

หลักการสำคัญของการรักษาแบบนี้คือ การวินิจฉัยผู้ป่วยก่อนการรักษาให้ได้แน่นอนว่าไม่มีมะเร็งระยะลุกลามปะปนใน CIN เนื่องจากส่วนมากของความผิดพลาดเกิดจากความผิดพลาดในขั้นตอนการวินิจฉัย⁽³⁹⁾ วิธีการที่ใช้ในการรักษาแบบผู้ป่วยนอกทุกวิธีจะเป็นวิธีการทำลายเยื่อเมือที่ผิดปกติ ซึ่งได้แก่ cryosurgery, laser vaporization, electrocautery, cold coagulation และ local excision การรักษาคควรจะรักษา transformation zone ทั้งหมดเนื่องจากประสิทธิภาพในการรักษาด้วย laser vaporization พบว่าในกรณีที่ทำลายเฉพาะรอยโรค CIN จะมีอัตราการล้มเหลวของการรักษาสูงกว่าการรักษาทั้ง transformation zone^(39,40) และโดยทั่วไปความลึกของการรักษาควรจะลึกลงไปประมาณ 4-5 มิลลิเมตรเพื่อให้ได้อัตราการหายของโรคสูง เนื่องจาก Anderson และ Hartley ได้ศึกษาและรายงานไว้ว่าการทำลายเนื้อเยื่อของปากมดลูกจนถึงความลึก 3.8 มิลลิเมตรจะสามารถทำลายรอยโรค CIN ได้ร้อยละ 99.7 ของผู้ป่วยทั้งหมด⁽⁴¹⁾ ส่วน Abdul-Karim และคณะ ได้รายงานไว้ว่า ความลึกของการรักษาควรเท่ากับ 4.8 มิลลิเมตร จึงจะเพียงพอ⁽⁴²⁾ ข้อสังเกตที่สำคัญคือ ภาวะแทรกซ้อนจากการรักษาจะเพิ่มขึ้นตามความลึกของการรักษา

การรักษาด้วย cryosurgery เป็นวิธีที่นิยมมากที่สุดเนื่องจากอุปกรณ์มีราคาถูก และใช้ง่าย มีอัตราการล้มเหลวของการรักษาประมาณร้อยละ 5-10 และมีอัตราการกลับเป็นใหม่ของรอยโรคประมาณ 1 ใน 1000 รายต่อปี ซึ่งเทียบเท่ากับการทำ therapeutic conization⁽⁴³⁾ ประสิทธิภาพของการรักษาจะไม่ขึ้นกับระดับของ CIN แต่จะขึ้นกับขนาดของรอยโรคและคุณภาพของเครื่องมือ⁽⁴⁴⁾ cryosurgery เหมาะสำหรับรอยโรคที่มีขนาดเล็กไม่เกิน 3 ใน 4 ของพื้นที่ของปากมดลูก⁽⁸⁾ นิยมใช้ก๊าซไนตรัสออกไซด์ (N₂O) เป็นสารทำความเย็น ผลจากการรักษาด้วยวิธีนี้จะหายภายในเวลา 12 สัปดาห์⁽¹⁰⁾

สำหรับการรักษาด้วย laser vaporization จะเป็นวิธีการรักษาที่ต้องใช้เครื่องมือที่มีราคาแพง แต่มีความแม่นยำในการรักษาสูง เนื่องจากทำการรักษาภายใต้กล้องขยาย

เป็นวิธีที่เหมาะสมสำหรับการรักษาโรค CIN ที่มีขนาดใหญ่มากกว่า 3 ใน 4 ของพื้นที่ปากมดลูก⁽⁸⁾ ข้อดีของการรักษาด้วย laser คือ จะมีการทำลายของเนื้อเยื่อข้างเคียงน้อยกว่า และเห็นความลึกของเนื้อเยื่อที่ถูกทำลายชัดเจน และวัดความลึกได้เนื่องจากเนื้อเยื่อที่ถูกทำลายจะระเหยกลายเป็นไอ ผลที่เกิดจาก laser จะหายได้ดีกว่าวิธีการรักษาแบบอื่น มีอาการตกขาวภายหลังการรักษาน้อยกว่า⁽⁴⁵⁾ อัตราการหายของโรค CIN จากการรักษาด้วย laser vaporization ครั้งเดียวจะประมาณร้อยละ 95^(8,43) เครื่องมือที่เหมาะสมในกรณีนี้เป็น CO₂ laser ซึ่งติดกับเครื่อง colposcope และมี micromanipulator สำหรับควบคุมทิศทางและตำแหน่งของลำแสง

ส่วนการรักษาด้วย electrocoagulation ซึ่งมีอัตราการล้มเหลวของการรักษาเพียงร้อยละ 2.7⁽⁴⁶⁾ แต่มีข้อเสียคือผู้ป่วยจะรู้สึกเจ็บปวดมากในระหว่างการรักษา เนื่องจากผลการรักษาที่ดีจะต้องทำลายเนื้อเยื่อของปากมดลูกให้ลึกเพียงพอ ทำให้ต้องอาศัยความช่วยเหลือจากวิสัญญีแพทย์ และการรับไว้ในโรงพยาบาลเพื่อทำการรักษาในห้องผ่าตัด อีกวิธีหนึ่งของการรักษาคือ วิธี cold coagulator ซึ่งจะทำลายเนื้อเยื่อของปากมดลูกโดยการทำให้เกิด coagulation ที่อุณหภูมิ 100 องศาเซลเซียส ผลการรักษาเป็นที่น่าพอใจโดยมีอัตราการล้มเหลวของการรักษาร้อยละ 5.3⁽⁴⁷⁾ แต่ยังไม่เป็นที่นิยม

การรักษาแบบผู้ป่วยใน

การผ่าตัด conization ของปากมดลูก การผ่าตัดแบบนี้มีวัตถุประสงค์ 2 อย่าง คือ อย่างหนึ่งเพื่อการวินิจฉัย (diagnostic conization) และอีกอย่างหนึ่งเพื่อการรักษา (therapeutic conization) เนื่องจาก colposcopy มีบทบาทมากขึ้นในการตรวจวินิจฉัย การทำ conization เพื่อการวินิจฉัยจึงลดจำนวนลง และจะทำเฉพาะในรายที่มีข้อบ่งชี้ส่วนการทำ conization เพื่อการรักษามีข้อดีที่ได้เนื้อเยื่อเพื่อการตรวจทางพยาธิวิทยา แต่จะมีภาวะแทรกซ้อนมากกว่าวิธีการรักษาแบบผู้ป่วยนอกที่กล่าวไว้ข้างต้น ซึ่งได้แก่ การตกเลือดหลังการผ่าตัดซึ่งพบได้ประมาณร้อยละ 10 การเกิด incompetent cervix หรือการคลอดก่อนกำหนดซึ่งขึ้นกับปริมาณของเนื้อปากมดลูกที่ถูกตัดออกมากเกินไป การตีบของรูเปิดปากมดลูก ซึ่งสัมพันธ์กับการทำ conization ที่มีขนาดเล็ก⁽⁴⁸⁾ การรักษาด้วยการทำ conization ในผู้ป่วยที่เป็นโรค CIN 3 (carcinoma in situ) จะมีโอกาส

กลับมาเป็นอีกประมาณร้อยละ 2.4-5.2 ถ้าขอบของรอยผ่าตัดในเนื้อปากมดลูกที่ตัดออกมาไม่มีพยาธิสภาพของ CIN (adequate conization)^(49,50) ในปัจจุบันได้มีการนำ CO₂ laser มาใช้ในการทำผ่าตัด conization ซึ่งมีข้อดีคือ สามารถห้ามเลือดที่แผลผ่าตัดได้ดี โอกาสตกเลือดหลังผ่าตัดลดลง แต่ข้อเสียคือเครื่องมือมีราคาแพงและต้องการความชำนาญในวิธีการทำผ่าตัดด้วย laser

การผ่าตัดมดลูก hysterectomy แต่เดิมเป็นวิธีการรักษาหลักของผู้ป่วยที่เป็น Carcinoma in situ แต่ต่อมาเมื่อวิธีการรักษาแบบ conservative มีประสิทธิภาพสูงขึ้นการทำผ่าตัด hysterectomy จึงควรจำกัดเฉพาะในรายที่มีบุตรเพียงพอแล้ว หรือมีพยาธิสภาพอย่างอื่นในช่องเชิงกรานร่วมด้วยหรือไม่สามารถตรวจติดตามได้อย่างสม่ำเสมอ^(8,10,51) ส่วนในกรณีที่ผู้ป่วยมีอายุน้อย ต้องการมีบุตร หรือไม่ต้องการตัดมดลูกเนื่องจากเหตุผลทางจิตใจ การรักษาแบบผู้ป่วยนอกเพื่อเก็บมดลูกไว้ ก็เป็นทางเลือกของสตรีรายนั้นได้ ข้อควรระวังคือ ถึงแม้ว่าผู้ป่วยจะได้รับการตัดมดลูกออกแล้วจะมีโอกาสกลับมาเป็นโรคซ้ำได้น้อยมาก ผู้ป่วยเหล่านี้ก็สมควรต้องกลับมารับการตรวจติดตามอย่างสม่ำเสมอจะเป็นการดีที่สุด

การดูแลสามีของสตรีที่เป็นโรค CIN

เนื่องจากหลักฐานในปัจจุบันบ่งชี้ว่าโรค CIN มีความสัมพันธ์กับเชื้อ HPV และเชื้อนี้ติดต่อกันโดยทางเพศสัมพันธ์ โดยที่ฝ่ายชายเป็น reservoir ที่สำคัญในการแพร่เชื้อไปสู่สตรีอื่นและมักจะไม่มีอาการในฝ่ายชาย จากการศึกษาของ Levine และคณะ ได้รายงานไว้ว่าร้อยละ 60-80 ของสามีที่ภรรยาผลตรวจ pap smear ผิดปกติ จะตรวจพบรอยโรคที่เกิดจากการติดเชื้อ HPV ที่อวัยวะเพศ หรือท่อน้ำเชื้อ⁽⁵²⁾ Campion และคณะ รายงานการศึกษาในสามีของสตรีที่เป็น CIN 3 และพบว่าสามีของสตรีกลุ่มนี้จำนวน 25 รายใน 50 ราย จะมีรอยโรคจากการตรวจด้วย colposcopy และใน 25 รายนี้ จะมี 23 ราย ที่มีผลตรวจทางพยาธิวิทยาเข้าได้กับรอยโรคที่เกิดจากการติดเชื้อ HPV และ 15 รายใน 23 ราย ที่ตรวจพบรอยโรคจากเชื้อ HPV จะมีการตรวจพบ HPV-DNA โดยวิธี hybridization และเป็นเชื้อ HPV ชนิด 16 จำนวน 10 ราย⁽⁵³⁾ ในการศึกษาของ Kennedy และคณะพบว่า ร้อยละ 72.5 ของสามีที่มีภรรยาติดเชื้อ HPV จะมีรอยโรคจากการตรวจทางพยาธิวิทยา และมีเพียงร้อยละ 20.4 ที่รู้ว่าตนเองมีรอยโรคที่อวัยวะสืบพันธุ์⁽⁵⁴⁾ รอยโรคจากการติดเชื้อ HPV ในผู้ชาย

อาจไม่ปรากฏให้ตรวจพบในการตรวจครั้งแรก เนื่องจากมีขนาดเล็กมาก ดังนั้นจึงควรนัดผู้ป่วยมาตรวจติดตามในช่วงเวลา 3-6 เดือนถัดมาจะทำให้ตรวจพบได้ชัดเจนขึ้น⁽⁸⁾

ปัญหาที่ถกเถียงกันคือ แพทย์จำเป็นต้องรักษารอยโรคจากการติดเชื้อ HPV ในสามีหรือไม่ เนื่องจากยังไม่มีหลักฐานเกี่ยวกับความสัมพันธ์ระหว่างมะเร็งของอวัยวะเพศชายกับการติดเชื้อ HPV และสตรีที่เป็นโรค CIN ซึ่งได้รับการรักษาแล้ว จะมีโอกาสกลับมาเป็นซ้ำอีกของโรค CIN น้อยมาก ทั้ง ๆ ที่สามีไม่ได้รับการรักษา⁽⁵⁵⁾ แต่เนื่องจากการติดเชื้อ HPV ในสตรีมีความสัมพันธ์กับมะเร็งของปากมดลูกอย่างแน่นอน และการติดเชื้อนี้เกิดจากผู้ชายเป็นพาหะแพร่กระจายไปสู่สตรีโดยทางเพศสัมพันธ์ ดังนั้นเพื่อเป็นการป้องกันสตรีทั่วไปจากการเป็นโรค CIN ซึ่งเกี่ยวข้องถึงมะเร็งของปากมดลูก การรักษาสามี จึงเป็นการเหมาะสมเพื่อไม่ให้มีการแพร่กระจายเชื้อ HPV ไปสู่สตรีอื่น การดูแลรักษาสามีของสตรีที่เป็นโรค CIN เริ่มตั้งแต่การตรวจวินิจฉัยโรคด้วย colposcopy และการตัดชิ้นเนื้อตรวจทางพยาธิวิทยา และให้การรักษาด้วย Podophyllin, 25% Trichloroacetic acid, 5-Fluorouracil cream, cryosurgery หรือ laser vaporization

การดูแลรักษาสตรีตั้งครรภ์ที่เป็น Cervical Intraepithelial Neoplasia

ในกรณีเช่นนี้ colposcopy จะเข้ามามีบทบาทที่สำคัญมาก ในระยะก่อนที่การตรวจ colposcopy จะเป็นที่แพร่หลาย ผู้ป่วยในกลุ่มนี้จะได้รับการตรวจวินิจฉัยด้วยการทำ diagnostic conization ซึ่งจะมีภาวะแทรกซ้อนสูง แต่ในปัจจุบันแพทย์สามารถใช้การตรวจ colposcopy และหลักการดูแลรักษาในรูปแบบที่ 5 ทำให้หลีกเลี่ยงการทำ conization ในผู้ป่วยกลุ่มนี้ได้เกือบร้อยละ 99⁽⁵⁶⁾ หลักการสำคัญคือวินิจฉัยแยกโรคให้ได้ว่ารอยโรคนั้นเป็น CIN หรือมะเร็งระยะลุกลาม การทำ biopsy ของปากมดลูกจะทำเฉพาะในรายที่สงสัยว่าจะเป็นมะเร็งระยะลุกลาม เนื่องจากการทำ biopsy ในสตรีตั้งครรภ์อาจมีเลือดออกได้มาก และจะหลีกเลี่ยงการทำ endocervical curettage ถ้าผู้ป่วยเป็นเพียงโรค CIN แพทย์จะใช้การตรวจติดตามเป็นระยะ ๆ ด้วย colposcopy และให้การคลอดดำเนินไปตามปกติ จากนั้น 8 สัปดาห์หลังคลอดจึงมาตรวจวินิจฉัยประเมินผู้ป่วยใหม่อีกครั้งหนึ่ง เพื่อให้การรักษาที่เหมาะสมตามพยาธิสภาพที่ตรวจพบ

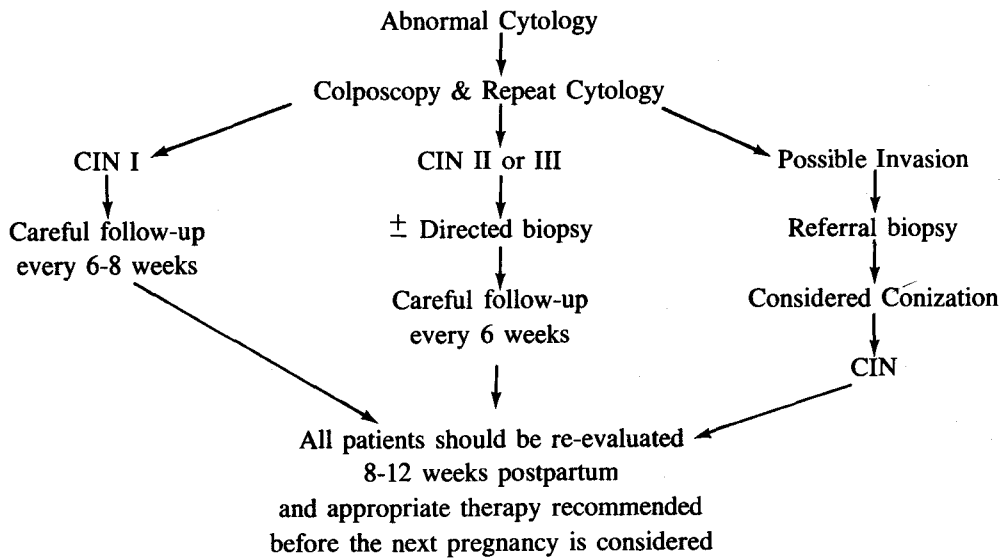


Figure 5. Management of pregnant patients with abnormal cytology

การดูแลรักษาผู้ป่วยที่เป็น Cervical Condyloma หรือ Flat Condyloma

เนื่องจาก cervical condyloma เป็นโรคที่ไม่มีอาการแสดงแต่มักจะมาพบแพทย์เพราะผลตรวจ pap smear ผิดปกติ การตรวจวินิจฉัยจะเหมือนผู้ป่วยที่เป็น CIN เมื่อตรวจวินิจฉัยได้แล้ว ปัญหาที่เกิดขึ้นคือ จะให้การรักษาทันทีหรือไม่ ทั้งนี้เนื่องจาก flat condyloma เกิดจากเชื้อ HPV ชนิด 6/11 ซึ่งอาจหายเองได้ร้อยละ 50 แต่มีข้อควรคำนึงถึงคือการแพร่กระจายเชื้อ HPV ไปสู่อื่น และการที่ไม่สามารถตรวจได้ว่าการติดเชื้อ HPV ชนิด 16/18 ร่วมด้วยหรือไม่ ดังนั้นแพทย์ส่วนมากจึงแนะนำให้การรักษาเมื่อวินิจฉัยได้ ซึ่งวิธีการรักษาจะทำเหมือนกับผู้ที่เป็นโรค CIN ในกรณีที่ flat condyloma ลุกลามเข้าไปใน endocervix ก็ควรรักษาด้วยการทำ conization

สรุป

Cervical Intraepithelial Neoplasia เป็นรอยโรคประเภท precancerous ของมะเร็งปากมดลูกในสตรี เป็น

โรคที่เกิดในลักษณะของโรคติดต่อทางเพศสัมพันธ์ แต่มีระยะการฟักตัวนานโดยที่ฝ่ายชายมักจะไม่มีอาการแสดง ในปัจจุบันเชื่อว่าเชื้อ Human Papillomaviruses เป็นตัวการสำคัญในการก่อกำเนิดโรคนี้ ผู้ป่วยมักไม่มีอาการแต่ตรวจพบโดยการทำ papanicolaou smear การวินิจฉัยที่แน่นอนอาศัยการตรวจทาง colposcopy และตัดชิ้นเนื้อตรวจทางพยาธิวิทยา ถึงแม้ว่าทางพยาธิวิทยาจะแบ่งระดับของ Cervical Intraepithelial Neoplasia เป็น 3 ระดับ แต่ในการดูแลรักษาควรถือเป็นโรค ๑ เดียว การรักษาขึ้นกับอายุ ความต้องการมีบุตร และความต้องการส่วนตัวของผู้ป่วย วิธีการรักษามี 2 แบบใหญ่ ๆ คือวิธีการทำลายเนื้อเยื่อเฉพาะที่ และวิธีการทางผ่าตัด เนื่องจากรอยโรคที่สัมพันธ์กับเชื้อ HPV ในกลุ่ม 16/18 จะมีโอกาสเสี่ยงสูงที่จะลุกลามเป็นมะเร็งของปากมดลูก ดังนั้นในอนาคตอันใกล้โดยอาศัยเทคนิค DNA hybridization ที่พัฒนาให้ใช้ง่าย แพทย์จะสามารถแยกผู้ป่วยว่ารอยโรคเกิดจากการติดเชื้อ HPV กลุ่ม 16/18 ซึ่งเสี่ยงต่อการเป็นมะเร็งได้สูง และรอยโรคเกิดจากการติดเชื้อ HPV กลุ่ม 6/11 ซึ่งเสี่ยงต่อการเป็นมะเร็งได้น้อยกว่า ซึ่งจะทำให้การดูแลรักษาผู้ป่วยได้แน่นอนขึ้น

อ้างอิง

1. Richart RM. Cervical intraepithelial neoplasia. In : Sommers SC, ed. Pathology Annual 1973. New York : Appleton-Century-Crofts, 1973. 301-28
2. Fu YS, Reagan JW, Richart RM. Definition of precursors. *Gynecol Oncol* 1981 Oct; 12(2pt2) : s220-31
3. Harris RW, Brinton LA, Cowdell RH, Skegg DC, Smith PG, Vessey MP, Doll R. Characteristics of women with dysplasia or carcinoma in situ of the cervix uteri. *Br J Cancer* 1980 Sep; 42(3) : 359-69
4. Guijon FB, Paraskevas M, Brunham R. The association of sexually transmitted diseases with cervical intraepithelial neoplasia ; A case-control study. *Am J Obstet Gynecol* 1985 Jan 15; 151(2) : 185-90
5. Kessler II. Human cervical cancer as a venereal disease. *Cancer Res* 1976 Feb; 36(2pt2) : 783-91
6. Buckley JD, Harris RW, Doll R, Vessey MP, William PT. Case-control study of the husbands of women with dysplasia or carcinoma of the cervix uteri. *Lancet* 1981 Nov 7; 2(8254) : 1010-5
7. Zunzunegui MV, King MC, Coria CF, Charlet J. Male influences on cervical cancer risk. *Am J Epidemiol* 1986 Feb; 123(2) : 302-7
8. Richart RM. Causes and management of cervical intraepithelial neoplasia. *Cancer* 1987 Oct 15; 60 Suppl 8 : 1951-9
9. DiSaia PJ, Creasman WT. Preinvasive disease of the cervix, vagina, vulva. In : DiSaia PJ. Creasman WT, ed. *Clinical Gynecologic Oncology*. 3rd ed. ST Louis : C.V. Mosby, 1989. 1-48
10. Ferenczy A, Winkler B. Cervical intraepithelial neoplasia and condyloma. In : Kurman RJ, ed. *Blaustein's Pathology of the Female Genital Tract*. 3rd ed. Massachusetts : Springer-Verlag, 1987. 177-217
11. Howley PM, Schlegel R. The Human Papillomaviruses. *Am J med* 1988 Aug 29; 85 Suppl 2A : 155-8
12. zur Hausen H, Meinhof W, Scheiber W, Bornkamm GW. Attempts to detect virus-specific DNA in human tumors : I. Nucleic acid hybridizations with complementary RNA of human wart virus. *Int J Cancer* 1974 May; 13(5) : 650-6
13. Meisels A, Fortin R, Roy M. Condylomatous lesions of the cervix : II. Cytologic, colposcopic and histopathologic study. *Acta Cytol (Baltimore)* 1977 May-Jun; 21(3) : 379-90
14. Meisels A, Morin C, Casas-Cordero M. Human papillomavirus infection of the uterine cervix. *Int J Gynecol Pathol* 1982; 1(1) : 75-94
15. Meisels A, Roy M, Fortier M, Morin C, Casas-Cordero M, Shah KV, Turgeon H. Human papillomavirus infection of the cervix : the atypical condyloma. *Acta Cytol (Baltimore)* 1981 Jan-Feb; 25(1) : 7-16
16. Jenson AB, Rosenthal JD, Olson C, Pass F, Lancaster WD, Shah KV. Immunologic relatedness of papillomaviruses from different species. *JNCI* 1980 Mar; 64(3) : 495-500
17. Gissmann L, zur Hausen H. Partial characterization of viral DNA from human genital warts (*Condyloma acuminata*). *Int J Cancer* 1980 May 15; 25(5) : 605-9
18. De Villiers EM, Gissmann L, zur Hausen H. Molecular cloning of viral DNA from human genital wart. *J Virol* 1981 Dec; 40(3) : 932-35
19. Gissmann L, Boshart M, Durst M, Ikenberg H, Wagner D, zur Hausen H. Presence of human papillomavirus in genital tumors. *J Invest Dermatol* 1984 Jul; 83 Suppl 1; 26S-8S
20. Reid R, Greenberg M, Jenson AB, Husain M, Willett J, Daoud Y, Temple G, Stanhope CR, Sherman AI, Phibbs GD, Lorincz AT. Sexually transmitted papillomaviral infections. I The anatomic distribution and pathologic grade of neoplastic lesions associated with different viral types. *Am J Obstet Gynecol* 1987 Jan; 156(1) : 212-22
21. zur Hausen H, Schneider A. The role of papillomaviruses in human anogenital cancer. In : Howley P, Jabzmann HP, eds. *The Papillomaviruses*. New York : Plenum Press, 1985. 245-59
22. Lorincz AT, Temple GF, Kurman RJ, Jenson AB, Lancaster WD. Oncogenic association of specific human papillomavirus types with cervical dysplasia. *JNCI* 1987 Oct; 79(4) : 671-6
23. Winkler B, Crum PC, Fujii T, Ferenczy A, Boon M, Braun L, Lancaster WD, Richart RM. Koilocytotic lesions of cervix ; the relationship of mitotic abnormalities to the presence of papillomavirus antigens and molecular DNA content. *Cancer* 1984 Mar 1; 53(5) : 1081-7

24. Rawls WE, Tompkins WA, Figueroa ME, Melnick JL. Herpesvirus type 2 : association with carcinoma of the cervix. *Science* 1968 Sep 20; 161(3847) : 1255-6
25. Duff R, Rapp F. Oncogenic transformation of hamster embryo cells after exposure to inactivated Herpes simplex type 1. *J Virol* 1973 Aug; 12(2) : 209-17
26. Galloway DA, McDougall JK. The oncogenic potential of Herpes simplex viruses : evidence for a "hit and run" mechanism. *Nature* 1983 Mar 3; 302(5903) : 21-4
27. Vonka V, Kanka J, Jeliňek J, Subrt I, Suchánek A, Havráňková A, Váchal M, Hirsch I, Domorázková E, Závadová H, et al. Prospective study on the relationship between cervical neoplasia and Herpes simplex type 2 virus : I. Epidemiological characteristics. *Int J Cancer* 1984 Jan 15; 33(1) : 49-60
28. zur Hausen H. Human genital cancer : synergism between two virus infections or synergism between a virus infection and initiating events? *Lancet* 1982 Dec 18; 2(8312) : 1370-2
29. McIndoe WA, McLean MR, Jones RW, Mullins PR. The invasive potential of carcinoma in situ of cervix. *Obstet Gynecol* 1984 Oct; 64(4) : 451-8
30. Richart RM. Influence of diagnostic and therapeutic procedures on the distribution of cervical intraepithelial neoplasia. *Cancer* 1966 Nov; 19(11) : 1635-8
31. Barron BA, Richart RM. Statistical model of the natural history of cervical carcinoma. II. Estimates of the transition time from dysplasia to carcinoma in situ. *JNCI* 1970 Nov; 45(5) : 1025-30
32. Barron BA, Cahill MC, Richart RM. A statistical model of the natural history of cervical neoplastic disease ; the duration of carcinoma in situ. *Gynecol Oncol* 1978 Apr; 6(2) : 196-205
33. Nasiell K, Nasiell M, Vaclavinková V. Behavior of moderate cervical dysplasia during long-term follow-up. *Obstet Gynecol* 1983 May; 61(5) : 609-14
34. Fox CH. Biologic behavior of dysplasia and carcinoma in situ. *Am J Obstet Gynecol* 1967 Dec 1; 99(7) : 960-74
35. Johnson LD, Nickerson RJ, Easterday CL. Epidemiologic evidence for the spectrum of change from dysplasia through carcinoma in situ to invasive cancer. *Cancer* 1968 Nov; 22(5) : 901-14
36. Nash JD, Burke TW, Hoskins WJ. Biologic course of cervical human papillomavirus infection. *Obstet Gynecol* 1987 Feb; 69(2) 160-2
37. Campion MJ, McCance DJ, Cuzick J, Singer A. Progressive potential of mild cervical atypia : prospective cytological, colposcopic and virological study. *Lancet* 1986 Aug 2; 2(8501) : 237-40
38. Stafil A, Mattingly RF. Colposcopic diagnosis of cervical neoplasia. *Obstet Gynecol* 1973 Feb; 41(2) : 168-76
39. Townsend DE, Richart RM, Marks E, Nielson J. Invasive cancer following outpatient evaluation and therapy for cervical disease. *Obstet Gynecol* 1981 Feb; 57(2) : 145-9
40. Masterson BJ, Krantz KE, Calkins DW, Magrina JF, Carter RP. The carbondioxide laser in cervical intraepithelial neoplasia : a five year experience in treating 230 patients. *Am J Obstet Gynecol* 1981 Mar 1; 139(5) : 565-7
41. Anderson MC, Hartley RB. Cervical crypt involvement by intraepithelial neoplasia. *Obstet Gynecol* 1980 May; 55(5) : 546-50
42. Abdul-Karim FW, Fu YS, Reagan JW, Wentz WB. Morphometric study of intraepithelial neoplasia of the uterine cervix. *Obstet Gynecol* 1982 Aug; 60(2) : 210-4
43. Townsend DE, Richart RM. Cryotherapy and carbon dioxide laser management of cervical intraepithelial neoplasia : a controlled comparison. *Obstet Gynecol* 1983 Jan; 61(1) : 75-8
44. Arof HM, Gerbie MV, Smeltzer J. Cryosurgical treatment of cervical intraepithelial neoplasia : Four year experience. *Am J Obstet Gynecol* 1984 Dec 1; 150(7) : 865-9
45. Stafil A, Wilkinson EJ, Mattingly RF. Laser treatment of cervical and vaginal neoplasia. *Am J Obstet Gynecol* 1977 May 15; 128(2) : 128-36
46. Chanen W, Rome RM. Electrocoagulation diathermy for cervical dysplasia and carcinoma in situ ; a 15 year survey. *Obstet Gynecol* 1983 Jun; 61(6) : 673-9
47. Duncan ID. The Semm cold coagulator in the management of cervical intraepithelial neoplasia. *Clin Obstet Gynecol* 1983 Dec; 26(4) : 996-1006
48. Leiman G, Harrison NA, Rubin A. Pregnancy following conization of the cervix : complications related to cone size. *Am J Obstet Gynecol* 1980 Jan 1; 136(1) : 14-8
49. Bjerre B, Eliasson G, Linell F, Söderberg H, Sjöberg NO. Conization as only treatment of

- carcinoma in situ of the uterine cervix. *Am J Obstet Gynecol* 1976 May 15; 125(2) : 143-52
50. Kolstad P, Klem V. Long-term follow up of 1121 cases of carcinoma in situ. *Obstet Gynecol* 1979 Aug; 48(2) : 125-9
51. Benedet JL, Anderson GH, Simpson ML, Shaw D. Colposcopy, conization and hysterectomy practices : a current perspective. *Obstet Gynecol* 1982 Nov; 60(5) : 539-45
52. Levine RU, Crum CP, Herman E, Silvers D, Ferenczy A, Richart RM. Cervical papillomavirus infection and intraepithelial neoplasia : a study of male sexual partner. *Obstet Gynecol* 1984 Jul; 64(1) : 16-20
53. Campion MJ, McCance DJ, Mitchell HS, Jenkins DJ, Singer A, Oriel JD. Subclinical penile human papillomavirus infection and dysplasia in consorts of women with cervical neoplasia. *Genitourin Med* 1988 Apr; 64(2) : 90-9
54. Kennedy L, Buntine DW, O'Connor D, Frazer IH. Human papillomavirus-A study of male sexual partners. *Med J Aust* 1988 Sep 19; 149(6) : 309-11
55. Richart RM, Townsend DE, Crisp W, De Petrillo A, Ferenczy A, Johnson G, Lickrisk G, Roy M, Villa Santa U. An analysis of "long-term" follow-up results in patients with cervical intraepithelial neoplasia treated by cryotherapy. *Am J Obstet Gynecol* 1980 Aug 1; 137(7) : 823-6
56. Lurian JR, Gallup DG. Management of abnormal papanicolaou smears in pregnancy. *Obstet Gynecol* 1979 Apr; 53(4) : 484-8