

Chulalongkorn Medical Journal

Volume 34
Issue 12 December 1990

Article 10

12-1-1990

แพดสยาม

สุทธิพร จิตต์มิตรภาพ

Follow this and additional works at: <https://digital.car.chula.ac.th/clmjjournal>



Part of the [Medicine and Health Sciences Commons](#)

Recommended Citation

จิตต์มิตรภาพ, สุทธิพร (1990) "แพดสยาม," *Chulalongkorn Medical Journal*: Vol. 34: Iss. 12, Article 10.

DOI: <https://doi.org/10.58837/CHULA.CMJ.34.12.10>

Available at: <https://digital.car.chula.ac.th/clmjjournal/vol34/iss12/10>

This Review Article is brought to you for free and open access by the Chulalongkorn Journal Online (CUJO) at Chula Digital Collections. It has been accepted for inclusion in Chulalongkorn Medical Journal by an authorized editor of Chula Digital Collections. For more information, please contact ChulaDC@car.chula.ac.th.

แพตสยาม

แฝดสยาม

สุทธิพร จิตต์มิตรภาพ*

Chittmittrapap S. Conjoined twins. Chula Med J 1990 Dec; 34(12): 965-973

Conjoined twins is a rare entity. They are born from the same egg and developed as monozygotic monochorionic monoamniotic type with incomplete separation of the embryo at the late stage. Classification according to the embryonic duplication will clearly indicate the pathophysiology and pattern of the conjoined organs and is recommended in order to plan about the surgical separation, to state the prognosis as well as to compare the result of treatment of various centers.

Reprint request : Chittmittrapap S, Department of Surgery, Faculty of Medicine, Chulalongkorn University, Bangkok 10330, Thailand.

Received for publication. September 14, 1990.

ลักษณะของฝาแฝดชนิดที่มีร่างกายบางส่วนติดกัน (Conjoined twins) หรือเป็นที่รู้จักกันในชื่อ “แฝดสยาม” (Siamese twins) จัดเป็นฝาแฝดที่เกิดจากไข่ใบเดียวชนิด monozygotic monochorionic monoamniotic แบบที่มีการแยกตัวของตัวอ่อนในครรภ์ (separation or duplication of embryo) ในระยะท้าย ๆ ของการแบ่งตัว อุบัติการณ์การเกิดฝาแฝดแบบ Monozygotic หรือ Identical twins นั้นใกล้เคียงกันทั่วโลก คือประมาณ 0.4% ของเด็กที่คลอดทั้งหมด^(1,2,3) ต่างจากอุบัติการณ์ของการเกิดฝาแฝดแบบ Dizygotic หรือ Fraternal twins ซึ่งไม่เท่ากันในแต่ละแห่ง ขึ้นกับปัจจัยหลายอย่าง เช่น อายุของมารดา พันธุกรรม เชื้อชาติ และถิ่นที่อยู่ รวมทั้งการใช้ยากระตุ้นการตกไข่ในหญิงที่มีบุตรยาก โดยทำให้มีการตกไข่พร้อม ๆ กันมากกว่าครั้งละ 1 ใบ แต่ในส่วนของ monozygotic twins นั้น ไม่ทราบถึงปัจจัยส่งเสริมให้เกิดฝาแฝดที่แน่นอน เข้าใจว่า น่าจะเกิดจากการชะงักงันของการเจริญเติบโตของตัวอ่อนชั่วคราวหนึ่งในการแบ่งตัว มากกว่าจะมีปัจจัยเสริมใด ๆ^(2,4,5)

กลไกการเกิด

กลไกการเกิดฝาแฝดแบบ Monozygotic twins เกิดจากการผิดปกติของการเจริญเติบโตแบ่งตัวของตัวอ่อน

ในครรภ์ ในระยะหนึ่งระยะใดก็ได้⁽⁶⁾ ถ้าเกิดขึ้นในระยะการแบ่งตัวของ zygote หรือ cleavage mass อันเป็นระยะต้น ๆ ฝาแฝดดังกล่าวก็จะเจริญเติบโตโดยมี chorionic และ amniotic sac แยกต่างหากจากกัน (รูปที่ 1 A) แบบนี้พบมากที่สุด ประมาณ 60% ของ Monozygotic twins⁶ ถ้าเกิดขึ้นในระยะการแบ่งตัวของ inner cell mass หรือ blastocyst ก็จะมี amniotic sac เดียวกัน แต่จะมี chorionic sac แยกจากกัน (รูปที่ 1 B) ถ้าตัวอ่อนเกิดแยกจากกันในระยะของการเกิด embryonic axis โดยเกิด primitive streak ขึ้น 2 ชุด จาก embryonic disc เดียวกัน ก็จะมี chorionic และ amniotic sac เดียวกัน (รูปที่ 1 C) ถ้าหากการแยกตัวของ primitive streak ในช่วงใดช่วงหนึ่งของระยะนี้เกิดขึ้นอย่างไม่สมบูรณ์ ก็จะมีฝาแฝดที่มีบางส่วนติดกันมากหรือน้อยต่าง ๆ กัน⁽⁷⁻⁹⁾ แบบนี้พบได้เพียง 0.5 - 1% ของฝาแฝดชนิด Monozygotic^(6,10,11) ซึ่งจะเห็นได้ว่าอุบัติการณ์ของฝาแฝดชนิดบางส่วนของร่างกายติดกันนั้นน้อยมาก ฝาแฝดแบบนี้เรียกตามชื่อทั่วไปว่าแฝดสยาม (Siamese twins) จากตัวอย่างรายของฝาแฝดอิน-จัน ซึ่งไปเติบโต สร้างชื่อเสียงในอเมริกาโดยไม่ได้แยกจากกันจนกระทั่งเสียชีวิต⁽¹²⁾ หรือเรียกตามศัพท์สากลว่า Conjoined twins

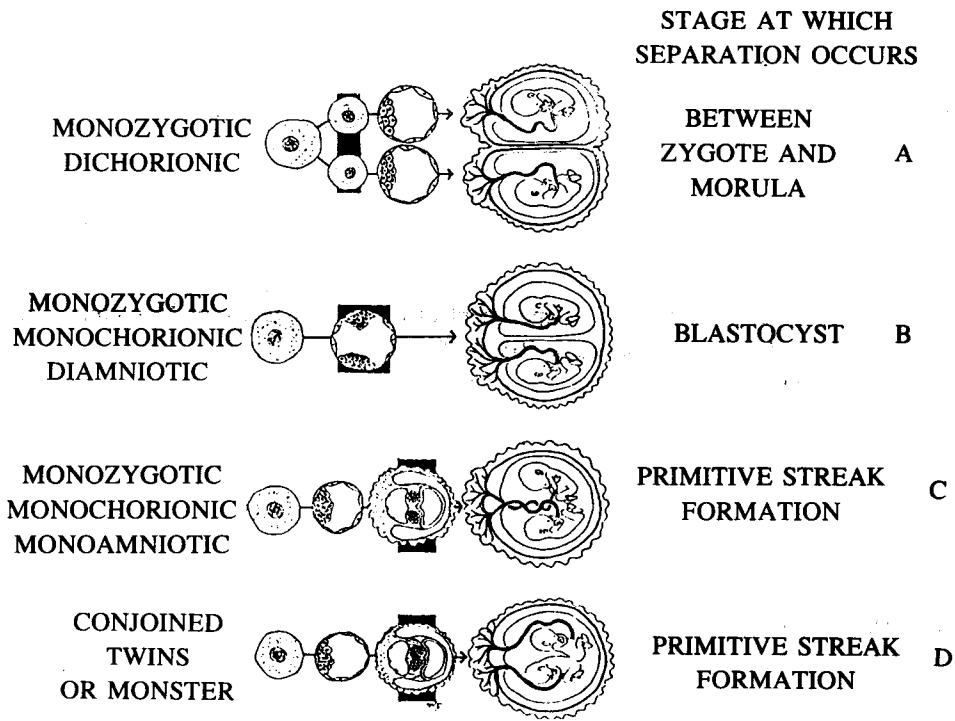


Figure 1. Types and development of monozygotic twins.

ชนิดของฝาแฝดติดกัน

การติดกันของฝาแฝดชนิดนี้มีตั้งแต่เล็กน้อยมาก ซึ่งสามารถผ่าตัดแยกจากกันได้ง่าย ๆ ไปจนถึงชนิดที่มีการแยกกันเพียงส่วนน้อยของร่างกาย เช่น ลำตัวเดียวแต่มี 2 ศีรษะ หรือมีศีรษะและลำตัวส่วนบน 2 ชุด แต่ส่วนล่างรวมกันเป็น 2 หรือ 3 ขา ซึ่งเป็นลักษณะของ "ตัวประหลาด (Monster หรือ Monster duplex หรือ double monster)"^(13,14)

บางครั้งฝาแฝดแบบนี้ แต่ละคนมีอวัยวะไม่เท่ากัน บางคนมีอวัยวะเพียงบางส่วน ทำให้เหมือนกับมีส่วนเกินเกิดขึ้นในฝาแฝดอีกคนหนึ่ง มีลักษณะที่เรียกว่า Parasitic twins หรือ Fetus in Fetu ได้ ในกรณีเช่นนี้บางครั้งอาจสืบสนและแยกยากจาก teratoma⁽¹⁰⁾

การเรียกชื่อฝาแฝดแบบ conjoined twins ชนิดต่าง ๆ นั้นเรียกง่าย ๆ โดยเรียกจากอวัยวะหรือส่วนที่เชื่อมติดกัน ในกรณีที่ฝาแฝดมีความผิดปกติไม่มาก เช่น ส่วนอกติดกันเรียกว่า thoracopagus twins ส่วนหัวติดกันเรียกว่า craniopagus twins

Wilder ได้เสนอให้ใช้วิธีเรียก Monozygotic twin เพื่อให้เกิดความเข้าใจตรงกัน ซึ่งก็เป็นที่ยอมรับทั่วไป ดังนี้⁽¹⁴⁻¹⁶⁾

1. FREE MONOZYGOTIC TWINS ฝาแฝดที่มีร่างกายแยกจากกัน

1.1 Symmetrical (ดูรูปที่ 1 C) ฝาแฝดพวกนี้จะมีเพศเดียวกันมีลักษณะทุกอย่างคล้ายคลึงกันมาก

1.2 Asymmetrical (Acardius) ฝาแฝดคนหนึ่งปกติสมบูรณ์ แต่อีกคนหนึ่งมีความผิดปกติ มีความสมบูรณ์

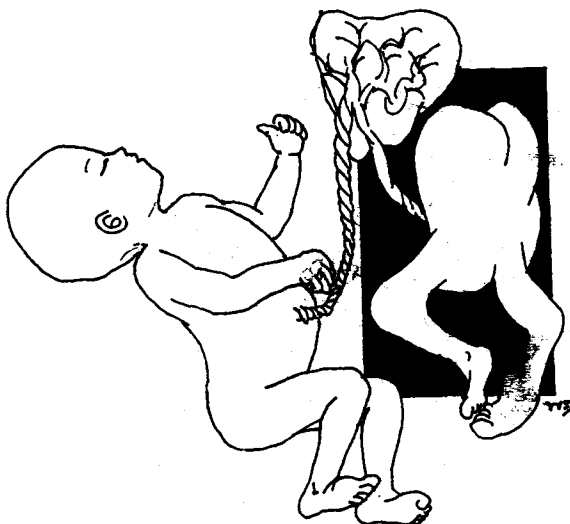


Figure 2. Holoacardius Acephalus.

ของร่างกายน้อยกว่า และมักจะไม่มีชีวิต⁽¹⁷⁾

1.2.1 Hemiocardius บางส่วนของฝาแฝดที่ผิดปกติขาดหายไป แต่ยังพบแนวโครงร่างอยู่

1.2.2 Holoacardius ส่วนมากของร่างกายของฝาแฝดที่ผิดปกติขาดหายไป เช่น ไม่มีส่วนหัว (Holoacardius acephalus - ดูรูปที่ 2) หรือไม่มีส่วนลำตัว (Holoacardius acormus) ถ้าเกือบทั้งหมดหายไปจนแยกลักษณะอวัยวะไม่ได้เรียกว่า Holoacardius amorphus

2. EQUAL CONJOINED TWINS หรือ DI-PLOPAGUS เป็นฝาแฝดที่มีร่างกายของแต่ละคนเท่ากันและติดกันตรงบางส่วน

2.1 Equal conjoined entire twins ฝาแฝดแต่ละคนมีความสมบูรณ์ของอวัยวะทุกส่วนหรือเกือบสมบูรณ์ ฝาแฝดแบบนี้มักมีอัตราการรอดชีวิตสูง การผ่าตัดเพื่อแยกฝาแฝดจะง่ายหรือยากตามระดับของกรเชื่อมติดกันของอวัยวะภายใน

2.1.1 ลำตัวด้านหน้าติดกัน ตั้งแต่ส่วนอกลงมา เรียกชื่อตามส่วนที่ติดกันเป็น thoracopagus, sternopagus, xiphopagus, sternoxiphopagus, xipho-omphalopagus⁽¹⁸⁾ (รูปที่ 3) อวัยวะภายในจะมี 2 ชุดแยกจากกัน แต่อาจมีบางส่วน เช่น pleural cavity, pericardial cavity หรือ peritoneal cavity เปิดติดต่อกัน หรืออาจมีหลอดเลือดเชื่อมติดต่อกันได้ (รูป 3)

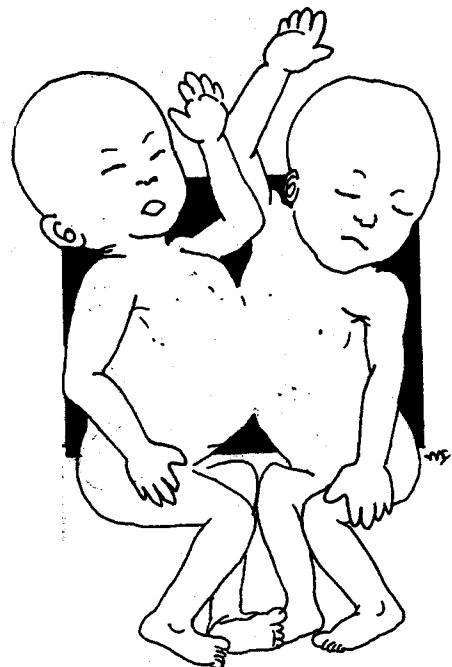


Figure 3. Xipho-omphalopagus.

2.1.2 ส่วนหลังติดกัน จะมีลักษณะหันหลังชนกัน เรียกว่า Pygopagus (ดูรูปที่ 4) แบบนี้จะมียวัยวะภายใน 2 ชุดแยกจากกัน รวมทั้งกระดูกสันหลัง มักจะมีเฉพาะกระดูก sacrum และ coccyx ที่เชื่อมติดกัน

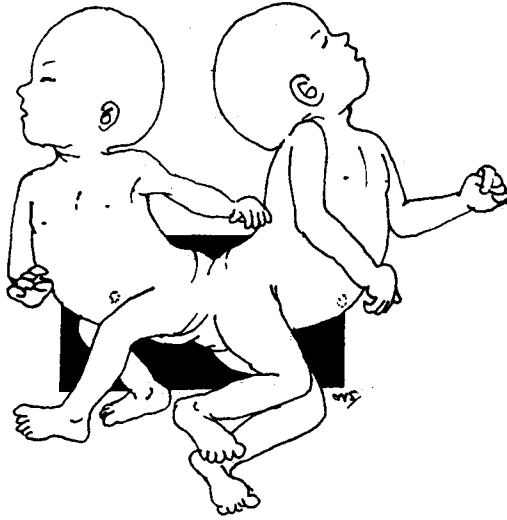


Figure 4. Pygopagus.

2.1.3 ส่วนหัวติดกัน เรียกว่า Craniopagus (ดูรูปที่ 5) อาจเป็นที่บริเวณใดก็ได้ทั้ง vertex, frontal หรือ occipital⁽¹⁹⁾ (รูป 5)

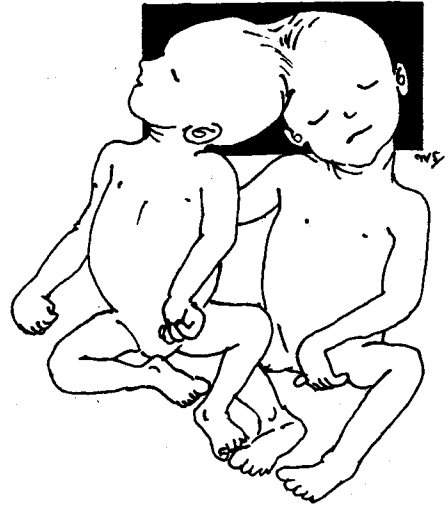


Figure 5. Craniopagus.

2.1.4 ส่วนเชิงกรานติดกัน เรียกว่า Ischiopagus ร่างกายส่วนเชิงกรานที่เชื่อมกันถ้ามี 4 ขา เรียก Ischiopagus tetrapus (รูปที่ 6) ถ้ามีเพียง 3 ขา หรืออาจมีขาที่ 3 ที่ไม่สมบูรณ์ เรียกว่า Ischiopagus tripus (รูป

ที่ 7) ซึ่งอาจสับสนในการจัดกลุ่มแบ่งแยกชนิดกับพวก Dicephalus tripus (หัวข้อ 2.2.4) โดยชนิดหลังจะมีกระดูกเชิงกรานชุดเดียว หรือกระดูกเชิงกรานที่มาเชื่อมกันนั้นมีความไม่สมบูรณ์ (รูปที่ 13)

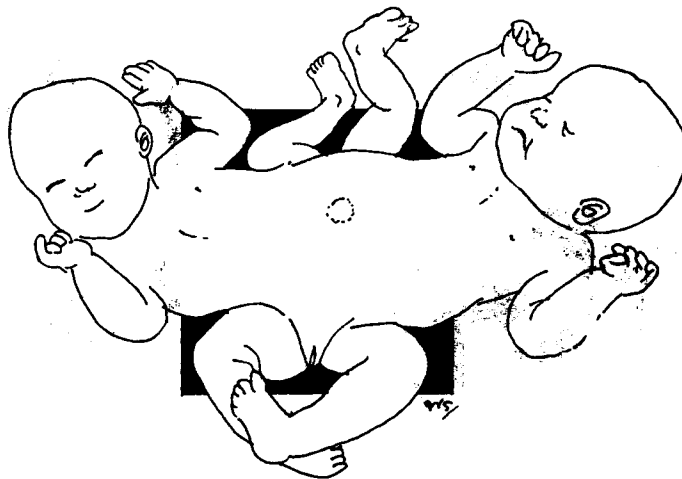


Figure 6. Ischiopagus tetrapus

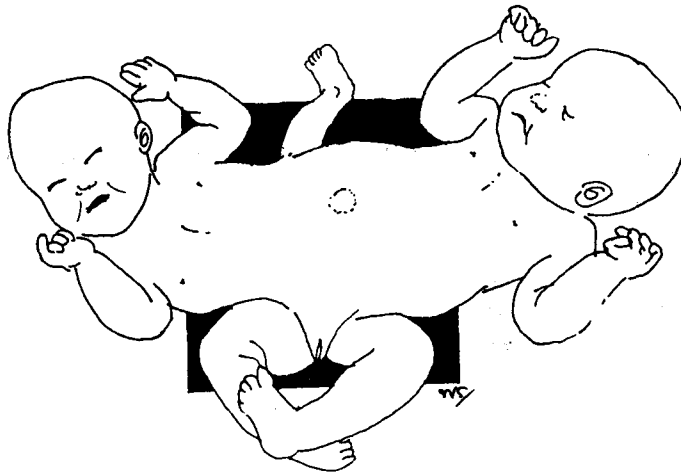


Figure 7. Ischiopagus tripus.

2.2 *Conjoined Imperfect twins* ฝาแฝดแบบนี้แต่ละคนมีอวัยวะเท่า ๆ กัน แต่น้อยกว่าปกติ โดยมากเกิดจาก *Incomplete duplication* ของ *primitive streak* ดังได้กล่าวมาแล้ว อาจเรียกได้ว่าการแยกกันของอวัยวะบางส่วนหรืออวัยวะบางส่วนเกินกว่าปกติมากกว่าที่จะเรียกว่ามีอวัยวะบางส่วนติดกันดังเช่นในกลุ่มที่ 2.1 ฝาแฝดกลุ่มนี้จัดอยู่ใน

กลุ่ม “ตัวประหลาด” มักไม่สามารถมีชีวิตรอด และการผ่าตัดพยายามแยกฝาแฝดพวกนี้โดยมากไม่ประสบความสำเร็จ เนื่องจากแต่ละคนไม่มีความสมบูรณ์มากพอเพียง

2.2.1 มีการแยกกันในส่วนศีรษะ โดยที่ยังมีศีรษะเดียว เรียกว่า *Monocephalus diprosopus* อาจพบว่ามีส่วนบน ได้แก่ *frontal* และจมูกแยกกันเป็น 2 ชุดจนถึงแบบที่มี 2 หน้าติดกัน (รูปที่ 8)

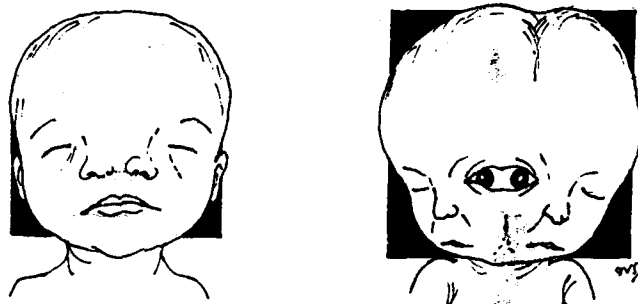


Figure 8. Monocephalus diprosopus.

2.2.2 มี 2 ศีรษะ (Dicephalus) ลำตัวส่วนล่างเป็นชุดเดียว ลำตัวส่วนบนอาจแยกกันเล็กน้อย ตั้งแต่มี 2 แขน (Dicephalus dipus dibrachijs), มี 3 แขน (Dicephalus dipus tribrachijs - รูปที่ 9) จนถึงมี 4 แขน (Dicephalus dipus tetrabrachijs - รูปที่ 10)

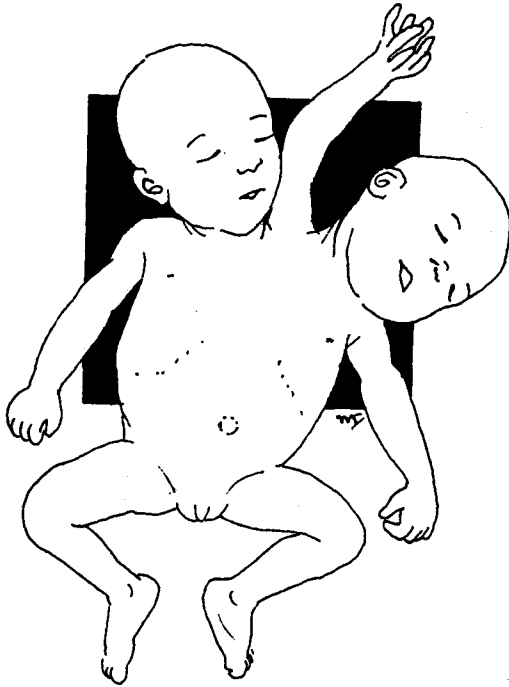


Figure 9. Dicephalus dipus tribrachijs.

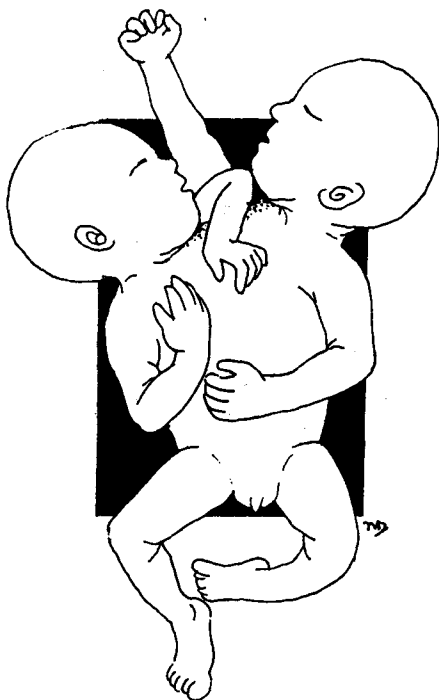


Figure 10. Dicephalus dipus tetrabrachijs.

2.2.3 แยกกันเฉพาะในส่วนล่างของลำตัว อาจมีลักษณะลำตัวและศีรษะเดียว แต่มี 3 ขา (Monocephalus tripus dibrachijs - รูปที่ 11) หรือ 4 ขา (Monocephalus tetrapus dibrachijs)

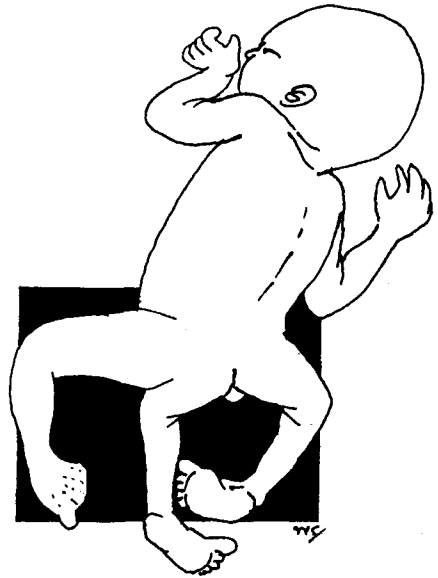


Figure 11. Monocephalus tripus dibrachijs.

2.2.4 มีการแยกกันทั้งในส่วนศีรษะ และส่วนแขนขาโดยที่บางส่วนติดกันอยู่หรือร่วมกันอย่างมาก เช่น ศีรษะและลำตัวร่วมกัน เรียกว่า Cephalothoracopagus syncephalus - รูปที่ 12) หรือลำตัวทั้งหมดร่วมกัน และมี 2 ศีรษะ แขนขาอย่างละ 3 - 4 ข้างที่เรียกตามจำนวนแขนขา เช่น Dicephalus tripus tetrabrachijs มี 3 ขา 4 แขน (รูปที่ 13) ซึ่งอาจสับสนกับพวก Ischiopagus ดังได้กล่าวแล้ว และอาจสังเกตได้ง่าย ๆ ว่าในกลุ่มนี้ลำตัวนั้นมักติดกันตั้งแต่ทรวงอกลงมา ผิดกับพวก Ischiopagus ซึ่งมักจะอยู่ในลักษณะกลับกันคนละด้าน⁽²⁰⁾ (รูปที่ 6,7) การจัดกลุ่มของฝาแฝดพวกนี้มีความสำคัญเกี่ยวกับการทำนายโรคความยากง่ายในการผ่าตัดและโอกาสรอดชีวิตของฝาแฝดนั้น ๆ

3. UNEQUAL CONJOINED TWINS ฝาแฝดแต่ละคนมีส่วนของอวัยวะไม่เท่ากัน คนหนึ่งอาจมีอวัยวะบางอย่างน้อยกว่า หรืออวัยวะนั้นมีการพัฒนาเติบโตน้อยกว่า อาจเรียกว่า heteropagus โดยคนที่สมบูรณ์กว่าซึ่งมักมีร่างกายที่มีอวัยวะครบถ้วน เรียกว่า Autosite อีกคนเรียก

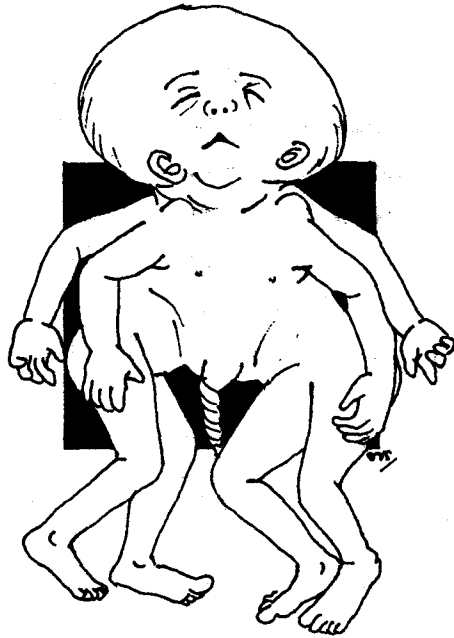


Figure 12. Cephalothoracopagus syncephalus.

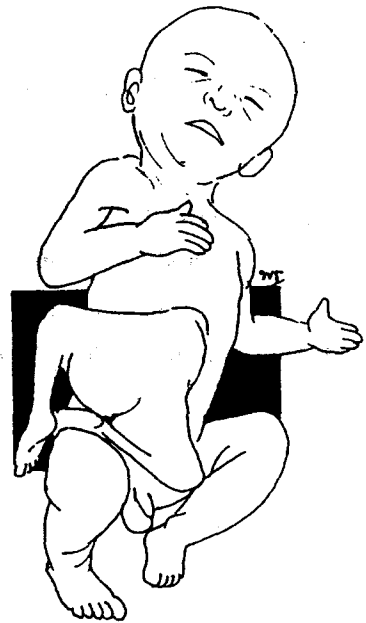


Figure 14. Parasite fetus.

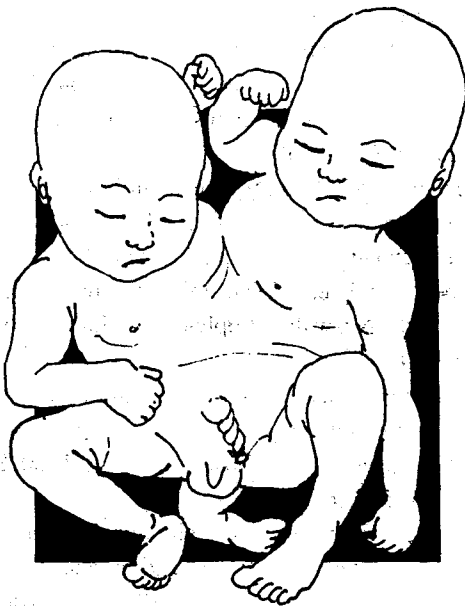


Figure 13. Dicephalus tripus tetrabrachius.

เป็น Parasite (รูปที่ 14) พบว่า Parasitic twin ไม่มีชีวิต สามารถผ่าตัดทิ้งไปได้ ความยากง่ายขึ้นกับตำแหน่งที่เกาะติดของ Parasitic twin

การทำนายโรคจากความรู้อันฐานด้าน พยาธิสรีรวิทยา

ฝาแฝดแบบ Free monozygotic twins ชนิด symmetrical โดยมากมักมีชีวิตรอดทั้งคู่ในขณะที่ Asymmetrical นั้นมีชีวิตรอดเพียงคนเดียวคือคนที่สมบูรณ์ เช่นเดียวกับ Unequal conjoined twins ส่วนโอกาสรอดชีวิตของฝาแฝดแบบ Equal conjoined entire twins ขึ้นกับตำแหน่งและความมากน้อยของการเชื่อมติดกันของอวัยวะต่าง ๆ ซึ่งปัจจุบันความก้าวหน้าทางวิทยาการ ทำให้วิธีการดูแลรักษา การตรวจหาอวัยวะที่เชื่อมติดกันเพื่อวางแผนผ่าตัด และการผ่าตัดดีขึ้น สามารถผ่าตัดแยกฝาแฝดแบบนี้ได้สำเร็จในอัตราค่อนข้างสูง¹⁰ แม้ในพวกที่มีอวัยวะภายในที่สำคัญเชื่อมติดกัน นอกจากนี้ยังสามารถวินิจฉัยได้ในระหว่างตั้งครรภ์อีกด้วย⁽²¹⁾

ฝาแฝดแบบ Conjoined imperfect twins จัดได้ว่าเป็นตัวประหลาด (monsters) จากบันทึกและรายงานส่วนมากมักพบเป็นทารกตายคลอด หรือมีชีวิตรอดอยู่ได้ไม่นานและไม่สามารถทำผ่าตัดแยกได้มีน้อยรายที่ผ่าตัดเฉพาะในพวกที่มีการแยกตัวกันอย่างมาก การจัดแบ่งกลุ่มหรือประเภทของฝาแฝดโดยอาศัย Embryonic duplication ดังกล่าวมาแล้วช่วยให้เข้าใจการเกิด และลักษณะของการเชื่อม

ติดกัน หรือแยกจากกันของอวัยวะต่าง ๆ อันเป็นส่วนสำคัญต่อการตัดสินใจในการดูแลรักษาว่ามีความเป็นไปได้ในการผ่าตัดแยกฝาแฝดเพียงใด⁽²²⁾ ซึ่งอาจลดความสับสนในการ investigate ที่ไม่จำเป็นอย่างมากในกรณีที่ประเมินแล้วว่าไม่สามารถทำผ่าตัดแยกได้ เช่น Angiography หรืออื่น ๆ นอกจากนั้นการพิจารณาผ่าตัดแยกฝาแฝด ยังอาจต้องคำนึงถึงในแง่จริยธรรมด้วยว่า หลังผ่าตัดแยกฝาแฝดสยามแล้ว ความพิการที่หลงเหลืออยู่ในเด็กแฝดแต่ละคนจะมีผลต่อการดำรงชีวิตในสังคมต่อไปอย่างไรด้วย

อ้างอิง

- Potter EL. Multiple pregnancies and conjoined twins. In: Potter EL, Craig JM, eds. Pathology of the Fetus and the Infant. 3rd ed. Chicago : Year Book Medical Publisher, 1975. 207-37
- Arey LB. Developmental Anatomy. Philadelphia : WB Saunders, 1974. 191-9
- Fitzgerald MJT. Human Embryology, a Regional Approach. New York: Harper & Row, 1978. 57-9
- Stockord CR. Developmental rate and structural expressivity : Experimental study of twins, double monsters and single deformities and interaction between embryonic organs during their origin and development. Am J Anat 1921; 28: 115
- Newman HH. Twins and Supertwins. London: Hutchinson's Scientific, 1982.
- Morison JE. Multiple Birth. In: Morison JF, ed. Foetal and Neonatal Pathology. 3rd ed, London : Butterworth, 1970. 180-98
- Bernirschke W, Temple WW, Bloor C. Conjoined twins: nosology and congenital malformation. Birth Defects 1978; 16: 179-92
- Zimmerman Aa. Embryologic and anatomic considerations of conjoined twin. Birth Defects 1967; 3: 18
- timmons JD, de Alvarez RR. Romoamniotic twin pregnancy. Am J Obstet Gynecol 1963 Aug; 86(7): 875-81
- Votteter TP. Conjoined twins. In: Welch KJ, Randolph JG, Ravitch MM, O'neill JA Jr, Rowe MI, eds. Pediatric Surgery. 4th ed. Chicago : Yearbook Medical Publishers. 1986. 771-9
- Benirschke K, Temple WW, Bloor C. Conjoined twins: nosology and congenital malformations. Birth Defects 1978; 16:179-92
- Allen H. Report of an autopsy on the bodies of Chang and Eng Bunker. Trans Coll Physician Phila 1875; 1:5
- Mortimer B, Kirshbaum JD. Human double monster (so-called Siamese twins): Anatomic presentation. Am J Dis Child 1942 Oct; 64: 697
- Wilder HH. Duplicate twins and monsters. Am J Anat 1964; 3: 387
- Kiesewetter WB. Surgery on conjoined (Siamese) twins. Surgery 1977 May; 59(5): 860-71
- Lonise Schnauffer. Conjoined Twins. In: Raffensperger JG, ed. Swenson's Pediatric Surgery, 5th ed. Norwalk: Appleton & Lange, 1990. 969-78
- Napolitani FD, Schreiber I. The acardiac monster: a review of the world literature and presentation of 2 cases. Am J Obstet Gynecol 1960 Sep; 80(3): 582-9
- Woolley M, Joergenson E. Xiphopagus conjoined twins : preoperative evaluation and surgical management. Am J Surg 1964 Aug;108(2): 277-84
- O'Connell JEA. Craniopagus twins: surgical anatomy and embryology and their implications. J Neurol Neurosurg Psychiatry 1976 Jan; 39(1): 1-22
- เกษม จิตรปฏิมา, ชูเกียรติ ศกุนตนาถ, พทยา จันทรวงมล, สุทธิพร จิตต์มิตรภาพ. ความสำเร็จในการผ่าตัดแยกฝาแฝด Ischiopagus tetrapus รายงานในการประชุมวิชาการประจำปีของคณะแพทยศาสตร์ จุฬาลงกรณ์มหาวิทยาลัย พ.ศ. 2529

สรุป

บทความนี้ได้ทบทวนถึงกลไกการเกิดฝาแฝดแบบต่าง ๆ และการแบ่งแยกชนิดของฝาแฝดต่าง ๆ อันเป็นความรู้พื้นฐานในการเปรียบเทียบชนิดของฝาแฝดที่พบและสามารถใช้ในการตัดสินใจสำหรับการดูแลรักษาฝาแฝดแต่ละประเภท การผ่าตัดแยกฝาแฝดที่มีความผิดปกติร่วมกันอย่างมามากนั้น ยังต้องคำนึงในแง่จริยธรรมถึงผลการผ่าตัดด้วยว่า ทารกนั้นจะมีความพิการมากเกินกว่าที่จะยอมรับได้หรือไม่ด้วย

21. Austin E. Schifrin BS, Pomerance JJ, Gans SL, Komaiko MS. The antepartum diagnosis of conjoined twins. *J Pediatr Surg* 1980 Jun; 15(3): 332-4
22. ชูเกียรติ ศกุนตนาค, สุทธิพร จิตต์มิตรภาพ, พิทยา จันทรวงมล, คุณิต วีระไวทยะ, ประเสริฐ สำราญเวทย์. ความเป็นไปได้ของการผ่าตัดแยกฝาแฝดชนิด dicephalus dipus tribrachius. *จุฬาลงกรณ์เวชสาร* 2532 มีนาคม 33(3):