

2-1-1985

การศึกษาลักษณะทางกายวิภาคของเส้นประสาท Recurrent Laryngeal

มีชัย ศรีใส

สุทธิพร จิตต์มิตรภาพ

Follow this and additional works at: <https://digital.car.chula.ac.th/clmjjournal>



Part of the [Medicine and Health Sciences Commons](#)

Recommended Citation

ศรีใส, มีชัย and จิตต์มิตรภาพ, สุทธิพร (1985) "การศึกษาลักษณะทางกายวิภาคของเส้นประสาท Recurrent Laryngeal," *Chulalongkorn Medical Journal*: Vol. 29: Iss. 2, Article 4.

Available at: <https://digital.car.chula.ac.th/clmjjournal/vol29/iss2/4>

This Article is brought to you for free and open access by the Chulalongkorn Journal Online (CUJO) at Chula Digital Collections. It has been accepted for inclusion in Chulalongkorn Medical Journal by an authorized editor of Chula Digital Collections. For more information, please contact ChulaDC@car.chula.ac.th.

นิตยสารฉบับ

การศึกษาลักษณะทางกายวิภาคของเส้นประสาท Recurrent Laryngeal

มีชัย ศรีใส*

สุทธิพร จิตต์มิตรภาพ**

Sreesai M, Chittmittrapap S. A study of the anatomical features of recurrent laryngeal nerves. Chula Med J 1985 Feb ; 29 (2) : 169-179

The anatomical features of 350 recurrent laryngeal nerves were studied in 175 cadavers during 1974-1983. In relation to the trachea and esophagus, 31.43% of these nerves were found to be lateral to the trachea and 68.57% were deep in the tracheo-esophageal groove. None was found anterior to the trachea. 59.43% of the nerves were posterior to the inferior thyroid artery, 23.14% were anterior and 16.57% were discovered between the two branches of the artery. Only 0.86% was parallel to the artery or non-recurrent. All 350 nerves entered the larynx through the cricothyroid membrane and no extralaryngeal division was found in this study. As the courses of recurrent laryngeal nerves seem important to surgeons during thyroidectomies, the advantages and disadvantages of nerve identification by using these landmarks are discussed.

* ภาควิชากายวิภาคศาสตร์ คณะแพทยศาสตร์ จุฬาลงกรณ์มหาวิทยาลัย

** ภาควิชาศัลยศาสตร์ คณะแพทยศาสตร์ จุฬาลงกรณ์มหาวิทยาลัย

เส้นประสาท Recurrent Laryngeal มีความสำคัญมากในการผ่าตัดต่อมไทรอยด์ เพราะพบข้อแทรกซ้อนเกี่ยวกับการบาดเจ็บของเส้นประสาทนี้ได้ระหว่างผ่าตัด Bier ในปี ค.ศ. 1914 เป็นผู้แนะนำให้เข้าหาละหากล่าว เส้นประสาทนี้ในขณะที่ทำการผ่าตัดต่อมไทรอยด์เพื่อหลีกเลี่ยงข้อแทรกซ้อนดังกล่าว ซึ่งศัลยแพทย์ก็ได้ยึดหลักการนี้ต่อมา มีรายงานมากมายที่แนะนำวิธีหาเส้นประสาท Recurrent Laryngeal โดยการสังเกตตำแหน่งที่เส้นประสาทนี้ทอดอยู่ ดูจากความสัมพันธ์กับหลอดเลือดแดง Inferior Thyroid หรือกับกระดูกอ่อนไทรอยด์^(1,2,3) ข้อแทรกซ้อนที่พบบาดเจ็บต่อเส้นประสาทนี้ ขณะผ่าตัดพบได้ร้อยละ 0.3 ถึง 13 และประมาณร้อยละ 2 พบเป็นแบบถาวร (Permanent Lesion)⁽²⁾ ทำให้ผู้ป่วยมีอาการเสียงแหบ หรือถ้าเกิดทั้งสองข้างอาจพบลักษณะของการอุดตันทางเดินของการหายใจได้ อุบัติการณ์เช่นนี้จะลดลงได้มาก ถ้าศัลยแพทย์มีความรู้ทางกายวิภาคของเส้นประสาท Recurrent Laryngeal เป็นอย่างดี

เส้นประสาท Recurrent Laryngeal เป็นแขนงของเส้นประสาท Vagus ข้างขวา แยกออกจาก Vagal Trunk ขณะที่ทอดผ่านหน้าต่อหลอดเลือดแดง Subclavian และวกไปทางด้านหลังต่อหลอดเลือดแดงนี้แล้วกลับขึ้นมาทอดอยู่ทางด้านข้างของลำคอ ส่วนข้างซ้ายแยกจาก Vagal Trunk ขณะทอดผ่านไปหน้าต่อ Aortic Arch และวกอ้อมไปด้านหลังต่อ Aorta ตรงตำแหน่งของ Ligamentum Arteriosum แล้ววกกลับขึ้น

มาในลำคอขณะที่เส้นประสาท Recurrent Laryngeal อยู่ในลำคอส่วนล่างมักจะอยู่ในร่องระหว่างหลอดลมกับหลอดอาหาร (Tracheo-Esophageal Groove) แล้วทอดไปทางด้านหลังต่อต่อมไทรอยด์ ขณะที่ทอดผ่านต่อมไทรอยด์เส้นประสาทนี้จะอยู่ใกล้กับหลอดเลือดแดง Inferior Thyroid ซึ่งมีโอกาสทอดข้ามเหนือหลอดเลือด หรือลอดใต้ต่อหลอดเลือด หรือทอดไประหว่างแขนงของหลอดเลือด Inferior Thyroid ก็ได้ หลังจากนั้นมันจะทอดไปใต้ต่อ Posterior Suspensory Ligament of Berry ก่อนแตกแขนงเข้าสู่กล่องเสียง (Larynx) ตรงตำแหน่งข้อต่อ Cricothyroid บริเวณ Inferior Cornu ของกระดูกอ่อนไทรอยด์ (Figure 1)

วัตถุประสงค์และวิธีการ

รายงานนี้เป็นการศึกษาลักษณะทางกายวิภาคของเส้นประสาท Recurrent Laryngeal ในแง่ของทางเดิน ความสัมพันธ์กับหลอดเลือดแดง Inferior Thyroid และลักษณะส่วนปลายของเส้นประสาทนี้ขณะเข้าไปเลี้ยงกล่องเสียง

ได้ทำการศึกษาโดยเข้าหาละหากล่าวเส้นประสาท Recurrent Laryngeal ในศพ 175 รายจำนวน 350 เส้น ในช่วงเวลา 10 ปี ตั้งแต่ พ.ศ. 2517 ถึง พ.ศ. 2526 แล้วบันทึกลักษณะทางกายวิภาคของเส้นประสาทนี้ตามที่ได้อ้างไว้ เพื่อนำมาวิเคราะห์ต่อไป

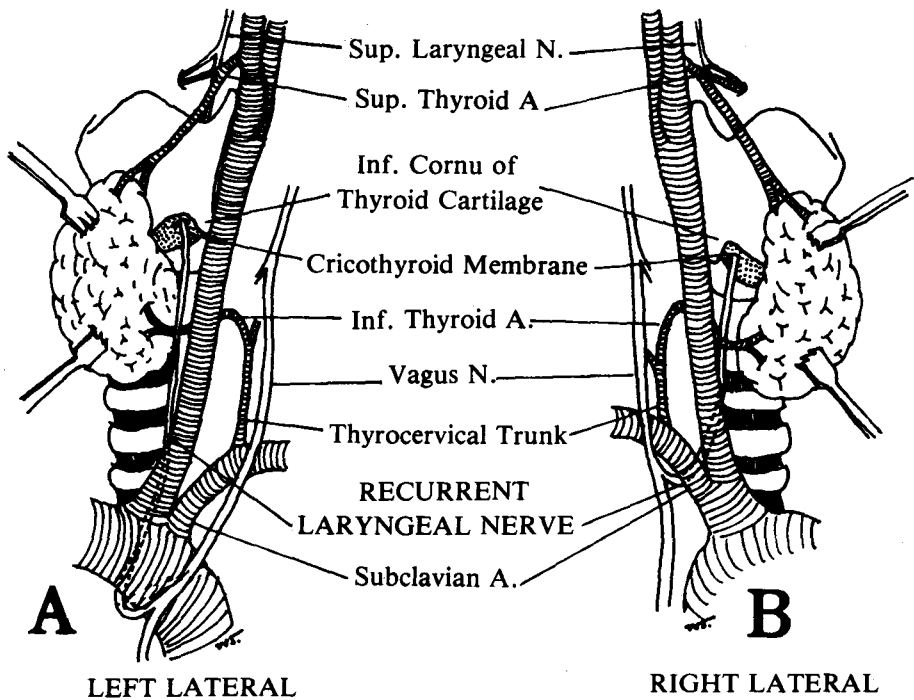


Figure 1 Diagram of the Anatomy of the Recurrent Laryngeal Nerve (A = Left Side, B = Right Side)

ผล

จากการชำแหละและศึกษาเส้นประสาท Recurrent Laryngeal จำนวน 350 เส้น สามารถแยกวิเคราะห์ได้ดังนี้

1. ทางเดินของเส้นประสาท Recurrent Laryngeal

จากการศึกษาเส้นประสาท Recurrent Laryngeal ทั้ง 350 เส้นพบว่าทั้งหมดอยู่ทางด้านข้างของหลอดลม (trachea) หรือไม่ก็อยู่ลึกกลงไปใน Tracheo-Esophageal

groove ลักษณะอยู่ทางด้านข้างของหลอดลมพบได้ 110 เส้น คิดเป็นร้อยละ 31.43 และอยู่ใน Tracheo-Esophageal Groove 240 เส้นคิดเป็นร้อยละ 68.57 ไม่พบว่าเส้นประสาทนี้ทอดอยู่นอกทางเดินดังกล่าว เช่น อยู่หน้าต่อหลอดลมพาดทับบนต่อมไทรอยด์ (Figure 2)

2. ความสัมพันธ์กับหลอดเลือดแดง Inferior Thyroid

จากการศึกษาพบลักษณะความแตกต่าง 5 แบบ (Figure 3) คือ

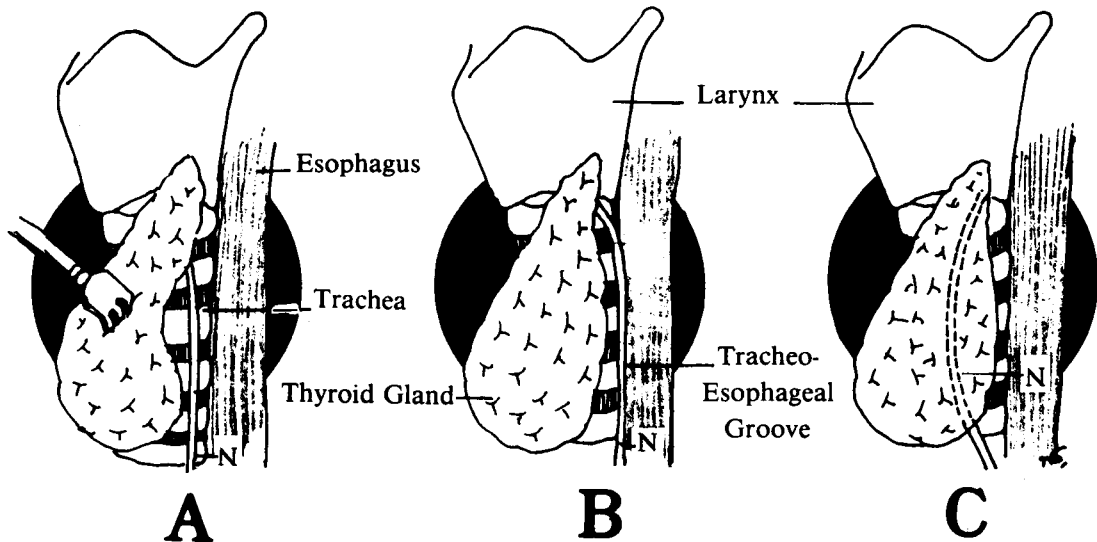


Figure 2 Diagram of the Relation of the Recurrent Laryngeal Nerve to the Trachea and to the Tracheo-Esophageal Groove.

- A. The Nerve lies along the side of the Trachea.
 B. The Nerve lies deep in the Tracheo-Esophageal Groove.
 C. The Nerve lies anterior to the Trachea.
 (N. = Recurrent Laryngeal Nerve).

ในการศึกษาโตแยกวิเคราะห์แต่ละข้าง
 ขวา-ซ้าย พบจำนวนแตกต่างกันดังแสดงไว้
 ใน Table 1 เส้นประสาท Recurrent
 Laryngeal ข้างขวาและซ้ายมีลักษณะคล้าย
 คลึงกันพบมากที่สุด ในแบบที่ 1 ข้างซ้ายพบร้อย
 ละ 35.71 ข้างขวาพบร้อยละ 23.71 รอง
 ลงไปได้แก่แบบที่ 2 และแบบที่ 3 ตามลำดับ

ส่วนแบบที่ 4 และแบบที่ 5 พบได้น้อยมาก
 ไม่พบความผิดปกติอื่น เช่น เส้นประสาท
 Recurrent Laryngeal อ้อมรอบหลอด
 เสียดแดง Inferior Thyroid⁽⁸⁾ และ
 ในแบบที่ 3 นั้น ไม่ได้วิเคราะห์แยกว่าเป็น
 แบบที่ 3A หรือ 3B (Figure 3) แต่ได้พิจารณา
 รวมว่าเป็นเส้นประสาทอยู่ระหว่างแขนงของหลอด
 เสียดแดงเท่านั้น

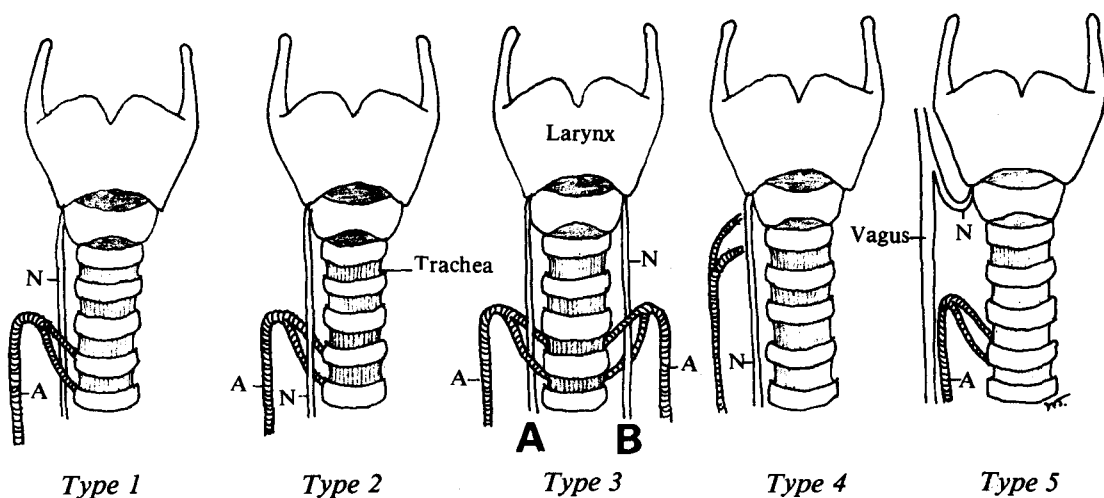


Figure 3 Diagram of the Relations of the Recurrent Laryngeal Nerve to the Inferior Thyroid Artery (Modified from Thorek)⁽⁷⁾

- Type 1. The Nerve passes posterior to the Inferior Thyroid Artery.
- Type 2. The Nerve passes anterior to the Inferior Thyroid Artery.
- Type 3. The Nerve passes between branches of the Inferior Thyroid Artery.
- Type 4. The Nerve courses parallel to the Inferior Thyroid Artery. The Artery does not give branches to the Thyroid gland in the normal pattern but branches after the Nerve has entered the Larynx.
- Type 5. The Nerve arises high from the Vagus Nerve (Non-Recurrent Laryngeal Nerve)
- (A = Inferior Thyroid Artery; N = Recurrent Laryngeal Nerve)

Table 1 Types and Percentages of Recurrent Laryngeal Nerves

Type	Side	Number	Percent	Total Number of Each Type	Percentage of Each Type
1	Right	83	23.71	208	59.43
	Left	125	35.71		
2	Right	56	16.00	81	23.14
	Left	25	7.14		
3	Right	34	9.71	58	16.57
	Left	24	6.86		
4	Right	1	0.29	2	0.57
	Left	1	0.29		
5	Right	1	0.29	1	0.29
	Left	0	0.00		
Total		350	100.00	350	100.00

3. แขนงของเส้นประสาท Recurrent Laryngeal ก่อนเข้าสู่กล่องเสียง

ในจำนวนเส้นประสาท Recurrent Laryngeal 350 เส้น ที่ได้ข้าและวิเคราะห์พบว่า เส้นประสาททั้งหมดเข้าสู่

กล่องเสียงโดยทะลุผ่าน Cricothyroid Membrane บริเวณใกล้กับ Inferior Cornu ของกระดูกอ่อนไทรอยด์ ไม่พบมีแขนง Extralaryngeal ของเส้นประสาท Recurrent Laryngeal เลย(Figure4)

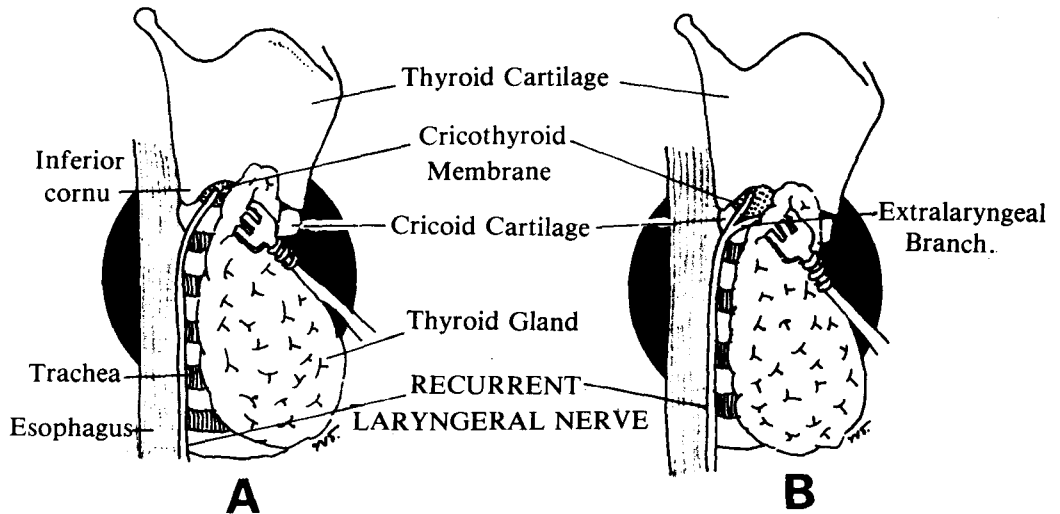


Figure 4 Diagram showing A) The Position of entrance of Recurrent Laryngeal Nerve into the Larynx B) The Extralaryngeal Branch of Recurrent Laryngeal Nerve

สรุปและวิจารณ์

จากการศึกษาลักษณะทางกายวิภาคของเส้นประสาท Recurrent Laryngeal ในศพคนไทยจำนวน 350 เส้นตั้งได้รายงานมาแล้วนั้น ได้วิเคราะห์ใน 3 หัวข้อซึ่งเป็นจุดที่คล้ายแพทย์จะได้นำความรู้ไปประยุกต์ในการหาตำแหน่งของเส้นประสาทนี้ในระหว่างผ่าตัดต่อมไทรอยด์ หรือผ่าตัดที่บริเวณนี้

ในด้านทางเดินเส้นประสาทรูปร่างตำแหน่งที่คิดว่าน่าจะมีปัญหาสำหรับการผ่าตัด ได้แก่ การที่เส้นประสาท Recurrent Laryngeal ทอดอยู่ก่อนมาทางด้านหน้าซึ่งทำให้ถูกตัดขาด

ไปก่อนขณะที่ทำการผ่าตัดเพื่อเข้าหาต่อมไทรอยด์ทางด้านข้างเพราะไม่ได้ระมัดระวังเนื่องจากมีไข้ตำแหน่งปกติของเส้นประสาทนี้ และมีหลายรายงาน^(9,8) พบได้ไม่น้อย แต่จากการศึกษานี้ไม่พบเลย ซึ่งอาจเป็นลักษณะความแตกต่างในเชื้อชาติ หรือลักษณะปกติของคนไทยเป็นเช่นนี้ก็ได้อีก เส้นประสาทอยู่ในตำแหน่งปกติ คืออยู่ใน Tracheo-Esophageal Groove หรืออยู่ทางด้านข้างของหลอดลม (Table 2) คล้ายคลึงกับรายงานอื่น ๆ แสดงให้เห็นว่าการใช้ทางเดินของเส้นประสาทนี้ไปประยุกต์ใช้ในทางคลินิกยังมีประโยชน์อยู่ไม่น้อย

Table 2 Courses of the Recurrent Laryngeal Nerves

Course	Berlin 1935 ⁽¹⁰⁾				Hunt ⁽⁹⁾		Hollinshed ^(11,4) 1952	Sreesai and Chittmittrapap 1984
	Study in Cadavers		Study during Thyroidectomy*		Right	Left		
	Right	Left	Right	Left				
1. Nerve in Tracheo-Esophageal Groove	42	49	8	10	49	57	65	240
2. Nerve along side the Trachea	19	16	23	20	25	16	35	110
3. Abnormal Position	9	5	5	4	3	1	-	-

* Unidentified Left = 35, Right = 33; The reporter believed the nerves were in tracheo-esophageal groove

ในด้านความสัมพันธ์กับหลอดเลือดแดง Inferior Thyroid พบว่ามีหลายแบบแต่มี 3 แบบซึ่งเมื่อเปรียบเทียบกับรายงานอื่น ๆ (Table 3) พบว่ารายงานนี้มีส่วนคล้ายคลึงกับบางรายงาน^(10,9) แต่ก็แตกต่างกันไปจากบางรายงานอย่างเห็นได้ชัด ลักษณะแตกต่างกันในแต่ละรายงานเป็นสิ่งที่คาดเดาไม่ได้ ทั้งนี้แสดงให้เห็นว่าการใช้หลอดเลือดแดง Inferior Thyroid เป็นตำแหน่งในการ

หาเส้นประสาทคงมีประโยชน์ไม่มากนัก นอกจากนั้นยังอาจทำให้เกิดอันตรายต่อเส้นประสาทได้ง่ายขึ้นในกรณีที่ยพยายามหาหลอดเลือดนี้เพื่อดูเส้นประสาทและพบว่า เส้นประสาทเป็นแบบที่อยู่หน้าต่อหลอดเลือด เป็นต้น

ส่วนลักษณะของเส้นประสาท Recurrent Laryngeal ตอนปลายขณะเข้าสู่กล่องเสียงมีหลายรายงานแสดงให้เห็นว่าเป็นตำแหน่งคงที่และสามารถใช้เป็นจุดบอก

ตำแหน่งของเส้นประสาทนี้ รวมทั้งบางราย-งานชี้ให้เห็นว่ามีมักจะเกิดอันตรายต่อส่วนปลายของประสาทเส้นนี้ขณะที่ผ่าตัดที่ขั้วบนของต่อมไทรอยด์^(1,3) ในรายงานนี้ไม่พบความผิดปกติดังกล่าวตลอดจนไม่พบแขนงนอกกล่อง-เสียง (Extralaryngeal Branch) ซึ่งบางรายงานพบและคิดว่าอาจจะเป็นจุดอันตรายในการเกิดบาดเจ็บต่อเส้นประสาทนี้และน่าจะนำไปประยุกต์ใช้ในการทำผ่าตัดเพื่อหลีกเลี่ยงอันตรายต่อส่วนปลายของเส้นประสาทส่วนปลาย ทั้งยังเป็นประโยชน์ในรายที่เส้น-

ประสาท Recurrent Laryngeal ไม่อ้อมวงจากข้างล่างขึ้นมา (Non-Recurrent Laryngeal Nerve)⁽¹²⁾

รายงานนี้คงเป็นประโยชน์สำหรับศัลย-แพทย์ในการผ่าตัดบริเวณลำคอ โดยเฉพาะอย่างยิ่งการผ่าตัดต่อมไทรอยด์ เพื่อชี้ให้เห็นลักษณะต่าง ๆ ทางกายวิภาคของเส้นประสาท Recurrent Laryngeal ซึ่งน่าพิจารณานำไปประยุกต์ใช้เพื่อมิให้เกิดอันตรายต่อเส้น-ประสาทนี้เป็นการป้องกันข้อแทรกซ้อนซึ่งอาจเกิดตามมาภายหลังผ่าตัด

Table 3 Comparisons of Course of Recurrent Laryngeal Nerve in Relation to the Inferior Thyroid Artery

Type	Berlin ⁽¹⁰⁾ 1935		Hunt ⁽⁹⁾ 1968		*Hollinshed ^(11,4) 1952		Billier ⁽¹⁾ 1978		Sreesai and Chittmitrapap 1984	
	Right %	Left %	Right %	Left %	Right %	Left %	Right %	Left %	Right %	Left %
1. Nerve posterior to Artery	44.3	62.9	52.6	68.1	26.33	11-12	25	25	47.4	71.4
2. Nerve anterior to Artery	40.0	24.3	36.8	23.2	18-25	50-55	25	11	32.0	14.3
3. Nerve between branches of the Artery	15.7	12.8	7.9	7.2	47-50	33	50	64	19.4	13.7
4. Others	-	-	2.6	1.5	-	-	-	-	1.2	0.6

* Included reports of Bachhuber (1943) and Reeds (1943)

กิตติกรรมประกาศ

ผู้รายงานขอขอบพระคุณ ผู้ช่วย-
ศาสตราจารย์ แพทย์หญิง ชะไมฉันท
มงคลานนท์ อดีตอาจารย์ภาควิชากายวิภาค-
ศาสตร์ ซึ่งเป็นผู้ริเริ่มงานวิจัยเรื่องนี้ ขอขอบ-
พระคุณ ศาสตราจารย์ นายแพทย์ บุญรักษ์

กาญจนโกศล อดีตหัวหน้าภาควิชากายวิภาค-
ศาสตร์ รองศาสตราจารย์ นายแพทย์
บรรเทือง รัชตะปิติ หัวหน้าภาควิชาศัลย-
ศาสตร์ ตลอดจนคณาจารย์ในหน่วยมหากาย-
วิภาคศาสตร์ทุกท่านที่ให้ความร่วมมือใน
การศึกษานี้

อ้างอิง

1. Biller HF, Lawson W. Identification of the recurrent laryngeal nerve. *Laryngoscope* 1978 Apr ; 88(4) : 697 - 700
2. Holt GR, McMurry GT, Joseph DJ. Recurrent laryngeal nerve injury following thyroid operations. *Surg Gynecol Obstet* 1977 Apr; 144(4) : 567 - 570
3. Wang C. The use of the inferior cornu of the thyroid cartilage in identifying the recurrent laryngeal nerve. *Surg Gynecol Obstet* 1975 Jan; 140(1) : 91 - 94
4. Hollinshed WH. *Anatomy for Surgeons, Vol. I. The Head and Neck.* 3 ed. New York : Harper and Row, 1982. 432 - 433
5. Romanes GJ. *Cunningham's Textbook of Anatomy.* 10 ed. New York : Oxford University Press, 1964. 708
6. Woodburne RT. *Essentials of Human Anatomy.* 4 ed. New York : Oxford University Press, 1969. 164
7. Thorek P. *Anatomy in Surgery.* Philadelphia : J.B. Lippincott, 1962. 194
8. Lore JM, Kim DL, Elias S. Preservation of the laryngeal nerve during total thyroid lobectomy. *Ann Otol Rhinol Laryngol* 1977 Nov-Dec ; 86(6 Pt 1) : 777 - 788
9. Hunt PS, Poole M, Reeve TS. A reappraisal of the surgical anatomy of the thyroid and the parathyroid

- glands. Br J Surg 1968
Jan ; 55(1) : 63 - 73
10. Berlin DD. The recurrent laryngeal nerve in total ablation of the normal thyroid gland : an anatomical and surgical study. Surg Gynecol Obstet 1935 Jan ; 60(1) : 19 - 26
11. Hollinshed WH. Symposium on some aspects of surgery of endocrine glands : anatomy of the endocrine glands. Surg Clin North Am 1952 Aug; 32:1115-1132
12. Nobles ER. Nonrecurrent laryngeal nerve. Arch Surg 1970 Jun ; 100(6) : 741-742

จุฬาลงกรณ์เวชสารได้รับต้นฉบับ เมื่อวันที่ 8 เดือน ตุลาคม พ.ศ. 2527