

12-1-1984

## ไข้, หายใจหอบ, ไม้รู้ตัว, ภาวะเลือดออกง่าย และไตวาย

บุษยา เหลืองอรุณ

บุษิ มิตรกุล

รัชณี เข็นศิริวัฒนา

เทวี วัฒนา

เสาวณีย์ เข็นถดี

*See next page for additional authors*

Follow this and additional works at: <https://digital.car.chula.ac.th/clmjjournal>



Part of the [Medicine and Health Sciences Commons](#)

---

### Recommended Citation

เหลืองอรุณ, บุษยา; มิตรกุล, บุษิ; เข็นศิริวัฒนา, รัชณี; วัฒนา, เทวี; เข็นถดี, เสาวณีย์; and Suwangool, P. (1984) "ไข้, หายใจหอบ, ไม้รู้ตัว, ภาวะเลือดออกง่าย และไตวาย," *Chulalongkorn Medical Journal*: Vol. 28: Iss. 12, Article 14.

DOI: <https://doi.org/10.58837/CHULA.CMJ.28.12.14>

Available at: <https://digital.car.chula.ac.th/clmjjournal/vol28/iss12/14>

This Other is brought to you for free and open access by the Chulalongkorn Journal Online (CUJO) at Chula Digital Collections. It has been accepted for inclusion in Chulalongkorn Medical Journal by an authorized editor of Chula Digital Collections. For more information, please contact [ChulaDC@car.chula.ac.th](mailto:ChulaDC@car.chula.ac.th).

---

ไข้, หายใจหอบ, ไม้รู้ตัว, ภาวะเลือดออกง่าย และไตวาย

**Authors**

บุษยา เหลืองอรุณ, ชุสี มิตรฤๅล, รัชฌี เชนศรึรวิๅฒนา, เทวี วัๅฒนา, เสาวณัๅย ฌึๅนถๅติ, and P. Suwangool

อภิปรายกรณีร่วมพยาธิวิทยา

## ไข้, หายใจหอบ, ไม่รู้ตัว, ภาวะเลือดออกง่าย และไตวาย

บุษบา เหลืองอรุณ\*

ชวลี มิตรวงศ์\*

เทวี วัฒนา\*

รัชณี เซ็นศิริวัฒนา\*

เสาวณีย์ เย็นฤดี\*\*

Luang-Aroon B, Mitrakul C, Sensirivatana R, Watana D, Yenruedi S.  
A 5 month old infant with dyspnea, unconsciousness, ecchymosis, G.I.  
bleeding and renal insufficiency. *Chula Med J* 1984 Dec;28(12):1463-1476

*A malnourished 5 month old male infant presented with dyspnea and unconsciousness for 1 day. He had a history of improper care and feeding. Three days prior to admission, he received an aspirin compound "Hua Singh" for fever and rhinorrhea and later passed melena, becoming stuporous and dyspneic. On admission he was unconcious with Kussmaul respiration, ecchymosis and bleeding from venepuncture sites. Laboratory findings revealed anemia, adequate platelets, albuminuria, hematuria with tubular cells in the urine, creatinine retention, prolongation of the prothrombin time, low fibrinogen level, high SGOT, SGPT and blood NH<sub>3</sub>, and blood gases showed respiratory alkalosis with severe metabolic acidosis. He was given exchange transfusions, broad spectrum antibiotics and metabolic supports. Massive upper G.I. bleedings and gross hematuria followed. The diagnoses were hepatic failure, bleeding diathesis from fibrinolysis, acute tubular necrosis, pneumonia and a battered child syndrome. Despite treatment of mannitol and frusemide, he still had low urine output and after the second exchange transfusion he expired on the baby-bird respirator.*

*Autopsy findings revealed massive hepatic necrosis associated with hemorrhages in the gastrointestinal tract and brain. Acute renal tubular necrosis and bronchopneumonia were also present.*

พงษ์พีระ สุวรรณกุล บรรณาธิการ

\* ภาควิชากุมารเวชศาสตร์ คณะแพทยศาสตร์ จุฬาลงกรณ์มหาวิทยาลัย

\*\* ภาควิชาพยาธิวิทยา คณะแพทยศาสตร์ จุฬาลงกรณ์มหาวิทยาลัย

ผู้ป่วยเด็กชายไทย อายุ 5 เดือน บ้านเดิมอยู่นครนายก มารับการรักษาครั้งแรกที่  
โรงพยาบาลจุฬาลงกรณ์ ระหว่าง 29 กันยายน 2526 - 1 ตุลาคม 2526

- C.C.** หายใจหอบ 1 คืน, ไม่รู้สึกตัวมา 1 วัน
- P.I.** 24 ก.ย. 26 มีไข้ต่ำ ๆ, น้ำมูกใส ๆ บ้าอาษาตราหัวสิงห์ป้ายปากให้ ไข้ลดเด็กซืมลง  
เล็กน้อย พอเล่นได้ ถ่ายอุจจาระสีดํา ไม่เหลว
- 26 ก.ย. 26 พอบ่นข้าวได้บ้างเอาไปฝากคนเลี้ยง
- 28 ก.ย. 26 ไม่มีไข้ เริ่มหอบไม่อาเจียน กินนมน้อยลง ตกตึกเด็กหอบมากขึ้น ปัสสาวะ  
ครั้งสุดท้าย 22.00 น.
- 29 ก.ย. 26 7.00 น. ระหว่างอยู่ในรถแท็กซี่เด็กหอบมากขึ้น และไม่รู้สึกตัว ที่ห้อง  
ฉุกเฉินเด็กเขียวและหยุดหายใจ  
- น้ำหนักแรกคลอด 2000<sup>+</sup> gm. อยู่โรงพยาบาล 3 วัน
- P.H.** 1 เดือนก่อน เป็นไข้ ไอ หอบ แพทย์บอกว่าเป็นปอดชื้น  
1 อาทิตย์ก่อน ีรยะกระแทกพื้น
- Feeding** - กินนมแม่ 1 เดือน เปลี่ยนเป็นนมสโนว์ 1 เดือน แล้วกินนมชั้นหวาน  
มาตลอด เริ่มกินข้าวบดและกล้วยตั้งแต่อายุ 1 เดือน ได้ข้าวกล้องเมื่ออายุ  
3 เดือน
- Immunization** : BCG, DPT<sub>2</sub>, OPV<sub>2</sub>
- P/E** an unconscious infant with kussmaul respiration generalized edema  
on Oxygen mask  
B.W. = 6650 ; PR = 120 ; RR 50 ;  
Systolic blood pressure = 130 (Doppler)
- Skin** : ecchymosis both cheeks and venepuncture sites
- HEENT** : dry lips, sunken ant<sup>L</sup> fontanelle and eyeballs; pupils 3 mm. react to  
light bilaterally  
Eye ground - not seen  
hemorrhagic crust at nose and buccal cavity

**Chest** : retraction of supraclavicular and subcostal area, no crepitation

**Heart** : tachycardia

**Abd** : distended  
 Liver 5 cm. below RCM, Span 9 cm.  
 Spleen not palpable

**Ext** : swollen Rt. elbow

**Neuro.** Conscious : unconscious, non-purposeful response to deep pain

Stiff neck	}	neg.
Brudzinski sign		
Motor	-	spasticity
Sensation	-	only deep pain
DTR	-	+ 2 all ;
Clonus	-	neg ;
Babinski	-	no response

	29 ก.ย. 26		30 ก.ย. 26		1 ต.ค. 26
			(Post exchange blood transfusion)		
			8.00 น	18.00 น.	23.00 น.
<b>Lab CBC</b>	Hb	9.8	11.6		
	Hct	27% 36%	33.5	26%	16% 28%
	WBC	18200	6900	15500	
	PMN	62%	57	84	
	band	2%			
	L	34%	39	15%	
	Atyp L	2%	2	1%	
	E	2%			
	Plt	adequate	69,000	110,000	

	29 ก.ย. 26		30 ก.ย. 26		1 ต.ค. 26		
			(Post exchange blood transfusion)		8.00 น.	18.00 น. 23.00 น.	
<b>U.A.</b>	Retic	1.1%		0.8%			
	Sp. gr.	1.030	1.018	1.016			
	Alb.	4 +	+ 1	trace			
	Sugar	- ve	trace	neg.			
	RBC	- ve		numerous			
	WBC	- ve		tubular cell			
<b>Stool exam</b>		numerous WBC.					
	BUN	16	14	24		15	
	Cr					2.9	
	Blood sugar	74	294 315		40 mg%		
	Bl. salicylate	neg.-				(30 ก.ย.)	
					Urine		
	Blood. Na	142	142	133	137	136 61	
	K	7.1	5.6	3.7	4.3	5.0 7.3	
	HCO <sub>3</sub>		5.4	11.1	14.6	18.4 -	
	Cl-	96	83	76	78	50	
		29 ก.ย. 26		30 ก.ย. 26		1 ต.ค. 26	
		Pre exchange		Post exchange			
	<b>LFT</b>						
	TB	0.8	1.0		2.8		
	DB	0.55	0.2		0.7		
	AP	68	36		63		
	SGOT	145	200		200		
	SGPT	> 1200	1220		680		

**Prothrombin time > 100 Sec/10.3 Sec**

**> 100 sec/12.8**

**Coagulogram**

Quick's	26.2/17.4	64.2/18.0
Specific prothrombin	51.6/34.6	50.4/34.8
Partial thromboplastin	76.4/54.2	125.0/54.4
Fibrinogen	87.7/337.5	22.5/355.5

**Blood gases (Capillary)**

	29 ก.ย. (10.00 น.)	29 ก.ย. (15.14 น.)	(15.30 น.)	30 ก.ย. 26
PH	7.308	7.262	7.299	7.492
PCO <sub>2</sub>	18.2	22.3	22.3	21.6
BE <sub>ec</sub>	- 23.8	- 15.7	- 15.7	- 6.2
BE	- 15.1	- 15.0	- 14.4	- 3.8
BB	22.8	32.9	33.5	44.1
HCO <sub>3</sub>	4.7	9.8	9.2	16.1
TCO <sub>2</sub>	5.2	10.4	9.7	16.7
PO <sub>2</sub>	47.2	156.2	92.4	46.4
O <sub>2</sub> ST	80.6	99.5	98.3	93.2
O <sub>2</sub> CT	16.9	21.2	20.7	19.5
	Room air	O <sub>2</sub> mask	room air	

**Chest x-ray** - Rt upper lobe pneumonia

**RT. albow** - Supracondylar fracture of Rt humerus

**EKG** - Sinus tachycardia, hyperkalemia

## Hospital Course

29 กันยายน 2526

- (10.00 น.) - ยังคงไม่รู้ตัว, หอบ, เลือดออกมากทางสายสวนกระเพาะอาหาร, บัสสาวะน้อย, B.P. 130/80 ; RR = 60, HR = 120  
ทำ exchange transfusion ให้ Mannitol, dexamethasone Ampicillin, Cloxacillin, Gentamicin, Cimetidine
- (16.00 น.) - ลืมตาได้, ร้องได้  
ทำ exchange transfusion ขณะทำ CVP 3-8 cm. H<sub>2</sub>O ;
- (22.00 น.) - ร้องเสียงดัง, หอบ

30 กันยายน 2526

- (2.00 น.) - ซึม, เลือดออกจากทางสายกระเพาะอาหาร, บัสสาวะน้อย, ถ่ายเป็นมูกเลือด  
B.P. 140/90 ; HR 144 ; RR 60  
 $\boxed{V}$  20 c.c./kg. x 2 ชั่วโมง  $\rightarrow$   $\boxed{V}$  10 c.c./kg./hr.
- (6.00 น.) - ตาบวมขึ้น, กระสับกระส่าย, เลือดออกจากสายกระเพาะอาหาร มีเลือดออกในสายสวน บัสสาวะบ้าง, ถ่ายเหลวจำนวนน้อย
- (17.00 น.) - บัสสาวะไม่ออก
- (22.00 น.) - นำหนักขึ้น, ตาบวม, ตัวบวม, หอบมาก

1 ตุลาคม 2526

- ( 2.00 น.) - ให้ Lasix แต่บัสสาวะไหลน้อยมาก
- ( 6.00 น.) - ไข้, เกร็ง, หอบ, อาเจียนเป็นเลือด, ถ่ายเป็นเลือด
- (10.00 น.) - Baby Bird respirator, มีเลือดออกทางปาก
- (14.00 น.) - บวมทั้งตัว, ซึม  
- ทำ exchange transfusion อีกครั้ง expire เวลา 15.45 น.



อภิปรายทางคลินิก : พ.ญ. บุษบา เหลืองอรุณ

ปัญหาของผู้ป่วย

1. unconscious
2. Hepatic dysfunction
3. Renal failure
4. Bleeding diathesis
5. Pneumonia
6. Fracture RT. humerus
7. Battered child syndrome

ถ้าพิจารณาเห็นว่า ตับเป็นอวัยวะแรกที่มีพยาธิสภาพเริ่มต้น และต่อมาก็เกิดภาวะไตวาย, เลือดออกและหมดสติตามมา ก็น่าที่จะเป็นไปได้จะขอวิจารณ์ในโรคของตับก่อนคือ ผู้ป่วยมีอาการตับวาย มีข้อสันนิษฐาน สรุปได้จาก

1. การที่มีเอนไซม์ SGOT, SGPT หรือในชื่อใหม่ว่า ALT และ AST เพิ่มขึ้น แสดงถึงมีการทำลายของเซลล์ตับ

2. มี Prothrombin time ที่นานขึ้น แสดงถึงภาวะการสร้าง coagulation factors ในเซลล์ตับนั้นเสียไป

3. มีการคั่งของแอมโมเนียในเลือด ซึ่งปกติแอมโมเนียจะถูก deamination ในเซลล์ตับที่ตี

4. เกิดภาวะน้ำตาลในเลือดต่ำ แสดงว่าเซลล์ตับไม่สามารถเปลี่ยนสารอาหารให้เป็นกลูโคสได้

5. มีการคั่งของบิลิรูบินในเลือด ซึ่งปกติจะถูก conjugation โดยเซลล์ และขับออกทางน้ำดี

ในเด็ก โรคที่ทำให้เกิดภาวะตับวายโดยเฉียบพลันนั้น ได้แก่ ภาวะการติดเชื้อ เช่น เชื้อไวรัส Hepatitis A; Hepatitis B; Infectious mononucleosis, และ Herpes virus ส่วนเชื้อแบคทีเรีย และพยาธิ นั้น ไม่ค่อยทำให้เกิดอาการตับวายแต่อย่างใด

ภาวะสารพิษได้แก่พิษจากเห็ด, จากยาต่างๆ เช่น เหล็ก, พาราเซตามอล, สมุนไพรบางชนิด ซึ่งไม่ได้ประวัติในผู้ป่วยรายนี้เลย

โรค Reye-Johnson ซึ่งมีสาเหตุหลายอย่างโดยจากการติดเชื้อไวรัส ได้รับยาแอสไพริน (ซึ่งในผู้ป่วยรายนี้ได้ประวัติทั้ง 2) หรือได้รับ Aflatoxin หรือ hypoglycin ในผลไม้บางชนิดเข้าไป แต่ผู้ป่วยรายนี้ ถึงแม้ว่าผู้รักษาจะนึกถึง Reye's syndrome เป็นอันดับแรก และให้การรักษาไปทำนองนั้น ผู้ป่วยก็ไม่ดีขึ้นเลย เมื่อมาคุยย้อนหลังจะเห็นว่า การวินิจฉัยโรค Reye's syndrome นั้น ต้องประกอบด้วย

- มีอาการเจ็บป่วยไม่รุนแรงนำมาก่อน
- อาเจียนพุ่ง
- มีอาการทางสมองชัดเจน
- มีผลเลือดแสดงถึงภาวะตับผิดปกติ

- ไม่มีสาเหตุอื่น ๆ ของโรค
- ตักชิ้นเนื้อตับมาตรวจ จะพบลักษณะ

จำเพาะของโรค

ในผู้ป่วยรายนี้ ไม่มีประวัติอาเจียนเลย และจากผลเลือดต่อมาแสดงว่ามีการกั่งของ บิลิรูบิน ซึ่งมักจะไม่มีพบในผู้ป่วยที่เป็น Reye's syndrome อื่นๆ ปัญหาเลือดออก ก็ไม่พบบ่อย ใน Reye's syndrome เช่นกัน ถึงแม้ว่าจะมี prothrombin time ที่นานกว่าปกติ ดังนั้นโรคของตับน่าจะเป็นเรื่องของตับวายจากการมีการทำลายเซลล์ของตับอย่างทั่วไปมากกว่า

**ภาวะไตวาย** ในผู้ป่วยที่มีตับวาย จะพบลักษณะการเกิดไตวายได้ 3 ลักษณะ คือ

1. Prerenal uremia จากภาวะการขาดน้ำ และมีการคุดซึ่มสารไนโตรเจนจากลำไส้ เพิ่มขึ้นหลังจากที่มีเลือดออกในลำไส้ร่วมด้วย

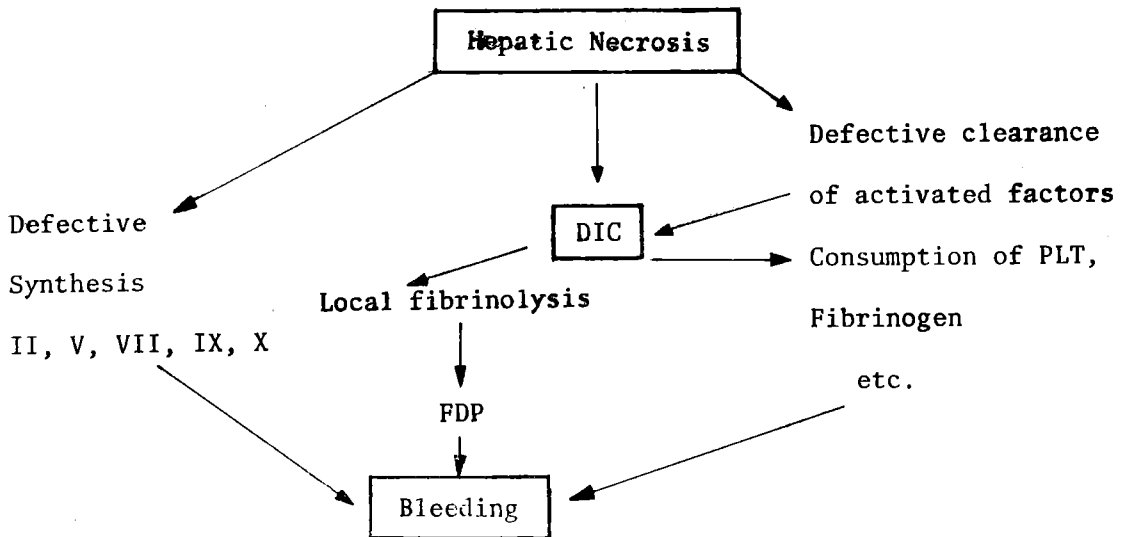
2. Functional renal failure หรือที่เรียกว่า Hepatorenal shut down และจะพบว่าไม่มีพยาธิสภาพในไตเอง แต่จะพบว่ามีความผิดปกติในปัสสาวะ ( $< 20 \text{ mEq/L}$ ) และตรวจปัสสาวะไม่พบเซลล์ผิดปกติ

3. Acute Tubular necrosis จะวินิจฉัยได้จากการพบ cellular casts และ granular cast ในปัสสาวะ : ปริมาณโซเดียมในปัสสาวะจะมากกว่า  $20 \text{ mEq/L}$  และสัดส่วนของ urea ในปัสสาวะต่อในเลือดน้อยกว่า 10

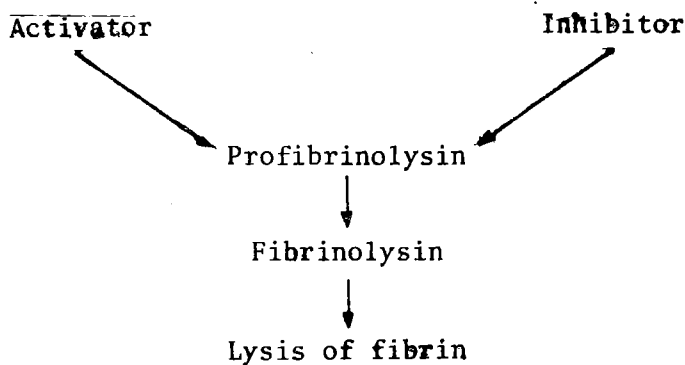
ในผู้ป่วยรายนี้ ถึงแม้ว่า BUN ยังไม่สูงมากแต่มี Creatinine สูงถึง 2.9 ประกอบการตรวจปัสสาวะพบ tubular cell จำนวนมาก และมีปริมาณโซเดียมในปัสสาวะถึง  $61 \text{ mEq/L}$  ดังนั้นพยาธิสภาพของไตน่าจะเป็น Acute tubular necrosis มากที่สุด และการเกิดไตวายน่าจะมีผลเนื่องจากตับวายมากกว่า ในกรณีผู้ป่วยรายนี้ สาเหตุอื่น เช่น ยา ที่จะทำให้ไตวายได้ ก็มี Gentamicin, Cimetidine, Frusemide, Ampicillin แต่ปริมาณที่ใช้ก็ถูกต้อง และผู้ป่วยเพิ่งได้รับในเวลาอันสั้น จึงไม่น่าใช่สาเหตุโดยตรงของไตวาย เพียงแต่อาจเสริมเกิดภาวะไตวายมากขึ้นไปอีก

**ภาวะเลือดออก** ในผู้ป่วยรายนี้มีภาวะเลือดออกง่าย เช่น มีรอยช้ำเขียวที่แก้ม เลือดออกทางสายสวนกระเพาะอาหาร ต่อมาเมื่อเลือดออกทางปัสสาวะด้วย และจากผลเลือดพบว่าซีด, เกร็ดเลือด (platelet) ปกติ แต่ Coagulogram ผิดปกติอย่างมาก ถึงแม้จะทำการถ่ายเลือดด้วยเลือดสด ถึง 2 ครั้ง ก็ไม่สามารถแก้ไขความผิดปกตินั้นได้ ประกอบกับว่าระดับของ Fibrinogen หลังการถ่ายเลือดก็ลดต่ำลงอีกด้วย สาเหตุของการเกิดเลือดออกในผู้ป่วยรายนี้ ผลตามของการเกิดเลือดออกแล้วมาจากการทำลายของเซลล์ตับมี 2 แบบ คือ

1.



2. Fibrinolytic enzyme system



ในผู้ป่วยรายนี้คงไม่ใช่ DIC เพราะเกร็ดเลือดไม่ต่ำ และลักษณะเม็ดโลหิตแดง ไม่มี burr cell ; จากลักษณะ coagulogram หลังจากการถ่ายเลือดด้วย fresh whole blood แล้ว fibrinogen ก็ลดต่ำลงมากจึงน่าจะเป็นเรื่องของ fibrinolysis มากกว่า จึงทำให้เลือดออกอย่างมากมายไป เลือดที่ออกจากกระเพาะอาหารอาจเป็นผลตามของการเกิดสมองบวม

(cerebral edema) ในลักษณะของ gastric erosion ได้ ประกอบกับมี coagulation defect ทำให้อาการเลือดออกรุนแรงขึ้นอีก

การที่ผู้ป่วยหมดสติ และหายใจหอบลึกตลอดเวลา และผล blood gases บ่งชี้ถึง respiratory alkalosis และ metabolic acidosis นั้น : metabolic acidosis เกิดจากภาวะไตวายได้ และ respiratory alkalosis คงไม่

ใช้แค่ compensatory mechanism แต่อย่างเดียว ต้องมีพยาธิสภาพในสมองคือสมองบวม หรือมีเลือดออกในสมองด้วย

**ภาวะ Pneumonia** จาก Chest x-ray บ่งว่ามี pneumonia แต่ไม่รุนแรงไม่น่าเป็นสาเหตุตาย เป็นแต่ซ้ำเติมให้ผู้ป่วยมีอาการเลวลง

**Fracture of Rt. humerus และ Battered child syndrome** ผู้ป่วยรายนี้ ได้ประวัติการเลี้ยงดูที่ไม่ดี, ทอดทิ้งเด็กเพราะจากการกินนม ได้กินนมขุ่นหวาน, กลัวย ทำให้อาการโปรตีน เด็กมีภาวะทุโภชนาการระดับ 2 เมื่อเทียบตามน้ำหนักตัวกับอายุ : และประวัติตกเตียงโดยไม่บังสาเหตุ ซึ่งเด็กอายุ 5 เดือนยังกลานไม่ได้ ไม่น่าที่จะตกเตียงได้เอง นอกจากคนเลี้ยงเดินแล้ว หรือจงใจ ยังมีข้อศอกบวมและถ่าย x-rays พบ กระดูกต้นแขนหัก ยิ่งน่าสงสัยว่า จะมี Child abuse หรือ Battered child syndrome ด้วย

**สรุปว่า** สาเหตุตายของผู้ป่วยรายนี้ คือ

1. Hypatic failure อาจจาก viral hepatitis ที่ทำให้เป็น submassive necrosis หรือจาก toxin บางอย่าง
2. Massive GI. bleeding
3. Acute tubular necrosis
4. Cerebral edema/bleeding in brain

**การอภิปรายทางพยาธิวิทยา :** พ.ญ. เสาวณีย์  
เย็นฤดี

### ผลการตรวจศพ

1. พยาธิสภาพตาเปล่า (Gross pathology) ลักษณะศพเป็นทารกเพศชายหนัก 6 กิโลกรัมผิวหนังซีดมาก แต่ไม่เหลือง บริเวณข้อศอกขวาบวม และเขียวซ้ำ มีน้ำปนเลือดจำนวนเล็กน้อยในช่องปอดข้างขวา และมีน้ำใสสีฟางอีกเล็กน้อยอยู่ในช่องปอดข้างซ้าย และช่องท้อง พยาธิสภาพที่สำคัญๆ ปรากฏที่ ตับ, ไต, กระเพาะอาหาร, ลำไส้, ปอด และสมอง
- ตับ** หนัก 280 กรัม เยื่อหุ้มตับบาง และเรียบ consistency firm สีของตับเป็นสีเหลืองแกมน้ำตาลทั่วๆ ไป (Fig. 1) จากกล้องจุลทรรศน์จะปรากฏเซลล์ตับตายเป็นหย่อมใหญ่ทั่วๆ ไป เป็นชนิด submassive coagulation necrosis (Fig. 2) ระหว่างเซลล์ตับเหล่านี้มีเม็ดเลือดแดงแทรกแซงอยู่ทั่วๆ ไป บางแห่งพบเม็ดเลือดขาว neutrophil อยู่เล็กน้อย บริเวณ portal tracts มีเม็ดเลือดขาวชนิด mononuclear cells แทรกแซงอยู่ในปริมาณที่มากพอสมควร ในเซลล์ตับที่ตายพบมี vacuole ของไขมันอยู่ในเซลล์เหล่านี้มากพอสมควร และพบอยู่ทั่วๆ ไป vacuole ขนาดค่อนข้างใหญ่ (Fig. 3)
- ไต** หนักข้างละ 40 กรัม มีการคั่งเลือดและบวมทั่วๆ ไป tubule บวมมากทั่วๆ ไปเช่น

เดียวกันบางหย่อมเซลล์ tubule เริ่มมีการตายเกิดขึ้น (Fig. 4) ในเซลล์ tubule เหล่านี้พบมี vacuole ของไขมันอยู่ด้วยเช่นกัน

**ทางเดินอาหาร** มีเลือดผสมเมือกประมาณ 50 มิลลิลิตร ในกระเพาะอาหาร พบมีแผลเล็ก ๆ ตื้นหลายแห่งขนาดตั้งแต่ 0.2-0.3 เซนติเมตร (วัดส่วนที่กว้างที่สุด) ที่บริเวณ body และ prepyloric area นอกจากนี้พบเลือดผสมที่ในลำไส้ใหญ่ประมาณ 100 มิลลิลิตร

**ปอด** ขวหนัก 90 กรัม ปอดซ้ายหนัก 60 กรัม มีเยื่อสีเหลืองกระรุ่งกระริ่งคลุมบริเวณเยื่อหุ้มปอดของกลีบขวาเป็นหย่อมๆ consistency ของปอดทั้งสองข้าง ค่อนข้างแข็งกว่าปกติโดยเฉพาะปอดกลีบขวาและกลาง พื้นที่หน้าตัดของปอดส่วนที่กล่าวมาแล้วเป็นสีเทา

สลับกับสีแดงเข้ม เนื้อปอดส่วนที่เหลือมีสีแดงเข้มสม่ำเสมอทั่ว ๆ ไป จุดพยาธิวิทยาของปอดกลีบขวาบน และกลางถูกคลุมด้วยเยื่อซึ่งประกอบด้วยเม็ดเลือดขาว neutrophil จำนวนมากมาย เม็ดเลือดขาวเหล่านี้พบในถุงลมของปอดส่วนนี้ทั่ว ๆ ไป ในปริมาณต่าง ๆ กัน (Fig. 5) นอกจากนี้พบ fibrin และพลาสมาผสมอยู่ด้วย เนื้อปอดบางส่วนเริ่มมีการตายของผนังถุงลมเกิดขึ้น เนื้อปอดส่วนที่เหลือแสดงถึงการถั่งเลือด และการบวมน้ำ

**สมอง** สมองหนัก 750 กรัม พบมีเลือดใต้เยื่อ dura เห็นสมองใหญ่ แต่ละข้างประมาณข้างละ 5 มิลลิลิตร ลักษณะทั่วไปของสมองบวม และมีเลือดคั่ง

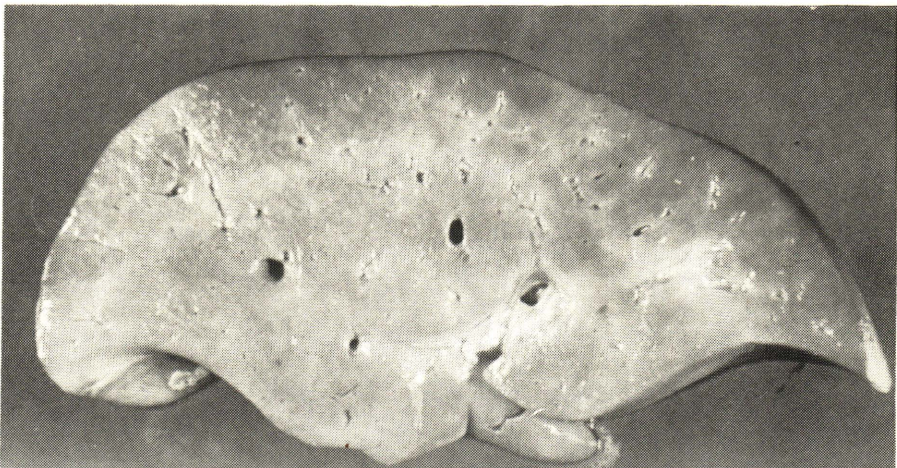

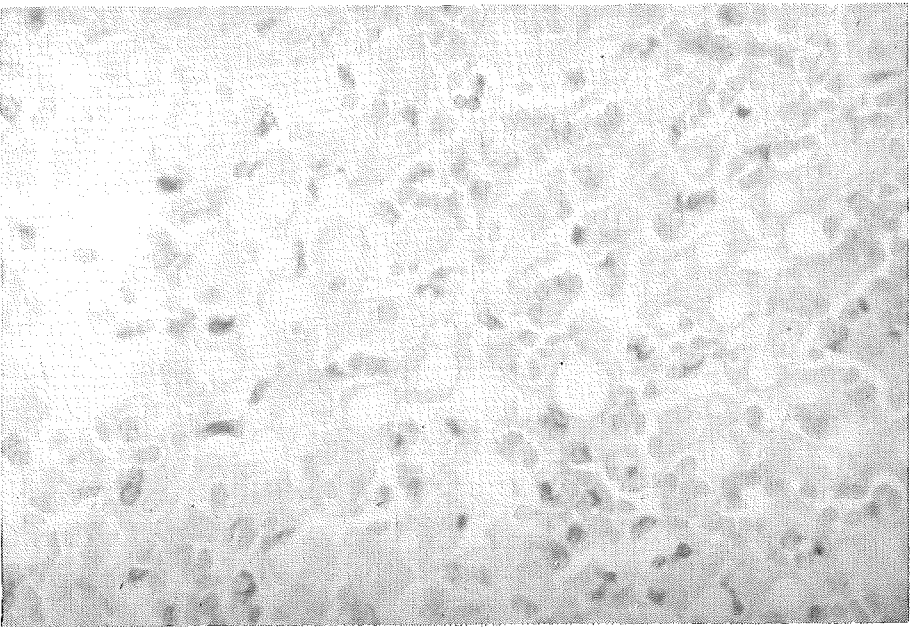


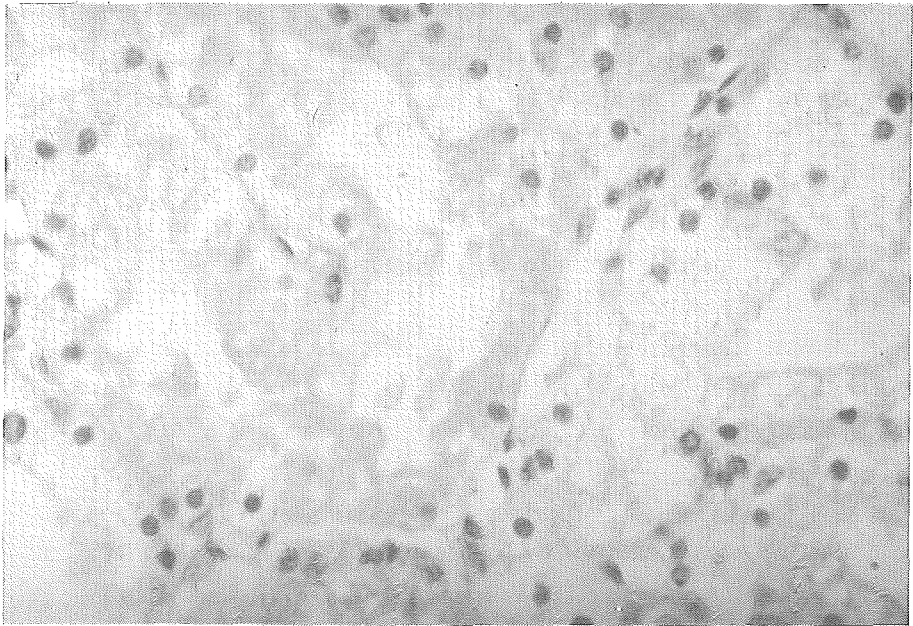
Fig. 1 Liver (280 g.) showing diffuse submassive necrosis.



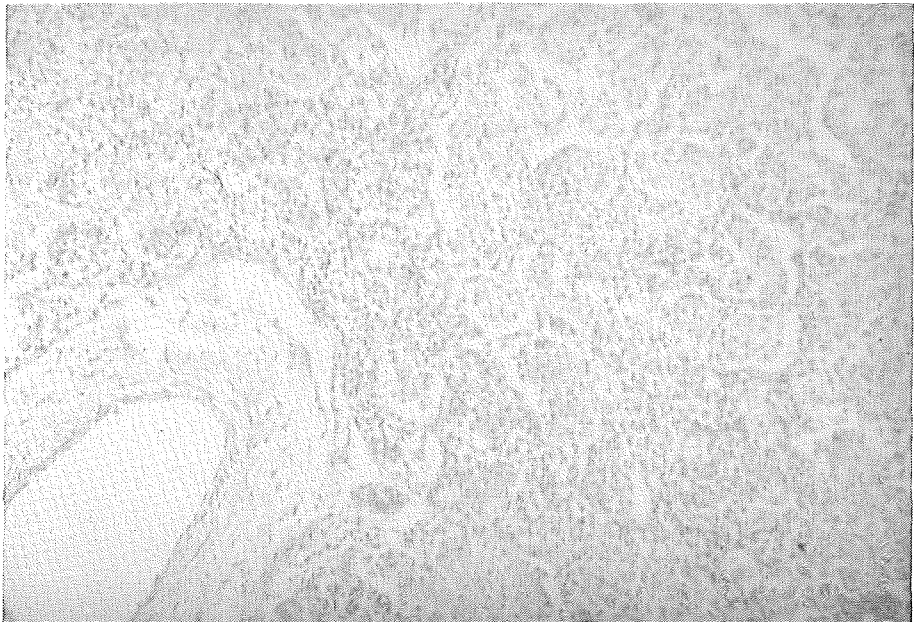
**Fig. 2** Histopathology of the liver showing submassive necrosis. H & E x 100



**Fig. 3** Submassive hepatic necrosis with mild fatty change, H & E x 400



**Fig. 4** Acute tubular necrosis of kidney with cytoplasmic vacuolation. H & E x 400



**Fig. 5** Lung showing bronchopneumonia. H & E x 100

## อ้างอิง

1. Poovorawan Y, Sensirivatana R, Borirakchanyavat V, Snid-Vongs D. Fulminant hepatic failure in childhood. *Chula Med J* 1981 Nov; 25 (6) : 1115-1124
2. Pascharopoulos HT, Mowat AP. Fulminant hepatic failure in childhood : an analysis of 31 cases. *Arch Dis Child* 1980 Apr ; 55 (4) : 252-258
3. Willeimson SP, Blendis LM, Williams R. Frequency and type of renal and electrolyte disorders in fulminant hepatic failure. *Br Med J* 1974 Feb 2 ; 1 (5900) : 186-189
4. Allison MEM, Blumgart LH, Forbes CD, Prentice CRM. Hepatorenal syndrome. *Lancet* 1977 May 28 ; I (8022) : 1156
5. Mcguiga JE. Side effects of H<sub>2</sub> receptor antagonists. *Clin Gastroenterol* 1983 ; 2 (3) : 819-838
6. Ware AJ, D'Agostino AN, Combes B. Cerebral edema : a major complication of massive hepatic necrosis. *Gastroenterology* 1971 Dec ; 61 (6) : 877-884
7. Record CO, Iles RA, Cohen RD, Williams R. Acid. base and metabolic disturbances in fulminant hepatic failure. *Gut* 1975 Feb ; 16 (2) : 144-149
8. Reye RDK, Morgan G, Baral J. Encephalopathy and fatty degeneration of the viscera, a disease entity in childhood. *Lancet* 1963 Oct 12 ; 2 (7311) : 749-752
9. Sherlock DM. *Diseases of the Liver and Biliary System*. 6 ed. England : Blackwell Scientific, 1981. 37-40