

12-1-1984

## เนื้องอก granular cell myoblastoma ของกล่องเสียง : รายงานผู้ป่วย 1 ราย

ภาคภูมิ สุชัยพันธุ์

อภิชัย วิชาศิริ

Follow this and additional works at: <https://digital.car.chula.ac.th/clmjournal>



Part of the [Medicine and Health Sciences Commons](#)

### Recommended Citation

สุชัยพันธุ์, ภาคภูมิ and วิชาศิริ, อภิชัย (1984) "เนื้องอก granular cell myoblastoma ของกล่องเสียง : รายงานผู้ป่วย 1 ราย," *Chulalongkorn Medical Journal*: Vol. 28: Iss. 12, Article 8.

DOI: 10.58837/CHULA.CMJ.28.12.8

Available at: <https://digital.car.chula.ac.th/clmjournal/vol28/iss12/8>

This Case Report is brought to you for free and open access by the Chulalongkorn Journal Online (CUJO) at Chula Digital Collections. It has been accepted for inclusion in Chulalongkorn Medical Journal by an authorized editor of Chula Digital Collections. For more information, please contact [ChulaDC@car.chula.ac.th](mailto:ChulaDC@car.chula.ac.th).

รายงานผู้ป่วย

เนื้องอก granular cell myoblastoma ของกล่องเสียง :  
รายงานผู้ป่วย 1 ราย

ภาคภูมิ สุปิยพันธุ์\*  
อภิชัย วิธวาทิ\*\*

Supiyaphun P, Vitavasiri A. Granular cell myoblastoma of the larynx : a case report. Chula Med J 1984 Dec; 28(12) : 1403-1420

*The first reported case of granular cell myoblastoma is being presented. The patient was a 48-year-old man who had a progressive hoarseness for five years with recent exertional dyspnea. Multiple nodular masses were found on the right vocal cord and anterior commissure and pathologic findings were consistent with granular cell myoblastoma. The tumor masses were completely removed transorally via suspension laryngoscopy. Clinical behaviour with pathogenesis and management is also reviewed.*

\* ภาควิชาโสต นาสิก ลาริงซ์วิทยา คณะแพทยศาสตร์ จุฬาลงกรณ์มหาวิทยาลัย

\*\* ภาควิชาโสต นาสิก ลาริงซ์วิทยา คณะแพทยศาสตร์ ศิริราชพยาบาล มหาวิทยาลัยมหิดล

Granular cell myoblastoma ได้รับการจัดว่าเป็นเนื้องอกประเภทหนึ่งจากการรายงานของ Abrikossoff<sup>(1)</sup> ในปี ค.ศ. 1926 ซึ่งได้รายงานเนื้องอกชนิดหนึ่งของลิ้น โดยที่คิดว่าเนื้องอกนี้เกิดจากกล้ามเนื้อลาย จึงได้ตั้งชื่อว่า granular cell myoblastoma

เนื้องอก granular cell myoblastoma นี้พบได้ทั่ว ๆ ไปในร่างกาย รายงานแรก ๆ ที่พบบริเวณกล่องเสียง ได้แก่ รายงานของ Abrikossoff 1931<sup>(1)</sup> Dawydow 1931<sup>(1)</sup> และ Derman และ Golbat 1931<sup>(1)</sup> หลังจากนั้นก็มีรายงานทยอยออกมาเพิ่มมากขึ้นจนถึงปัจจุบันนี้มีมากกว่า 100 ราย

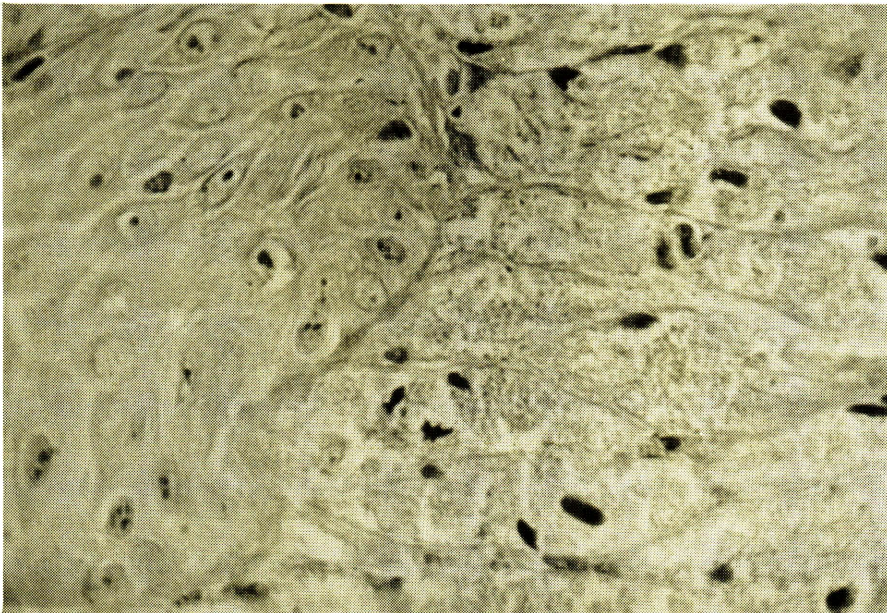
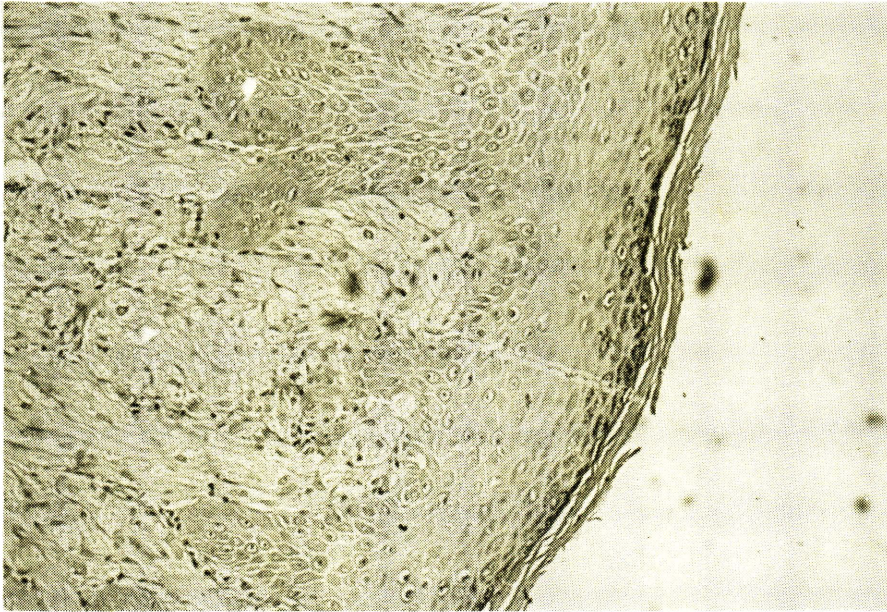
รายงานนี้นำเสนอผู้ป่วยเนื้องอกชนิดนี้ 1 ราย ซึ่งเชื่อว่าเป็นรายงานแรกของเนื้องอกชนิดนี้ในประเทศไทย นอกจากนี้ผู้รายงานยังได้ทำการค้นคว้ารวบรวมรายงานผู้ป่วยเนื้องอก granular cell myoblastoma ที่พบในวารสารทางการแพทย์ตั้งแต่ปี ค.ศ. 1926-1981 เพื่อศึกษาพยาธิกำเนิดและธรรมชาติทางคลินิกของเนื้องอกบริเวณกล่องเสียงในตำแหน่ง เพศ อายุ อาการ บริเวณของกล่องเสียงที่พบเนื้องอกชนิดนี้ ลักษณะของเนื้องอกที่พบขณะตรวจและผ่าตัด รวมทั้งลักษณะทางพยาธิวิทยา และการรักษา

## รายงานผู้ป่วย 1 ราย

ผู้ป่วยเป็นสมณะ อายุ 48 ปี ภูมิลำเนาอยู่ที่จังหวัดสมุทรสาคร มาโรงพยาบาลครั้งแรกเมื่อเดือนกันยายน พ.ศ. 2523 ด้วยเรื่องเสียงแหบแบบค่อยเป็นค่อยไปมาเป็นเวลา 5 ปี นอกจากนี้ยังมีอาการเจ็บคอและไอ โดยเฉพาะในระยะ 2 เดือนก่อนที่จะมาโรงพยาบาล จะมีอาการเหนื่อยเวลาทำงานหรือใช้เสียงนาน ๆ ผู้ป่วยสูบบุหรี่จัดมากเป็นเวลา 20 ปี ไม่มีประวัติของวัณโรคของปอด และอวัยวะอื่น ๆ แต่มีประวัติแพ้ยา penicillin การตรวจร่างกายพบว่า มีระยะเวลาการหายใจเข้าและหายใจออกนานกว่าปกติเล็กน้อย แต่เสียงหายใจเป็นปกติ การตรวจกล่องเสียงพบว่ามีก้อนเนื้อสีแดงปนเทา เป็นตุ่มนูนหลายอัน (multiple nodule) ผิวเรียบ ขนาด 7-8 มม. อยู่ที่สายเสียงแท้ข้างขวาตั้งแต่บริเวณ anterior commissure จนถึงบริเวณ 1/3 ส่วนหลังของสายเสียงแท้ ไม่พบเนื้องอกบริเวณ arytenoid หรือสายเสียงเทียม (false vocal cord) การเคลื่อนไหวของสายเสียงแท้เป็นปกติ การคลำต่อมน้ำเหลืองบริเวณคอไม่พบสิ่งผิดปกติ จึงได้ทำการตรวจ direct laryngoscopy โดยใช้ยาชาเฉพาะที่เพื่อตัดชิ้นเนื้อไปตรวจทางพยาธิวิทยา ผลการตรวจทางพยาธิวิทยาพบว่าเป็น granular cell

myoblastoma จึงได้รับผู้ป่วยไว้ในโรงพยาบาล เพื่อทำการผ่าตัดโดยการวางยาสลบ และทำ direct laryngoscopy โดยใช้กล้องจุลทรรศน์ สำหรับผ่าตัดช่วย และพบว่าเนื้องอกมีลักษณะ สีแดงปนเทาเป็นตุ่มนูนหลายตุ่ม บริเวณฐาน กว้างอยู่ที่บริเวณสายเสียงแท้ข้างขวาตั้งแต่ บริเวณ anterior commissure จนถึงบริเวณ 1/3 ส่วนหลังของสายเสียงแท้ และเริ่มมีเนื้องอกที่บริเวณฐานของ ventricle เล็กน้อย การผ่าตัดทำได้เพียงเอาเนื้องอกออกให้หมดเท่านั้น แล้วใช้ไฟฟ้าจี้ทำลายเนื้องอกที่เหลืออยู่บริเวณ ฐานจนหมด การผ่าตัดนี้เสียเลือดเพียงเล็กน้อย เท่านั้น ผลการตรวจทางพยาธิวิทยาพบว่า

เหมือนกับผลการตรวจเดิม กล่าวคือเนื้องอก ประกอบด้วยเซลล์ขนาดใหญ่รูปหลายเหลี่ยม อยู่กันเป็นกลุ่มๆ หรือเป็นแถว cytoplasm คีตสีแสดจางๆ และมี eosinophilic granules ขนาดใหญ่ๆ อยู่ทั่วๆ ไป ส่วน nucleus มีขนาดเล็กเกือบกลมอยู่ทางใกล้ขอบของเซลล์ และคีตสีเข้ม บางบริเวณจะเห็น nucleolus ซึ่ง อาจจะมีหนึ่งอันหรือมากกว่าก็ได้ (รูปที่ 1) ส่วนของเยื่อกล่องเสียงจะเรียบไม่มีแผล และมีลักษณะค่อนข้างหนาปานกลางและยื่นลงมา ในบริเวณชั้นใต้เยื่อผิวด้วย ลักษณะนี้ เรียกว่า moderate pseudoepitheliomatous hyperplasia (รูปที่ 2)



myoblastoma จึงได้รับผู้ป่วยไว้ในโรงพยาบาล  
เพื่อทำการผ่าตัดโดยการวางยาสลบ และทำ  
direct laryngoscopy โดยใช้กล้องจุลทรรศน์  
สำหรับผ่าตัดช่วย และพบว่าเนื้องอกมีลักษณะ  
สีแดงปนเทาเป็นก้อนนูนหลายก้อน บริเวณฐาน  
กว้างอยู่ที่บริเวณสายเสียงแท้ข้างขวาตั้งแต่  
บริเวณ anterior commissure จนถึงบริเวณ  
1/3 ส่วนหลังของสายเสียงแท้ และเริ่มมีเนื้องอก  
ที่บริเวณฐานของ ventricle เล็กน้อย การ  
ผ่าตัดทำได้เพียงเอาเนื้องอกออกให้หมดเท่านั้น  
แล้วใช้ไฟฟ้าทำลายเนื้องอกที่เหลืออยู่บริเวณ  
ฐานจนหมด การผ่าตัดนี้เสียเลือดเพียงเล็กน้อย  
เท่านั้น ผลการตรวจทางพยาธิวิทยาพบว่า

เหมือนกับผลการตรวจเดิม กล่าวคือเนื้องอก  
ประกอบด้วยเซลล์ขนาดใหญ่รูปหลายเหลี่ยม  
อยู่กันเป็นกลุ่มๆ หรือเป็นแถว cytoplasm  
ติดสีแดงจางๆ และมี eosinophilic granules  
ขนาดใหญ่ๆ อยู่ทั่วๆ ไป ส่วน nucleus  
มีขนาดเล็กเกือบกลมอยู่ทางใกล้ขอบของเซลล์  
และติดสีเข้ม บางบริเวณจะเห็น nucleolus ซึ่ง  
อาจจะมีหนึ่งอันหรือมากกว่าก็ได้ (รูปที่ 1)  
ส่วนของเยื่อกล่องเสียงจะเรียบไม่มีแผล และ  
มีลักษณะค่อนข้างหนาปานกลางและยื่นลงมา  
ในบริเวณชั้นใต้เยื่อผิวด้วย ลักษณะนี้  
เรียกว่า moderate pseudoepitheliomatous  
hyperplasia (รูปที่ 2)

## วิจารณ์

### 1. พยาธิกำเนิดและเซลล์กำเนิด

นับตั้งแต่ได้มีการค้นพบเนื้องอก granular cell myoblastoma เป็นต้นมาก็ได้มีการค้นคว้าหาพยาธิกำเนิดของเนื้องอกชนิดนี้ใน 2 แนวทางด้วยกัน

ประการแรก ก่อนเนื้องอกเป็นเนื้องอกแท้ (true neoplasm) หรือเกิดจากการสะสมของสารบางจำพวกจาก metabolism ของร่างกาย (thesaurosis หรือ thesaurismosis) เกี่ยวกับเรื่องนี้ Abrikossoff 1926<sup>(1)</sup> เชื่อว่าเป็นการเสื่อมของกล้ามเนื้อและมีการเสริมสร้างขึ้นใหม่ ผู้ให้การสนับสนุนทฤษฎีนี้ได้แก่ Azzopardi 1956<sup>(2)</sup> Sobel และ Churg 1964<sup>(1)</sup> และ Willis 1967<sup>(8)</sup> บางท่านเชื่อว่าเกิดจากการอักเสบและการติดเชื้อซึ่ง Fisher และ Wechsler 1962<sup>(4)</sup> ได้รายงานพบว่าพบ virus-like particle ในเซลล์ของเนื้องอก granular cell myoblastoma ในขณะที่ Gullino 1946<sup>(2)</sup> เชื่อว่าเกิดจาก parasitic infection ส่วนผู้ที่เชื่อว่าเป็นเนื้องอกแท้คือ Abrikossoff 1931<sup>(2)</sup> เชื่อว่ามาจาก myoblast cell ซึ่ง Murray 1951<sup>(5)</sup> ได้ทดลองเลี้ยงชิ้นเนื้อที่ได้จากเนื้องอก granular cell myoblastoma พบว่ามีการเจริญคล้ายคลึงกับเซลล์ของกล้ามเนื้อลาย และโดย

เฉพาะเมื่อ Mackenzie 1967<sup>(1)</sup> ได้รายงานเนื้องอก granular cell myoblastoma ชนิดร้ายแรง จึงทำให้มีผู้เชื่อถือทฤษฎีของการเป็นเนื้องอกแท้มากกว่า ทั้งนี้ Aparicio และ Lumsden 1968<sup>(6)</sup> ได้ศึกษาด้วยวิธี histochemistry และ electron microscope แล้วให้ความเห็นว่าเป็นเนื้องอกแท้

ประการที่สอง คือการศึกษาถึงเซลล์ต้นกำเนิดของเนื้องอก พบว่ามีความเห็นแตกต่างกันไปมากมาย เช่น Abrikossoff 1926<sup>(1)</sup> - 1931<sup>(1,2)</sup> และ Murray 1951<sup>(5)</sup> เชื่อว่ามาจากกล้ามเนื้อลาย Pearse 1950<sup>(1,2)</sup> เชื่อว่ามาจาก fibroblast Moscovic และ Azar 1967<sup>(7)</sup> ศึกษาด้วย electron microscope พบว่า granular cell tumor มี metabolism ท่าและมีการสร้างโปรตีนต่ำ และให้ความเห็นว่าจะมาจาก mesenchymal cell เช่นเดียวกับ Aparicio และ Lumsden 1968<sup>(6)</sup> พบว่า undifferentiated mesenchyme มี metabolism ในส่วนของ nucleus สูงและเชื่อว่าเป็นเซลล์ต้นกำเนิดของเนื้องอกส่วน Azzopardi 1956<sup>(2)</sup> และ Whitten 1968<sup>(8)</sup> พบว่าน่าจะมาจาก histiocyte มากกว่า และยังมีผู้เชื่อว่าเซลล์ต้นกำเนิดอาจมาจากเซลล์ของเยื่อหุ้มเส้นประสาท คือ Fust และ Custer 1949<sup>(7)</sup> และ Bangle 1953<sup>(7)</sup>

ได้พบเนื้ออกชนิดนี้ในอยู่ภายในเส้นประสาท ส่วน Fisher และ Wechsler 1962<sup>(4)</sup> ได้ศึกษาด้วย electron microscope และพบว่าน่าจะมีต้นกำเนิดจาก Schwann's cell ซึ่งได้รับการสนับสนุนจากการศึกษาของ Garancis และคณะ 1970<sup>(9)</sup> ซึ่งพบว่ามี การผิดปกติเฉพาะที่ของ lysosome ของ Schwann's cell

จากทฤษฎีทั้งหมดนี้ ปัจจุบันได้เชื่อกันว่าน่าจะมีกำเนิดจาก Schwann's cell มากกว่า Fisher และ Wechsler 1962<sup>(4)</sup> และ Thawley, May และ Ogura 1974<sup>(10)</sup> ได้เสนอให้เปลี่ยนชื่อเรียกใหม่ว่าเป็น granular cell Schwannoma

หนึ่งเกี่ยวกับปัจจัยสนับสนุนการเกิดเนื้ออกนี้ Coates และคณะ 1976<sup>(11)</sup> พบว่ามีความสัมพันธ์กับการสูบบุหรี่จัด ส่วน Frable และ Fischer 1976<sup>(12)</sup> พบว่ามีความสัมพันธ์กับเชื้อชาติ คือคนผิวดำเป็นโรคนี้นี้มากกว่าคนผิวขาว แต่ผู้รายงานอื่นๆ ไม่ได้กล่าวถึงอีก

## 2. ธรรมชาติทางคลินิกของเนื้องอก

เนื้องอก granular cell myoblastoma พบได้ทั่วไปในร่างกาย แต่มากกว่า 50% พบบริเวณศีรษะและคอ (Thawley และ Ogura 1974)<sup>(13)</sup> ในจำนวนนี้พบมากที่สุด (Booth และ Osborn 1970)<sup>(1)</sup> ในส่วนของกล่องเสียง พบได้ตั้งแต่ 2.5% (Compagno และคณะ

1975)<sup>(14)</sup> ถึง 10% (Garancis และคณะ 1970)<sup>(9)</sup> นอกจากนี้อาจพบเนื้ออกชนิดนี้พร้อมกันมากกว่าหนึ่งแห่งได้ตั้งแต่ 4% (Booth และ Osborn 1970)<sup>(1)</sup> จนถึง 7% (Moscovic และ Azar 1967)<sup>(7)</sup>

รายงาน granular cell myoblastoma ของกล่องเสียงที่รวบรวมได้ทั้งหมดมี 135 ราย<sup>(1,11,21)</sup> ซึ่งเมื่อรวมกับผู้ป่วยที่กำลังรายงานจะเป็นจำนวนทั้งสิ้น 136 ราย ในจำนวนนี้มีข้อมูลที่จะนำมาศึกษาได้ทั้งหมด 90 ราย (รวมผู้ป่วยที่รายงานด้วย) ทั้งนี้ยกเว้นรายงานของ Compagno, Hyams และ SteMarie 1975<sup>(14)</sup> ซึ่งรายงานในเชิงวิเคราะห์ข้อมูลของผู้ป่วย 36 รายอยู่แล้ว และได้นำมาเทียบเคียงกับข้อมูลของผู้ป่วยทั้งหมด (World's series) นอกจากนี้ได้แก่รายงานของ Thawley และ Ogura 1974<sup>(13)</sup> Fust และ Custer 1949<sup>(1)</sup> Holinger และ Johnston 1951<sup>(1)</sup> Bangle 1952<sup>(1)</sup> Vance และ Hudson 1969<sup>(1)</sup> และ Mroczkowski 1981<sup>(21)</sup> รวมทั้งหมด 10 ราย ที่มีข้อมูลไม่เพียงพอ และไม่ได้นำมาศึกษาด้วย

1) อุบัติการณ์ เนื้องอก granular cell myoblastoma ของกล่องเสียงพบได้ตั้งแต่ 2.5-10% ของเนื้ออกชนิดนี้ทั้งหมด จากการศึกษาในผู้ป่วยทั้งหมดจะพบว่าเป็นชายประมาณ

2/3 ของผู้ป่วยทั้งหมด (ชาย 62.2% หญิง 32.2% ไม่แบ่งเพศ 5.6%) ซึ่งแตกต่างกับราย- งานของ Compagno ที่พบว่าผู้ป่วยเป็นหญิง มากกว่าชายเล็กน้อย (Table 1)

**Table 1** Total number of patients

Sex	World's	Compagno's
Male	55+1*	17
Female	29	19
not specified**	5	—
Total	90	36

\* The present case

\*\* From Frable and Fischer 1976

**Table 2** Age distribution

Age (year)	World's	Compagno's
0-9	2	0
10-19	7	3
20-29	13	9
30-39	28	11
40-49	18+1*	9
50-59	11	4
60-69	9	0
> 70	1	0
Total	90	36

\* The present case

ในค่านายของผู้ป่วย (Table 2) นั้น เราพบว่าเนื้องอกชนิดนี้พบได้ในคนอายุน้อยที่สุด 9 ปี และอายุมากที่สุด 82 ปี ทั้งรายงานของ Compagno และรายงานรวมทั้งหมด (World's series) พบว่าช่วงวัยหนุ่มสาวและวัยกลางคน จะพบผู้ป่วยโรคนี้ได้มากที่สุดคือในราวช่วงอายุ 20-49 ปี ประมาณ 2 ใน 3 ของผู้ป่วยทั้งหมด

2) อาการ อาการสำคัญของเนื้องอก granular cell myoblastoma ของกล่องเสียง (Table 3) คือเสียงแหบ (68.9%) เช่นเดียวกับรายงานของ Compagno (75%) และรายงานอื่นๆ เช่น Thawley และ Ogura 1974 (80%) และ Booth และ Osborn 1970 เป็นต้น ส่วนอาการอื่นๆ ที่สำคัญรองลงมาได้แก่ เจ็บคอ เหนื่อยและหายใจลำบากเวลาพูดหรือทำงาน กลืนลำบาก และไอ เป็นต้น มีอาการที่น่าจะสนใจอีก 2 อย่างได้แก่ เรื่องการอุดตันของทางเดินหายใจแบบเฉียบพลันที่เกิดจากก้อนเนื้องอกชนิดนี้นั้นพบได้ 2 ราย จากการรายงานของ Lyons และคณะ 1962<sup>(1)</sup> และ Miglets และคณะ 1971<sup>(15)</sup> จากรายงานทั้งสองพบว่าเนื้องอกมีขนาดใหญ่จนอุดตันทางเดินหายใจและจำเป็นต้องเจาะคอเพื่อช่วยการหายใจก่อนได้รับการผ่าตัดเอาเนื้องอกออก อีกประการ

หนึ่งคือผู้ป่วยไม่มีอาการเลย ซึ่งเราพบประมาณ 9% (Maguda และ Young 1953<sup>(1)</sup> Pope 1965<sup>(22)</sup> Cannalis และ Cohn 1970<sup>(23)</sup> และ Coates และคณะ 1976) ส่วน Thawley และ Ogura 1974 พบผู้ป่วยไม่มีอาการเลย 1 รายจาก 5 ราย (20%) ส่วนมากผู้ป่วยเหล่านี้มักจะมีเนื้องอกขนาดเล็กและอยู่บริเวณด้านหลังของกล่องเสียง และมักจะตรวจพบเนื้องอกโดยบังเอิญในขณะที่ตรวจร่างกาย มีข้อคิดเห็นว่าผู้ป่วยที่ไม่มีอาการเหล่านี้อาจไม่ได้สังเกตอาการของตนเองก็ได้ หรือมีอาการน้อยมากและไปพ้องกับอาการระคายคอกจากโรคอื่น ๆ เช่น คออักเสบเรื้อรังก็ได้ เมื่อศึกษาเรื่องอาการเสียงแหบต่อไปจะพบว่าอาการเสียงแหบจะมีลักษณะแบบค่อยเป็นค่อยไป (Compagno และคณะ 1975) และมีระยะเวลาตั้งแต่มีอาการจนกระทั่งตรวจพบเนื้องอกต่าง ๆ กัน (Table 4) ตั้งแต่อย่างน้อยที่สุด 2 สัปดาห์ จนถึงมากที่สุดถึง 15 ปี แต่โดยมากแล้วจะพบว่าอยู่ในช่วง 1-6 เดือน (30.6%)

3) บริเวณของกล่องเสียงที่พบเนื้องอก

จากการศึกษาในผู้ป่วยทั้งหมด และจากรายงานอื่น ๆ ได้ผลเหมือนกันคือพบเนื้องอกได้มากที่สุดบริเวณสายเสียงแท้ World's series (70%), Compagno และคณะ 1975 (55.6%),

Frable และ Fischer 1976 (60%), Booth และ Osborn 1970 (60%) แต่ Coates และคณะ 1976 กลับพบว่าบริเวณสายเสียงแท้พบเนื้องอกได้น้อยกว่าบริเวณ arytenoid, interarytenoid และ posterior commissure รวมกันพบได้รองลงมา (22.2%) เช่นเดียวกับรายงานของ Compagno และคณะ 1975<sup>(14)</sup> (11%) (Table 5)

Table 3 Symptomatology

Symptoms	World's	Compagno's
Hoarseness	61+1*	27
Sore throat	11+1*	0
Dyspnea	8+1*	0
Dysphagia	6	0
Cough	4	0
Laryngeal stridor	3	0
Otalgia	2	0
Acute laryngeal obstruction	2	0
Asymptomatic	8	0
Other and not specified	7	9
Total	115**	36

(\* Present case, \*\* one patient may have many symptoms)

Table 4 Duration of hoarseness

Duration (month)	World's
< 1	2
1-6	19
7-12	4
13-18	2
19-24	5
> 24	9+1*
Not mentioned	20
Total	62

(\* Present case)

เนื่องจากเนื้องอกส่วนใหญ่เกิดบริเวณส่วนหลังของกล่องเสียง (Table 6) คือ ส่วนหลังของสายเสียงแท้ (พบประมาณ 63% ของเนื้องอกที่พบบริเวณสายเสียงแท้) บริเวณ arytenoid, interarytenoid และ posterior commissure จึงทำให้ผู้ป่วยไม่ค่อยมีอาการ ซึ่งต่างจากผู้ป่วยที่กำลังร้ายแรง ซึ่งพบเนื้องอกตั้งแต่ anterior commissure จนถึง 1/3 ของส่วนหลังของสายเสียงแท้ จึงทำให้มีอาการมากและระยะเวลานาน

#### 4) ลักษณะของเนื้องอก

ลักษณะของเนื้องอกที่มองเห็นด้วยตาเปล่าขณะตรวจหรือขณะทำการผ่าตัดนั้น Abrikossoff<sup>(1)</sup> ได้บรรยายไว้เป็นก้อนเนื้องอกสีแดงเมื่อครั้งแรกที่พบเนื้องอกชนิดนี้ที่กล่องเสียงในปี ค.ศ. 1931 หลังจากได้รวบรวมรายงานทั้งหมดแล้วพบว่าเนื้องอกส่วนมากจะมีสีชมพูถึงแดง (45.7%) รองลงมาได้แก่สีขาวถึงเทา (37.1%) (Table 7)

**Table 5** Site of laryngeal lesion

Laryngeal site	World's	Compagno's
True vocal cord	62 + 1*	20
False vocal cord	3	2
Arytenoid	13	4
Interarytenoid and posterior commissure	7	0
Anterior commissure	3	2
Ventricle	3	0
Subglottis	2	2
Epiglottis	1	0
A.E. fold	2	0
Pyriform sinus	1	0
Posterioroid	1	1
Not specified	0	5
Total	98**	36

\* present case

\*\* one patient may have more than one site

**Table 6** True vocal cord region

True vocal cord	World's
Anterior 1/3	4
Middle 1/3	5
Posterior 1/3	39
Not specified	14
Total	62

ลักษณะของเนื้องอกที่พบได้มากที่สุด คือ เป็นตุ่ม (nodule) (Table 8) ซึ่งอาจเป็น ตุ่มเดี่ยวๆ หรือหลายๆ ตุ่มก็ได้ (23.2%) ที่ พบรองลงมาจะเป็นก้อนเนื้อ (21.7%) และ polyp (13%) นอกจากนั้นพบได้เล็ก ๆ น้อย ๆ ได้แก่ ลักษณะเป็นแผ่นสีขาว (leukoplakia), papilloma และอื่น ๆ ลักษณะที่สำคัญอีกอย่าง หนึ่งคือ ก้อนเนื้องอกจะอยู่ในชั้นใต้เยื่อบุผิว และเยื่อบุมักจะเรียบและไม่มีผล ยกเว้นผู้ป่วย หนึ่งรายที่มีแผลที่ผิว (Beekhuis 1960)<sup>(1)</sup>

หนึ่ง ก้อนเนื้องอกที่พบอาจเป็นแบบมี ฐานกว้าง (broad base หรือ sessile) หรือเป็น แบบมีก้านยื่นออกมา (pedunculated) ก็ได้ ซึ่ง เราพบได้พอ ๆ กัน

ในทำนขนาดของเนื้องอกนั้นพบว่า มี ขนาดตั้งแต่เล็กที่สุด 2 มม. จนถึงใหญ่ที่สุด 5 × 5 ซม. (Miglets และคณะ 1971) (Table 9) โดยทั่วไปแล้วจะพบขนาด 0-5 มม. มาก ที่สุด (55%) รองลงมาได้แก่ขนาด 6-10 มม. (25%) ก้อนเนื้องอกที่มีขนาดโตกว่า 1 ซม. มี จำนวนน้อย และยิ่งพวกที่มีขนาดเกินกว่า 2 ซม. นั้นเพียง 4 รายเท่านั้น และ 2 ใน 4 ราย นี้ต้องเจาะคอเพื่อช่วยการหายใจก่อนทำการผ่าตัดเอาเนื้องอกออก

### 5) ลักษณะทางพยาธิวิทยา

ลักษณะทางพยาธิวิทยาของเนื้องอกที่ตัด จากผู้ป่วยจากการศึกษาของ Aparicio และ Lumsden 1968<sup>(6)</sup> และ Compagno และคณะ 1975<sup>(14)</sup> พบว่าเนื้องอกอยู่ในชั้นใต้เยื่อบุผิว และไม่มีเยื่อหุ้ม (capsule) และประกอบด้วย กลุ่มของเซลล์รูปกลมหรือรูปหลายเหลี่ยมขนาดใหญ่ cytoplasm ตีตสีแดงจางๆ และมี eosinophilic granules ขนาดต่างๆ กัน ใหญ่ บ้าง เล็กบ้างกระจายอยู่ทั่วไปใน cytoplasm ส่วน nucleus อาจเป็นขนาดใหญ่ (Aparicio และคณะ) หรือขนาดเล็กตีเข้ม (Compagno และคณะ) อยู่บริเวณใกล้ขอบของเซลล์ อาจจะ พบ nucleolus ได้หนึ่งอัน หรือมากกว่านี้ เมื่อ ย้อมด้วย PAS จะพบว่าไม่มีเยื่อหุ้ม (membrane) หนึ่งหรือสองชั้นตีตสี PAS แยกกลุ่มของเนื อออกออกเป็นกลุ่มๆ เป็นหน่วยย่อย (subunit) ระหว่างหน่วยย่อยจะเป็นพวก collagen หรือ reticulin fiber แทรกอยู่ หรือมีช่องว่างซึ่งมี สาร amorphous อยู่ภายในก็ได้ ใน interstitial tissue ของเนื้องอกจะพบพวก fibroblast หรือ mast cell แทรกอยู่ได้

Granules ที่พบภายใน cytoplasm นั้น จะมีขนาดต่างๆ กัน granules ขนาดใหญ่ๆ อาจเกิดจากการรวมตัวของ granules ขนาด

**Table 7** Colour of the tumor

Colour	World's
Pink to red	15 + 1*
Whitish to gray	13
Yellow	2
Pale	4
Total	35

\* present case

**Table 8** Characteristic appearance of the tumor

Characteristic	World's
Nodule	15 + 1*
Polyp	9
Granuloma	1
Papilloma	2
Mass	15
Ulcerating surface	1
Leukoplakia	4
Bulbous	4
Sessile	7
Pedunculated	7
Not specified	3
Total	69

\* present case

เล็ก ๆ ก็ได้ การติดสี PAS ของ granules ไม่สม่ำเสมอและพบว่าสารภายใน granules นั้นอาจเป็นพวก lipoprotein (Pearse 1956<sup>(6)</sup> Bangle 1952<sup>(6)</sup>), glycolipid (Fisher และ Wechsler 1962<sup>(4)</sup>) mucoprotein หรือ glycoprotein (Aparicio และ Lumsden 1968<sup>(6)</sup>)

เยื่อบุผิวของกล่องเสียงที่คลุมเนื้องอกอยู่จะหนาตัวขึ้นหลายชั้นและเจริญลึกลงมาในส่วนของชั้นใต้เยื่อบุผิวมากบ้างน้อยบ้าง เรียกลักษณะนี้ว่า pseudoepitheliomatous hyperplasia หรือบางท่านอาจเรียกว่า pseudocarcinomatous epithelium (Booth และ Osborn 1970) สาเหตุของการเปลี่ยนแปลงของเยื่อบุผิวดังกล่าวแล้วยังไม่ทราบชัดเจน Chiodi และคณะ 1967<sup>(24)</sup> กล่าวว่าเนื้องอกอาจจะสร้างสารบางอย่างซึ่งกระตุ้นให้เกิดการเจริญของเยื่อบุผิวในบริเวณนั้น ส่วน Willis 1967 เชื่อว่าก้อนเนื้อนั้นเกิดจากกลไกการเสื่อมและการเสริมสร้างในกล้ามเนื้อลายจะกระตุ้นให้เยื่อบุผิวมีการเจริญอย่างมากในบริเวณนั้น

Pseudoepitheliomatous hyperplasia พบได้มากกว่า 50% ของเนื้องอก granular cell myoblastoma บริเวณกล่องเสียง และ 64% จากรายงานของ Compagno และคณะ 1975 ซึ่งเขาพบว่าในจำนวนนี้มีถึง 22% ที่ทำให้มี

ปัญหาในการวินิจฉัยแยกโรคออกจากมะเร็งกล่องเสียงชนิด squamous cell ซึ่ง Swerdlow และคณะ 1954<sup>(23)</sup> Beekhuis 1960<sup>(1)</sup> Walter 1960<sup>(1)</sup> Ward และ Oshiro 1962<sup>(1)</sup> Thawley และ Ogura 1974<sup>(18)</sup> และอีกหลายท่านได้เน้นถึงเรื่องนี้อยู่เสมอๆ นอกจากนี้ยังพบว่าบางท่าน Horn และ Stout 1943<sup>(13,22)</sup> ได้ส่งผู้ป่วยไปฉายแสงก่อนที่จะให้การวินิจฉัยได้ถูกต้องว่าเป็น granular cell myoblastoma โดยทั่วไปแล้วจะไม่พบมะเร็งชนิด squamous cell ร่วมกับ granular cell myoblastoma (Booth และ Osborn 1970 Thawley และ Ogura 1974) แต่อย่างไรก็ตาม Goldstein และคณะ 1971<sup>(19)</sup> ได้รายงานผู้ป่วยหนึ่งรายที่มีมะเร็งชนิด squamous cell ร่วมกับ granular cell myoblastoma ภายในกล่องเสียง และ Coates และคณะ 1974<sup>(11)</sup> ได้รายงานว่าได้พบมะเร็งชนิด squamous cell กับ granular cell myoblastoma ของกล่องเสียงร่วมกันอีก 2 ราย และ granular cell myoblastoma ของกล่องเสียงกับมะเร็งชนิด squamous cell ของริมฝีปากในผู้ป่วยรายเดียวกันอีก 1 ราย นอกจากนี้ Bhatnagar และ Schwarz 1969<sup>(18)</sup> ได้รายงานผู้ป่วย 1 รายที่เป็น granular cell myoblastoma ร่วมกับ papillary adenocarcinoma ของต่อม

รียรอยต์ อนิง McSwain และคณะ 1980<sup>(25)</sup> ได้รายงานผู้ป่วย 1 รายที่พบมะเร็งชนิด squamous cell เกิดขึ้นที่สายเสียงแท้บริเวณเดียวกับที่เคยตัดเอาเนื้องอก granular cell myoblastoma ออก

#### 6) การรักษา

โดยที่เนื้องอก granular cell myoblastoma เป็นเนื้องอกที่ไม่ร้ายแรง การรักษาโดยมากจะกระทำเพียงตัดเอาเนื้องอกออกจนหมดเท่านั้น ซึ่งอาจกระทำโดยผ่านทางช่องปากหรือผ่านทางอื่น ๆ

จากการรวบรวมรายงานทั้งหมด (Table 10) พบว่า 69% สามารถตัดเนื้องอกออกได้หมดโดยผ่านทางปาก (direct laryngoscopy) มีเพียง 3 รายที่ไม่สามารถตัดเนื้องอกออกได้หมด และไม่ได้ให้การรักษายิ่งต่อไป

สำหรับรายที่เนื้องอกมีขนาดใหญ่หรือแข็งเกินกว่าที่จะใช้เครื่องมือตัดผ่านทางช่องปากได้ อาจให้การรักษาโดยการทำ laryngofissure (ผ่าตัดเข้าตรงกลางของกล่องเสียง) หรือ lateral pharyngotomy (ผ่าตัดเข้าทางด้านข้างของ pharynx) หรือผ่าตัดผ่านทาง thyrohyoid membrane เพื่อให้เห็นเนื้องอกได้ชัดเจน และตัดเนื้องอกออกให้หมด ใน

บางรายของการผ่าตัดแบบนี้อาจจะต้องเจาะคอก่อนทำการผ่าตัด เพราะเกิดทางเดินหายใจอุดตันแบบเฉียบพลัน 2 ราย (Lyons และคณะ 1962 และ Miglets และคณะ 1971) กับเพื่อใช้วางยาสลบอีก 2 ราย (Iglauer 1942<sup>(1)</sup> และ Walter 1960<sup>(1)</sup>)

ผู้ป่วยที่ได้รับการผ่าตัดใหญ่ซึ่งได้แก่การทำ hemilaryngectomy และ total laryngectomy นั้น ได้แก่ผู้ป่วยที่ไม่สามารถตัดเนื้องอกออกได้หมด หรือพบมีการซ้ำของเนื้องอกหรือเนื้องอกลุกลามไปมากแล้ว ไม่สามารถตัดออกได้หมดโดยการผ่าตัดเฉพาะส่วน นอกจากนี้ยังพบว่ามีบางท่านได้ให้การรักษาด้วยรังสี (Glasunow 1933<sup>(1)</sup> Mac Naughton และ Fraser 1954<sup>(1)</sup>) หลังจากผ่าตัดเอาเนื้องอกออกไปแล้ว

#### สรุป

ผู้รายงานได้รายงานผู้ป่วย granular cell myoblastoma ของกล่องเสียง 1 ราย ซึ่งได้รับการรักษาด้วยการตัดออกเฉพาะเนื้องอกโดยผ่านทาง direct laryngoscopy และได้ค้นคว้ารายงานผู้ป่วยเพื่อศึกษาเรื่องราวของ granular cell myoblastoma อย่างละเอียด

Table 9 Size of the tumor

Size (mm.)	World's
0-5	22
6-10	9+1*
11-15	4
16-20	—
> 20	4
Total	40

\* present case

Table 10 Surgical treatment

Surgical treatment	World's
Complete excision (transorally)	61+1*
Incomplete excision	3
Laryngofissure and excision of tumor	5
Laryngofissure and cordectomy	2
Hemilaryngectomy	2
Total laryngectomy	2
Cord stripping	1
Corpectomy	2
Lateral pharyngotomy and excision of tumor	2
Thyrohyoid membrane approach and excision of tumor	1
Not specified	6
Total	90

\* present case

## กิตติกรรมประกาศ

ผู้รายงานขอขอบคุณรองศาสตราจารย์  
นายแพทย์เชิณ เศรษฐ์ หัวหน้าภาควิชา  
โสต นาสิก ลาริงซ์วิทยา คณะแพทยศาสตร์  
ศิริราชพยาบาล มหาวิทยาลัยมหิดล ที่อนุญาต  
ให้นำรายงานผู้ป่วยมาเสนอ รองศาสตราจารย์

นายแพทย์อำนาจ กัจฉาวรี ที่ได้แก้ไขเรียบ-  
เรียงข้อความให้ถูกต้อง แพทย์หญิงตัมทิพย์  
สมประกิจ ที่ได้ถ่ายรูปทางพยาธิวิทยาให้ และ  
ขอบคุณนางสาวเดือนเพ็ญ เลิศรัตน์วิสุทธิ์ ที่  
ช่วยเหลือในด้านการค้นหาหนังสืออ้างอิง และ  
พิมพ์ต้นฉบับ

## อ้างอิง

1. Booth JB, Osborn DA. Granular cell myoblastoma of the larynx. *Acta Otolaryngol* 1970 Oct; 70 : 279-293
2. Azzopardi JG. Histogenesis of the granular-cell "myoblastoma." *J Pathol Bacteriol* 1956 Jan; 71 (1) : 85-95
3. Willis RA. *Pathology of Tumors* 4 ed. London : Butterworth 1967. 761
4. Fisher ER, Wechsler H. Granular cell myoblastoma—a misnomer : electron microscopic and histochemical evidence concerning its Schwann cell derivation and nature (granular cell schwannoma). *Cancer* 1962 Sep; 15 (5) : 936-943
5. Murray MR. Cultural characteristics of three granular cell myoblastoma. *Cancer* 1951 Jul; 4 (4) : 857-865
6. Aparicio SR, Lumsden CE. Light and electron-microscope studies on the granular cell myoblastoma of the tongue. *J Pathol* 1969 Feb; 97 (2) : 339-355
7. Moscovic EA, Azar HA. Multiple granular cell tumors ("Myoblastoma") : case report with electron microscopic observations and review of the literature. *Cancer* 1967 Nov; 20 (11) : 2032-2047
8. Whitten JB. The fine structure of an intraoral granular cell myoblastoma. *Oral Surg* 1968 Aug; 26 (2) : 202-213
9. Garancis JC, Komorowski RA, Kuzma J. Granular cell myoblastoma. *Cancer* 1970 Mar; 25 (3) : 542-550
10. Thawley SE, May M, Ogura JH. Granular cell myoblastoma of the larynx. *Laryngoscope* 1974 Sep; 84 (9) : 1545-1551
11. Coates HL, McDonald TJ, Devine KD, Weiland LH. Granular cell tumors of the larynx. *Ann Otol Rhinol Laryngol* 1976 Jul; 85 (4) : 504-507

12. Frable MA, Fischer RA. Granular cell myoblastoma. *Laryngoscope* 1976 Jan; 86 (1) : 36-42
13. Thawley SE, Ogura JH. Granular cell myoblastoma of the head and neck. *South Med J* 1974 Sep; 67 (9) : 1020-1024
14. Compagno J, Hyams VJ, SteMarie P. Benign granular cell tumors of the larynx : a review of 36 cases with clinicopathological data. *Ann Otol Rhinol Laryngol* 1975 May; 84 (3) : 308-314
15. Miglets AW, Gebhart DE, Gregg LO. Airway obstruction due to a large laryngeal granular cell myoblastoma. *Laryngoscope* 1971 Jun; 81 (6) : 971-976
16. Ivatury R, Shah D, Ascer E, Srinivasan K, Heraud J, Rohman M. Granular cell tumors of larynx and bronchus. *Ann Thorac Surg* 1982 Jan; 33 (1) : 69-72
17. Helidonis E, Dokianakis G, Pantazopoulos P. Granular cell myoblastoma of the larynx. *J Laryngol Otol* 1978; 92 : 525-528
18. Bhatnagar NH, Schwarz HJ. Granular cell myoblastoma of the larynx with papillary adenocarcinoma of thyroid. *Arch Otolaryng* 1969 Aug; 90 (2) : 156-158
19. Goldstein A, Thaler S, Rozycki D. Granular cell myoblastoma and carcinoma of the larynx. *Arch Otolaryngol* 1971 Oct; 94 (4) : 366-368
20. Kenefick C. Granular cell myoblastoma of the larynx. *J Laryngol Otol* 1978; 92 : 521-523
21. Mroczkowski E. Przypadek myoblastoma krtani. *Otolaryngol Pol* 1981; 35 (2) : 177-180
22. Pope TH. Laryngeal myoblastoma. *Arch Otolaryngol* 1965 Jan; 81 (1) : 80-82
23. Canalis RF, Cohn AM. Granular cell myoblastoma of the larynx. *Arch Otolaryngol* 1970 Feb; 91 (2) : 125-127
24. Chiodi NE, Siegel LA, Gueri PF, McCaughan D. Granular cell myoblastoma of the valva and lower respiratory tract. *Obstet Gynecol* 1957 Aug; 9 (4) : 472-480
25. McSwain GR, Colpitts RC, Kreutner A, O'Brien PH, Spicer S. Granular cell myoblastoma. *Surg Gynecol Obstet* 1980 May; 150 (5) : 703-710