

7-1-1983

## ไข้เลือดออก ถ่ายเป็นมูกเลือด และปวดศีรษะ

พรพนิต สุวรรณกุล

ประเสริฐ สํารามเวทย์

พงษ์พีระ สุวรรณกุล

Follow this and additional works at: <https://digital.car.chula.ac.th/clmjjournal>



Part of the [Medicine and Health Sciences Commons](#)

---

### Recommended Citation

สุวรรณกุล, พรพนิต; สํารามเวทย์, ประเสริฐ; and สุวรรณกุล, พงษ์พีระ (1983) "ไข้เลือดออก ถ่ายเป็นมูกเลือด และปวดศีรษะ," *Chulalongkorn Medical Journal*: Vol. 27: Iss. 4, Article 9.

DOI: <https://doi.org/10.58837/CHULA.CMJ.27.4.9>

Available at: <https://digital.car.chula.ac.th/clmjjournal/vol27/iss4/9>

This Other is brought to you for free and open access by the Chulalongkorn Journal Online (CUJO) at Chula Digital Collections. It has been accepted for inclusion in Chulalongkorn Medical Journal by an authorized editor of Chula Digital Collections. For more information, please contact [ChulaDC@car.chula.ac.th](mailto:ChulaDC@car.chula.ac.th).

---

ไข้เลือดออก ถ่ายเป็นมูกเลือด และปวดศีรษะ

คลินิกร่วมพยาธิ

## ไข้ เลือดออก ถ่ายเป็นมูกเลือด และปวดศีรษะ

พรรณพิศ สุวรรณกุล\* ประเสริฐ สำราญเวชย์\*\*  
พงษ์พีระ สุวรรณกุล\*\* ผู้รวบรวมและเรียบเรียง

Suwangool P, Samranwetaya P. Acute leukemia with fever, headache and mucous bloody diarrhea. Chula Med J 1983 Jul ; 27(4) : 259-270

*A 35 year old Thai male was admitted for the second time to Chulalongkorn Hospital because of fever, headache and bleeding pergam. He was a known case of acute myelomonoblastic leukemia and had been treated with vincristine, methotrexate, 6 MP, prednisolone, platelet and blood transfusion on first admission two months ago.*

*On this admission, he was still in blastic crisis with marked anemia and thrombocytopenia. During hospitalization he developed mucous bloody diarrhea which was thought to be infectious and cause of fever. His blood culture grew Shigella group B and the empirical antibiotics, Penicillin-Gentamicin were switched to co-trimoxazole. The patient deteriorated rapidly inspite of the sensitive antibiotic. He still had intestinal complication and passed bloody mucous stool until he expired. The cause of death was from septicemia accompanied by bleeding from acute leukemia*

*At autopsy in addition to acute leukemia with bleeding in brain and skin, pseudomenbranous colitis and myocarditis were also present. Various forms of Shigella septicemia, infectious and noninfectious diarrhea were discussed.*

\* ภาควิชาอายุรศาสตร์ คณะแพทยศาสตร์ จุฬาลงกรณ์มหาวิทยาลัย  
\*\* ภาควิชาพยาธิวิทยา คณะแพทยศาสตร์ จุฬาลงกรณ์มหาวิทยาลัย

ผู้ป่วยชายไทยคู่ อายุ 35 ปี รับไว้  
โรงพยาบาลโดยมีอาการสำคัญว่า ไข้ เลือดออก  
ตามไรฟันและปวดศีรษะมา 3 วัน

ผู้ป่วยทำงานเป็นลูกจ้างในโรงสี สบายดี  
มาตลอดจน 4 เดือนก่อน เริ่มมีอาการอ่อน-  
เพลียเหนื่อยง่าย มีเลือดออกตามไรฟัน  
บางครั้งเกิดจ้ำเลือดขึ้นตามตัว ไปตรวจที่  
อนามัย ได้ยามากินก็ไม่ดีขึ้นเหนื่อยมากขึ้น  
เรื่อยๆ ไม่มีไข้ 2 เดือนก่อนได้ไปตรวจที่  
รพ. ศิริราช ได้รับเลือดหลายขวดและแพทย์  
ได้แนะนำให้มา รพ. จุฬาฯ ที่จุฬาตรวจร่าง-  
กายพบว่าผู้ป่วยซีดมาก มีจุดเลือดและจ้ำเลือด  
ตามตัวมีเลือดออกในปาก ทับ ม้าม และต่อมน้ำ  
เหลืองไม่โต ได้เจาะเลือดตรวจพบ Hct 12%  
reticulocytes 0.1%, Wbc 9,000 มี monom-  
yeloblasts 30%, platelets 9,000 BUN 10  
mg%, creatinine 1.2 mg%, Bone marrow  
packed with monomyeloblast ได้ให้การ  
รักษาโดยให้เลือด platelets, vincristine,  
methotrexate, 6 MP และ prednisolone ได้  
ยาไป 2 ครั้ง ผู้ป่วยอยู่โรงพยาบาลได้ 12 วัน  
ก็ขอลากลับบ้าน และไม่ได้กลับมาตรวจอีก  
อยู่บ้านได้ 1 เดือน ระหว่างนี้ได้กินยาพื้นบ้าน  
อาการก็ไม่ดีขึ้น จน 3 วันก่อนมามีไข้ ปวด  
ศีรษะมาก ไม่อาเจียน อ่อนเพลียมาก จึงกลับ  
มา รพ. จุฬาฯ

ไม่มีประวัติเจ็บป่วยร้ายแรงมาก่อน  
เลิกสูบบุหรี่ เลิกดื่มสุราตั้งแต่ไม่สบาย

### ตรวจร่างกายแรกรับ

T. 38.5° c, BP 110/70, P 118/min,  
RR 32/min ผู้ป่วยรู้ตัวดี แต่กระสับกระส่าย  
ไม่ค่อยร่วมมือในการตรวจ ซีดมาก ไม่เหลือง  
คอไม่แข็ง มีคราบเลือดในปาก มีจุดเลือด  
ตามตัว หัวใจ ปอด ปกติ ทับและม้ามคลำไม่  
ได้ ตรวจทางระบบประสาทตรวจลำบากมาก  
เพราะผู้ป่วยไม่ค่อยทำตามคำสั่งแต่สังเกตว่า  
ขยับแขนขาได้ทั้ง 2 ข้าง reflexes ปกติ

### Laboratory examinations

CBC Hct 9%, Wbc 7,000, blasts  
15%, PMN 63% platelets 3,000/cumm

Urinalysis normal urinalysis

BUN 10 mg%, creatinine 1.4 mg%,  
sugar 107 mg%

Na 138 K 3.3 CO<sub>2</sub> content 13.3  
mEq/L

Bilirubin direct 0.3 mg%, total 1.0  
mg%

SGOT 87 SGPT 69, Aik P 9

Pro. time 18.1 sec (control 12.6 sec)

ได้ให้เลือด penicillin และ gentamicin  
ผู้ป่วยไม่ดีขึ้น ถ่ายเหลวหลายครั้งเป็นมูกเลือด

บ่นปวดศีรษะมาก และซึมลง สังเกตว่าขยับ  
ข้างขวาน้อยกว่าข้างซ้าย วันถัดมา blood  
culture grew Shigella group B sensitive  
to Co trimoxazole จึงได้หยุด penicillin ให้  
Co trimoxazole แทน ผู้ป่วยอาการเลวลงอีก  
ท้องอืด กดเจ็บทั่วๆ ไป มีไข้เลือดตามตัวมาก  
ขึ้น ซึมลงอีก จนไม่ค่อยรู้ตัว วันที่ 5 หลังรับ  
ไว้ ผู้ป่วยหอบมากขึ้น ฟังปอดได้ crepitation  
ทั่วๆ ไป Chest X-rays พบหัวใจโต และมี  
Pulmonary congestion จึงได้ให้ furosemide  
ผู้ป่วยหอบน้อยลง แต่ยังมีถ่ายเป็นมูกเลือด  
ตลอดเวลา ท้องอืดมากขึ้น กดเจ็บและซึม  
มาก ผู้ป่วยถึงแก่กรรม 10 วันหลังรับไว้

### การอภิปรายทางคลินิก

พ.ญ. พรรณพิศ : CPC วันนี้เป็นผู้ป่วย  
ชายอายุ 35 ปี ซึ่งมีสุขภาพดีมาตลอด จนถึง  
4 เดือนก่อนเสียชีวิต ผู้ป่วยได้รับการวินิจฉัย  
ที่ รพ. จุฬาฯ ว่าเป็น Acute monomyelo-  
blastic Leukemia และได้รับยารักษา แต่ไม่  
ทราบผลเป็นอย่างไร มี Remission หรือไม่  
แต่อย่างไรก็ตามในการกลับมาอยู่ รพ. อีกครั้ง  
นี้ ผู้ป่วยก็ยังคงอยู่ในระยะ Blastic Crisis อยู่  
นั่นเอง พบมี Blast 15% in peripheral blood  
ผู้ป่วยซีดมาก Hct 9% มี Marked thrombo-  
cytopenia 3000/cumm. ซึ่งควรจะเป็นสาเหตุ

ที่ทำให้ผู้ป่วยมีเลือดออกในปาก และที่ผิวหนัง  
ผู้ป่วยรายนี้มีปัญหาใหญ่อยู่ 2 เรื่องคือ

1. Acute monomyeloblastic leuke-  
mia ซึ่งเป็น Definite diagnosis แล้วทั้งจาก  
Peripheral blood and bone marrow ซึ่งโรค  
เลือดนี้ คงจะเป็นสาเหตุชักนำหรือสนับสนุน  
ให้ปัญหาที่ 2 ของผู้ป่วยร้ายแรงมาก และเสีย  
ชีวิตในที่สุด

2. ไข้ ซึ่งคงจะเป็นสาเหตุที่ชักนำผู้-  
ป่วยมา รพ. ครั้งนี้ หลังจากที่หายไปนานถึง  
4 เดือน หลังจากครั้งแรก ในผู้ป่วย Acute  
leukemia ที่มีไข้ สาเหตุอาจเป็นจากโรคติดเชื้อ  
หรือเนื่องจากโรคเลือดเอง แต่จากการ  
ศึกษาหลายๆ สถาบันรวมทั้งของเราเอง พบว่า  
โรคติดเชื้อเป็นสาเหตุส่วนใหญ่ของไข้ในผู้ป่วย  
Acute leukemia และในทางปฏิบัติก็เป็นสิ่ง  
แรกที่แพทย์จะนึกถึง มากกว่าที่จะไปโทษว่าผู้-  
ป่วยเป็นไข้จากลิวเมีย เพราะถ้าให้การวินิจฉัย  
และรักษาโรคติดเชื้อเข้าไปจะทำให้อัตราตายสูง  
มากขึ้น

เนื่องจากผู้ป่วยมีกลไกการต่อสู้เชื้อโรค  
(Host Defense) บกพร่อง ดังนั้น Infections  
in Acute nonlymphoblastic leukemia จะมี  
ได้ทั้งเชื้อที่จัดเป็น Pathogens และ Opport-  
unistic

Pathogens หมายถึงเชื้อที่มีความสามารถทำให้เกิดโรคได้ แม้ในคนปกติ ก็เป็น Virulence organisms ซึ่งในผู้ป่วย Acute leukemia จะเกิดโรคติดเชื้อ ได้ทั้ง Bacteria, Fungus, Virus and Protozoa

Opportunistics หมายถึงเชื้อที่ไม่สามารถทำให้เกิดโรคได้ ในคนปกติ จะเกิดโรคเฉพาะคนที่มีความ Host Defense อย่างหนึ่งอย่างใดหรือหลายอย่างบกพร่อง เชื้อที่พบได้บ่อยในการติดเชื้อในผู้ป่วย Acute leukemia ได้แก่ Candida, Herpes Simplex, Pneumocystis carinii, Cytomegalo virus

จากการศึกษาแทบทุกแห่ง สาเหตุของการติดเชื้อในผู้ป่วย Acute nonlymphoblastic leukemia กว่าครึ่ง จะเป็นแบคทีเรีย gram negative bacilli โดยเฉพาะ Pseudomonas aeruginosa

ในผู้ป่วยรายนี้จากประวัติ และการตรวจร่างกายไม่พบตำแหน่งที่ติดเชื้อ ซึ่งเป็นปัญหาที่พบบ่อยในผู้ป่วย เนื่องจาก Host Defense บกพร่อง ทำให้การสนองตอบต่อการติดเชื้อ เกิดช้า เช่น ผู้ป่วยที่มีปอดอักเสบ ในระยะแรก การฟังเสียงปอดและภาพรังสีทรวงอก มักจะอยู่ในเกณฑ์ปกติเนื่องจากมี Exudate in alveoli น้อย ผู้ป่วยรายนี้ได้รับ Empiric antibiotic ทันทีที่รับไว้ จากประวัติผู้ป่วย ตอนหลังเขียน

ไว้ว่า ผู้ป่วยมีถ่ายเหลวหลายครั้ง เป็นมูกเลือด น่าเสียดายที่ไม่มีผลการตรวจอุจจาระด้วยกล้องจุลทรรศน์ เพราะผู้ป่วยที่ถ่ายอุจจาระเป็นมูกเลือดมีสาเหตุอยู่ไม่มากนัก ได้แก่

#### 1. Infectious diarrhea

##### 1.1 Shigellosis

##### 1.2 Amoebic colitis

##### 1.3 Campylobacter enteritis

##### 1.4 Invasive E. coli enterocoliti

#### 2. Noninfectious diarrhea

##### 2.1 Ulcerative colitis

##### 2.2 Ischemic colitis

ผู้ป่วยรายนี้น่าจะเป็น Infectious diarrhea เพราะเป็นยังไม่นาน ผู้ป่วยมีไข้ด้วย ซึ่งจากการตรวจอุจจาระด้วยกล้องจุลทรรศน์ที่จะในการวินิจฉัย คือ คุ Fecal leukocyt ซึ่ง Harris, Dupont and Hornick ได้ศึกษาผู้ป่วย 169 ราย พบว่า

Shigellosis ทุกรายพบ WBC เป็น Neutrophils 84 %

Invasive E. coli colitis พบ Neutrophils 85 %

Typhoid Fever พบ Mononuclear cell 95 %

ส่วนในคนปกติ Cholera, Viral diarrhea การตรวจอุจจาระไม่พบเซลล์เลย

ในผู้ป่วยรายนี้ แม้จะไม่มีผลการตรวจ  
อุจจาระ และการเพาะเชื้ออุจจาระ แต่คิดว่า  
ผู้ป่วยรายนี้ต้องเป็น *Shigella dysentery* แน่ๆ  
เพราะ 1 วันหลังรับไว้ Blood culture ขึ้น  
*Shigella group B* คือผู้ป่วยมี *Shigella septi-*  
*cemia* ซึ่งตำราทุกเล่มหรือวารสารการแพทย์  
เขียนไว้ว่า *Shigella bacteremia* ต้องเกิดตาม  
หลัง *Shigella dysentery* ถือเป็น secondary  
*bacteremia* เพราะโดย Pathogenesis เชื้อ  
*Shigella* ต้องเข้าทางปาก ทำให้เกิด Intestinal  
infection แล้วในคนที่ Host Defense ผิดปกติ  
จึงจะเกิด Bacteremia or Septicemia

ก่อนอื่นต้องขออธิบายผู้ป่วยรายนี้เพาะ  
เชื้อจากเลือดได้ *Shigella gr. B* เชื้อ *Shigella*  
แบ่งออกเป็น 4 groups คือ

Group A : *Sh. dysenteriae* ซึ่งมี 10  
serotypes ชนิดที่พบบ่อย คือ type 1 (*Sh.*  
*shigae*) และ type 2

Group B : *Sh. flexneri* มี 6 serotypes

Group C : *Sh. boydii* มี 15 serotypes

Group D : *Sh. sonnei* มี 1 serotype

ผู้ป่วย *Shigellosis* ของ รพ. จุฬาฯ  
ส่วนใหญ่เป็น *Shigella gr. B* โดยเฉพาะผู้ใหญ่  
พบสูงถึงร้อยละ 90 ส่วนผู้ป่วยเด็กพบเพียง  
ร้อยละ 70

ในผู้ป่วยรายนี้ ขอสรุปว่าผู้ป่วยต้องเป็น  
*Shigella dysentery* และเนื่องจาก Host defense  
ผิดปกติทำให้เชื้อจากลำไส้เข้าสู่กระแสเลือดเกิด  
*Shigella septicemia* ซึ่งจัดเป็นภาวะแทรกซ้อน  
(complication) อย่างหนึ่งของ *Shigella dysen-*  
*tery* ที่ รพ. จุฬาฯ ในระยะ 10 ปีนี้ พบ  
เพียง 2 รายที่เกิด *Shigella septicemia* อาจ  
มีผู้แย้งว่าผู้ป่วยของเราไม่ค่อยได้รับไว้ใน  
โรงพยาบาลแล้วจะบอกได้อย่างไรว่าไม่มี  
*Septicemia* ซึ่งถ้านึกถึงความจริงว่าผู้ป่วยที่  
เราเพาะเชื้อได้ก็หลายพันราย ถ้ามีผู้ป่วยเกิด  
*Shigella septicemia* จะต้องมีอาการรุนแรง  
น่าจะมีผู้ป่วยกลับมาพบแพทย์และถูกรับไว้ใน  
โรงพยาบาลบ้าง แต่ที่เรามีเพียง 2 รายและ  
รายที่ 1 ก็เป็นเด็ก ซึ่งเป็นที่ทราบอยู่แล้วว่า  
เด็กที่เป็น *Shigellosis* มีโอกาสเกิด *Septicemia*  
ได้บ่อยกว่าผู้ใหญ่ แต่ก็ยังถือเป็นภาวะแทรก-  
ซ้อนที่พบน้อยมาก จากการ Review literatures  
สถิติส่วนใหญ่ ไม่ถึงร้อยละ 1 นอกจากของ  
Duncan จากผู้ป่วยเด็กอายุ 0-13 ปี 110 ราย  
พบ *Shigella septicemia* 8 ราย คิดเป็น  
ร้อยละ 7

Dodd และคณะศึกษาจากผู้ป่วย *Shigel-*  
*losis* 523 ราย ซึ่งทุกรายทำ Hemoculture  
พบ *Shigella septicemia* เพียง 4 ราย คิด  
เป็นร้อยละ 0.77

Barrett และคณะศึกษาผู้ป่วย 338 ราย พบเพียง 0.88 เปอร์เซ็นต์ และ

Haltalin ศึกษาผู้ป่วย Shigellosis 500 ราย พบเพียงร้อยละ 0.4 นอกจากนี้ยังมีอีกหลาย ๆ รายงานซึ่งพบ *Shigella septicemia* ใกล้เคียงกัน คือ ร้อยละไม่ถึง 1 จนเป็นที่ยอมรับกันว่า *Shigella septicemia* เป็นของที่พบน้อยแต่เมื่อเกิดขึ้นแล้ว จะมี Mortality สูงถึงร้อยละ 50 ซึ่งแตกต่างจากผู้ป่วย Shigellosis ที่ไม่มีการติดเชื้อในเลือด อัตราตายไม่เกินร้อยละ 1

ผู้ป่วยรายนี้ นอกจากมี Septicemia แล้วยังมีภาวะแทรกซ้อนที่รุนแรงอีกอย่าง คือ ต่อมาผู้ป่วยปวดท้อง และท้องอืดมาก กดเจ็บทั่วๆ ไป มี Generalized tenderness with Rebound positive ซึ่งจาก X-ray acute abdomen พบว่ามี Marked dilatation of gas-filled small bowel with fluid จากลักษณะ X-ray และการตรวจหน้าท้อง คิดว่าผู้ป่วยเกิดภาวะแทรกซ้อนที่เรียกว่า Fulminant, necrotizing shigellosis ซึ่งควรจะตั้งชื่อตามถึง Pathogenesis and Pathology of Shigellosis

โรค Shigellosis ติดต่อกันโดยการกินเชื้อเข้าไป ในระยะ 1-2 วันแรกอาจเกิด Watery diarrhea โดย Enterotoxin ของเชื้อโดยที่จะมี

พยาธิสภาพที่ลำไส้เล็กน้อยมากมีเพียง slight reduction in Villus crypt ratio, hyperplasia of crypt epithelium and decreased goblet cells ต่อไปเชื้อจึงจะเดินทางไปถึง Colon และจะ Invade epithelium cell ซึ่งใน *Sh. sonnei* การเกิดพยาธิสภาพจะน้อย ต่างกับ *Sh. dysenteriae* and *flexneri* ซึ่งมีพยาธิสภาพมาก จะพบว่าทั้ง Mucosa and Submucosa มีการอักเสบมาก โดยเฉพาะ Sigmoid colon and Rectum

ที่กล่าวมานี้คือสิ่งที่เกิดในผู้ป่วย Shigellosis ส่วนใหญ่ แต่จะมีผู้ป่วยจำนวนหนึ่งไม่มากนัก ได้แก่ เด็ก, ผู้สูงอายุ และผู้ป่วยที่กลไกการต่อสู้โรคบกพร่อง (compromised hosts) จะเกิดภาวะแทรกซ้อนซึ่งแบ่งออกเป็น Intestinal and Extraintestinal complications ซึ่ง Barrett-Connor ได้รายงานไว้เมื่อ 10 ปีเศษมาแล้ว แต่จนถึงปัจจุบันก็ยังพบเหมือนกัน คือ

## 1. Intestinal Complications

1.1 Fulminating, necrotizing (gangrenous) Shigellosis

1.2 Intestinal hemorrhage

1.3 Intestinal Perforation

1.4 Intestinal stenosis

1.5 Peritonitis



2. Extraintestinal complications
- 2.1 Neurologic complications  
เช่น ชัก เยื่อหุ้มสมองอักเสบ Peripheral neuritis
- 2.2 Septicemia
- 2.3 Pneumonia
- 2.4 Arthritis
- 2.5 Urethritis
- 2.6 Keratoconjunctivitis, Iritis
- 2.7 Prostatitis
- 2.8 Skin rash
- 2.9 Hemolytic Uremic Syndrome
- กลับมากลุ่มผู้ป่วยรายนี้ เกิดภาวะแทรกซ้อนอะไรบ้าง คิดว่าผู้ป่วยเกิด Fulminating Necrotizing (gangrenous) Shigellosis คือ เกิดมีพยาธิสภาพที่ลำไส้อย่างมากมาย ทั้งลำไส้ใหญ่และลำไส้เล็ก เพราะผู้ป่วยนอกจากจะเป็น Compromised Host โดยโรคดั้งเดิมแล้วยังได้ยาที่ลด Motility of GI tract ซึ่งยังช่วยทำให้ภาวะแทรกซ้อนอันนี้เกิดได้ง่ายขึ้นเพราะในผู้ป่วย severe shigellosis ลำไส้ค่อนข้างจะ Adynamic อยู่แล้ว ไม่ค่อยมีความยืดหยุ่น (lost normal contractility, tone and propulsive movements) การใช้ยาที่ลดการเคลื่อนไหวของลำไส้จะยิ่งทำให้มี Distention ของลำไส้มากขึ้น ทำให้ระบบไหลเวียน (Circulation)

ของผนังลำไส้เสีย จึงเกิด Necrotizing or gangrenous enterocolitis ผู้ป่วยที่เกิดภาวะแทรกซ้อนอย่างนี้จะให้รูป X-ray abdomen อย่างผู้ป่วยรายนี้ ซึ่งอาจเข้าใจว่าผู้ป่วยมี Gut obstruction

ภาวะแทรกซ้อนอีกอย่างหนึ่งที่เกิดกับผู้ป่วยรายนี้ คือ Septicemia ซึ่งได้กล่าวไว้ในตอนต้นแล้วว่า Mortality สูงถึงร้อยละ 50 คั้งนั้นในผู้ป่วย Shigellosis ซึ่งปกติแล้วเป็น Selflimited disease การให้ยาปฏิชีวนะไม่จำเป็นทุกราย แต่ผู้ป่วยต่อไปนี้ควรได้รับยาปฏิชีวนะ คือ

1. สูงอายุ
2. เด็ก ยิ่งเล็กยิ่งต้องให้เพราะอาจเกิด

เยื่อหุ้มสมองอักเสบ

3. Compromised Hosts

การให้ยาปฏิชีวนะนี้เป็นการป้องกัน ไม่ให้เกิด Bacteremia ไม่ใช่เพื่อให้อาการท้องเสียหายเร็วขึ้น

จะเห็นได้ว่าผู้ป่วยรายนี้มีภาวะแทรกซ้อนร้ายแรงที่มองเห็นชัดอยู่แล้ว 2 ประการ จึงทำให้ผู้ป่วยถึงแก่กรรม ทั้ง ๆ ที่ได้รับยาปฏิชีวนะที่มีความไวกับเชื้อในเวลาค่อนข้างรวดเร็ว คือ วันที่ 2 หลังรับไว้ในโรงพยาบาล ปัญหาอีกประการ คือ ผู้ป่วยปวดศีรษะมากขึ้นและซึมลงด้วย และต่อมาพบว่าขยับข้างขวาน้อย

กว่าข้างซ้าย อันนี้อาจเกิดจาก Bleeding ในสมอง เพราะผู้ป่วยมี Platelet ต่ำมาก เพียง 3000/cumm แต่ที่อยากจะทำไว้ด้วย คือ ในผู้ป่วย Shigellosis ที่มีอาการทางสมองต้องนึกถึงภาวะแทรกซ้อนทางสมองด้วย

ภาวะแทรกซ้อน ประการสุดท้ายของผู้ป่วยรายนี้ คือ วันที่ 5 หลังรับไว้ผู้ป่วยหอบมากขึ้น ปอดมี crepitation ทั่วๆ ไป ภาพรังสีปอดพบว่าหัวใจโต และมี Pulmonary congestion คิดว่าผู้ป่วยเกิด Pulmonary Edema ซึ่งสาเหตุน่าจะมาจากหัวใจ ตูจากประวัติผู้ป่วยอายุยังไม่มาก ไม่เคยเจ็บป่วยมาก่อน แสดงว่าหัวใจน่าจะปกติ อย่างน้อยจนถึงเกือบๆ ครึ่งปีก่อนเสียชีวิต ผู้ป่วยเกิดเป็นโรคเลือด และมีภาวะซีดมาก อาจทำให้มีความผิดปกติของกล้ามเนื้อหัวใจ แต่ที่จะต้องนึกถึงอีกอย่าง คือ ผู้ป่วยอาจ develop myocarditis เป็นภาวะแทรกซ้อน เพราะใน Invasive diarrhea ทั้งหลายโดยเฉพาะถ้าเกิด Bacteremia มีรายงานไว้ว่าเกิด Myocarditis ได้ ที่พบบ่อยคือ Salmonellosis, Campylobacter enteritis

ผู้ป่วยอยู่ในโรงพยาบาลได้ 10 วันก็เสียชีวิต สาเหตุการตายคงจาก Shigella sepsis เพราะผู้ป่วยมีไข้ และถ่ายอุจจาระเป็นมูกเลือดตลอดเวลา

### การวินิจฉัยทางคลินิก

1. Acute myelomonblastic leukemia
2. Intracerebral bleeding จาก Thrombocytopenia จากปัญหาข้อที่ 1
3. Shigella dysentery with the following complications
  - 3.1 Shigella septicemia
  - 3.2 Fulminating, necrotizing (gangrenous shigellosis)
  - 3.3 Myocarditis

### การอภิปรายทางพยาธิวิทยา

น.พ. ประเสริฐ : ผลการตรวจศพรายนี้เป็นชาย มีจุดเลือดออกตามผิวหนังทั่วตัว ขนาดตั้งแต่ 1-3 ซม. หัวใจหนัก 300 กรัม มีจุดเลือดออกขนาด 1.0 ซม. ที่ endocardium ของหัวใจห้องซ้ายล่าง ปอดหนัก 2 ข้าง 700 กรัม ไม่มีน้ำในช่องปอดทั้งสองข้าง ม้ามหนัก 400 กรัม capsule ติงและภาคหน้าตัดสีคล้ำทับหนัก 1,830 กรัม ภาคหน้าตัดปกติ พยาธิสภาพส่วนใหญ่อยู่ในช่องท้อง พบว่าลำไส้พองและสีคล้ำตลอดลำไส้ใหญ่ ไม่มีรอยทะลุ เปิดเข้าไปในลำไส้ใหญ่มีสีคล้ำและฝีแผลตื้นๆ เล็กๆ ขนาด 0.3-0.5 ซม. ตลอดความยาวของลำไส้ใหญ่ สมองหนัก 1,180 กรัม พบมีเลือดออกขนาด 1-1.5 ซม. ที่ occipital lobes ทั้งสองข้างและ frontal lobes ข้างขวา

ในกล้องจุลทรรศน์พบมีจุดเลือดออกที่  
ใต้ endocardium ที่กล้ามเนื้อหัวใจพบมีหย่อม  
เล็กๆ หลายหย่อมที่กล้ามเนื้อหัวใจตายไป  
พร้อมทั้งมีเซลล์พวก mononuclear cells ไม่  
มาก ในไขกระดูก ม้าม ต่อมน้ำเหลืองและ  
ต่อมหมวกไตพบมีเซลล์โตๆ ลักษณะเป็น  
เซลล์ผิดปกติ (leukemic cell) พยาธิสภาพที่  
สำคัญ คือ ลำไส้ใหญ่พบมีแผล (ulcer) และมี  
pseudomembrane เกิดขึ้นแทนเยื่อของลำไส้  
ที่ submucosa พบมีลักษณะ congestion และ  
edema มาก มี mononuclear cell infiltration  
อยู่ในชั้น submucosa ไม่มาก ส่วนชั้น mus-  
cular และ serosa ไม่มีการเปลี่ยนแปลง

#### FINAL PATHOLOGIC DIAGNOSES

Leukemia involving bone marrow, spleen,  
lymph nodes and adrenal glands.

(Clinical diagnosis of acute myelo-  
monoblastic leukemia one month before  
death)

Purpura of skin all over the body

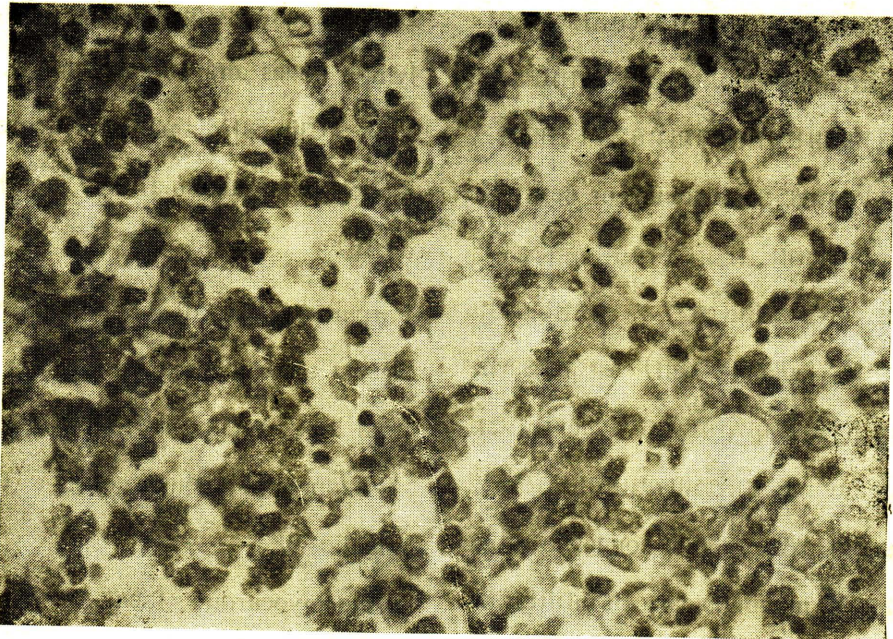
Recent subarachnoid hemorrhage of occi-  
pital lobes and right frontal lobe.

\* Pseudomembranous colitis (Clinically  
shigellosis)

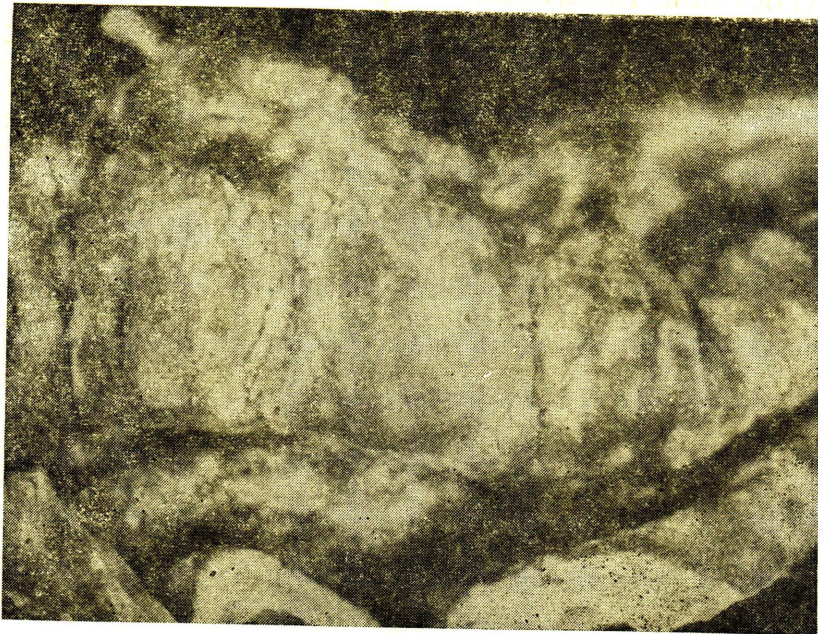
Acute myocarditis, focal.

Atelectasis of lung.

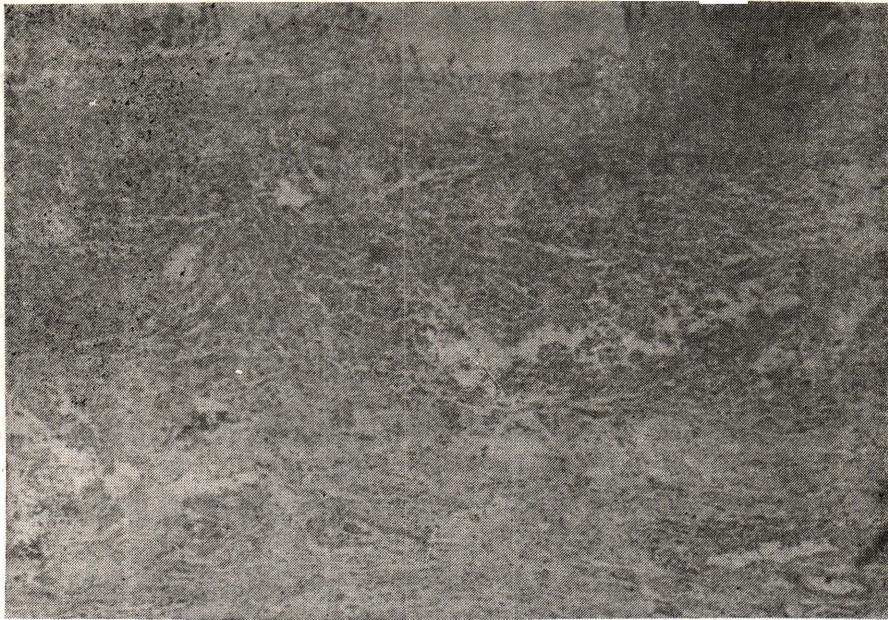\* Antemortem hemaculture grew *Shigella*  
gr. B.



รูปที่ 1 ไช้กระดุก แสดงการแทรกแซงของเซลล์คลอโรพลาสต์โดยทั่วไป H&E  $\times 400$



รูปที่ 2 ลิ้นไก่ใหญ่ แสดงผลขนาดเล็กจำนวนมากกระจายอยู่ทั่วไป



รูปที่ 3 ลำไส้ใหญ่ แสดงผลในชั้น Mucosa + Submucosa เซลล์อักเสบ  
ส่วนใหญ่เป็นชนิด Mononuclear H&E  $\times 40$



รูปที่ 4 กล้ามเนื้อหัวใจ แสดงการอักเสบเป็นหย่อมๆ เซลล์อักเสบที่พบเป็นชนิด  
Mononuclear H&E  $\times 100$

## อ้างอิง

- Christic AB. Infections Disease. Epidemiology and Clinical Practice, 2ed, Edinburgh : Churchill Livingstone, 1974
- Barrett-Connor E, Connor JD. Shigella boydii bacteremia. J Pediatr 1969 Aug ; 75 (2) : 298-300
- Barrett-Connor E, Connor JD, Extraintestinal manifestations of shigellosis. Am J Gastroenterol 1970 Mar ; 53(3) : 234-245
- Bodey GP, Rodrignex V, Chang HY, Narboni G. Fever and infection in leukemia patients : a study of 494 consecutive patients. Cancer 1978 Apr ; 41(4) : 1610-1622
- Boyd WP Jr., Bachman BA. Gastrointestinal Infections in the compromised host. Med Clin North Am 1982 May 66(3) : 743
- Dodd K, Swanson H. Dysenteric bacteremia with a report of three cases. Am J Dis Child Nov 1938 ; 56(5) : 1082-1085
- Duncan B, Fulginiti VA, Sieber OF. Shigella sepsis. Am J Dis Child 1981 Feb ; 135 (2) 151-154
- Dupont HL, Hornick RB. Adverse effect of lomotil therapy in shigellosis. JAMA 1973 Dec 24 ; 226 (24) : 1525-1528
- Harris JC, Dupont HL, Hornick RB. Fecal leukocytes in diarrheal illness. Ann Intern Med 1972 May ; 76 (5) : 697-703
- Hoepflich PD. Infections Disease. 2 ed., Hagerstown, Maryland : Harper & Row, 1977
- Plotkin GR, Kluge RM, Waldman RH. Gastroenteritis : etiology, pathophysiology and clinical manifestations. Medicine Jan 1979 ; 58 (1) : 95-114
- Gangarosa EJ. Recent developments in diarrheal disease. Postgrad Med 1977 Aug ; 62 (2) : 113-117
- Keusch GT. Shigella infection Chin Gastroenterol 1979 Sep ; 8 (3) : 645-662
- Wanvarie S, Limsuwan A, Tanphaichitr D. Salmonellosis with marked leukocytosis : a case of chronic myeloid leukemia with salmonella infection Southeast Asian J Trop Med Public Health 1979 Dec ; 9 (4) : 536-538