

# Chulalongkorn Medical Journal

---

Volume 26  
Issue 4 July 1982

Article 9

---

7-1-1982

## รังสียริศณา

นิตยา สุวรรณเวลา

Follow this and additional works at: <https://digital.car.chula.ac.th/clmjournal>



Part of the [Medicine and Health Sciences Commons](#)

---

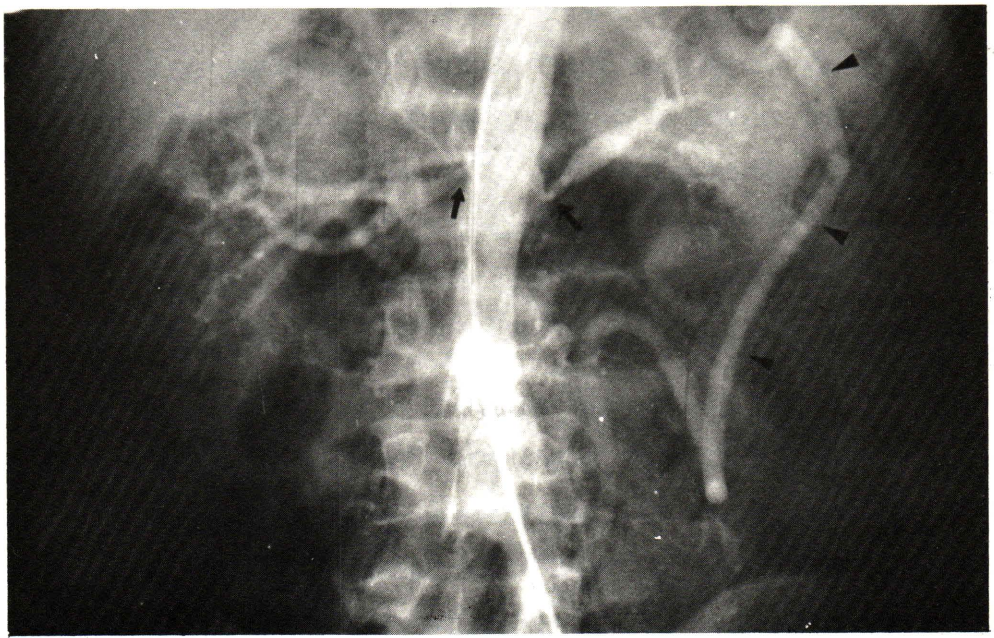
### Recommended Citation

สุวรรณเวลา, นิตยา (1982) "รังสียริศณา," *Chulalongkorn Medical Journal*: Vol. 26: Iss. 4, Article 9.  
Available at: <https://digital.car.chula.ac.th/clmjournal/vol26/iss4/9>

This Review Article is brought to you for free and open access by the Chulalongkorn Journal Online (CUJO) at Chula Digital Collections. It has been accepted for inclusion in Chulalongkorn Medical Journal by an authorized editor of Chula Digital Collections. For more information, please contact [ChulaDC@car.chula.ac.th](mailto:ChulaDC@car.chula.ac.th).

# รังสีปรึคณา

นิตยา สุวรรณเวลา\*



ผู้ป่วยชายไทย อายุ 23 ปี อาชีพชาวประมง มาโรงพยาบาลด้วยเรื่องตาบอดไม่เห็น  
 หลังจากค้ำน้ำดีกราว 4 เมตร ซึ่งค่อย ๆ ตีขึ้นจนเป็นปกติ การตรวจร่างกายพบมีความดันโลหิต  
 สูง 220/160 มิลลิเมตรปรอท ได้ทำ angiography ไม่พบความผิดปกติของหลอดเลือดที่ไปสู่  
 สมองและหลอดเลือดในสมอง ได้ทำ selective renal angiography และ lumbar aortography

ภาพที่ 1 เป็นภาพรังสี lumbar aortogram จงให้การวินิจฉัย

### เฉลย

Fibromuscular dysplasia of renal arteries. Occlusion of superior mesenteric  
 artery with collateral circulation.

---

\* ภาควิหารังสีวิทยา คณะแพทยศาสตร์ จุฬาลงกรณ์มหาวิทยาลัย

ในภาพจะเห็นส่วนต้นของ renal artery ทั้งสองข้างตีบแคบลง (ลูกศร) โดยเฉพาะข้างซ้าย ส่วนของ renal artery ข้างซ้ายที่อยู่หลังจากส่วนที่ตีบมีขนาดใหญ่ นอกจากนี้ยังเห็นเส้นเลือดขนาดใหญ่ทางซ้าย (หัวลูกศร) เป็น collateral circulation ระหว่างแขนงของ inferior mesenteric artery และ superior mesenteric artery (Arc of Riolan) โดยที่ผู้ป่วยรายนี้มีการอุดตันของ superior mesenteric artery ค้ำวย ได้ทำ biopsy ของ superficial temporal artery พบการเปลี่ยนแปลงเข้าได้กับโรค fibromuscular dysplasia

Fibromuscular dysplasia เป็นความผิดปกติของหลอดเลือดแดงที่ไม่ทราบสาเหตุพบเป็นบ่อยที่สุดที่ renal arteries สำหรับหลอดเลือดแดงอื่น ๆ ที่พบได้มากที่สุดก็คือ internal carotid artery ส่วน extracranial<sup>(1,2,3,4,5,6,7)</sup> รองลงไปก็พบได้บ่อยก็คือ visceral arteries ได้แก่ celiac artery<sup>(8,9)</sup> hepatic artery, superior mesenteric artery, splenic artery<sup>(10)</sup> iliac artery<sup>(11,12,13)</sup> axillary artery<sup>(14)</sup> และ vertebral artery โรคนี้มักพบในผู้ใหญ่แต่มีรายงานในเด็กซึ่งพบราวร้อยละ 1 ของผู้ป่วย<sup>(15,2,16,17,18)</sup> มักพบในเพศหญิง<sup>(2,19,20)</sup>

Fibromuscular dysplasia ของ renal arteries เป็นสาเหตุหนึ่งของ renal hypertension ได้มีรายงานเกี่ยวกับเรื่องนี้อยู่หลายแห่งด้วยกัน<sup>(2,18,21,22,6)</sup> โดยทั่วไปแล้วถือว่าลักษณะความผิดปกติใน angiography เป็นลักษณะเฉพาะ (pathognomonic) ในการศึกษาที่มหาวิทยาลัย Vanderbilt สหรัฐอเมริกา<sup>(2)</sup> ซึ่งเป็นศูนย์กลางการศึกษาและรักษาโรค renovascular hypertension ได้ศึกษาผู้ป่วยที่เป็นโรคความดันโลหิตสูงและมีการเปลี่ยนแปลงของหลอดเลือดใน angiogram เป็นลักษณะเฉพาะของ fibromuscular dysplasia จำนวน 100 ราย ได้ผลดังนี้คือ ผู้ป่วยส่วนใหญ่เป็นหญิง คือ 87 รายที่เหลือเพียง 13 รายเป็นชาย อายุระหว่าง 8 ถึง 69 ปี และอายุเฉลี่ย 46 ปี ความผิดปกติที่พบคือ ไตสองข้างมีขนาดต่างกันคือ ไตขวามีความยาวมากกว่าไตซ้าย 1.5 เซนติเมตร หรือไตซ้ายยาวกว่าไตขวาเกิน 2 เซนติเมตร ในผู้ป่วย 22 ราย ผู้ป่วย 18 รายมีสารทึบแสงออกมาใน calyces เข้าจากการทำ rapid sequence urography สำหรับ angiography พบการเปลี่ยนแปลงเห็นหลอดเลือดคอคบเป็นเหมือนสายลูกปัด (string of beads) ซึ่งถือเป็นลักษณะเฉพาะ 73 ราย ส่วนการมีหลอดเลือดตีบเฉพาะที่พบ 5 ราย มีการเปลี่ยนแปลงของหลอดเลือด renal arteries ทั้ง 2 ข้างในผู้ป่วย 67 ราย และในพวกที่มีการเปลี่ยนแปลงของหลอดเลือดแดง renal ข้างเดียวจำนวน 33 ราย พบเป็นที่ข้างขวา 31 ราย ส่วนใหญ่จะมีการเปลี่ยนแปลงของ middle และ distal third ของ main stem ของหลอดเลือดแดง renal คือ 93 ราย

สำหรับหลอดเลือดแดง renal ที่แคบลงพบว่า 29 รายแคบมาก และมี collateral 17 รายส่วนใหญ่มาจาก adrenal และ lumbar arteries ในรายที่ได้ทำ angiography ซ้ำ 28 รายนั้น 5 รายพบมี progression ของโรค ซึ่ง 2 รายมี occlusion ของหลอดเลือด renal และมี infarction ของไต ในรายงานของ Meaney<sup>(23)</sup> พบมี progress ของโรค ในผู้ป่วย 4 ราย จากจำนวนทั้งหมด 51 ราย

ในรายงานของ Ekelund<sup>(2)</sup> พบผู้ป่วยมี renal proptosis ซึ่งเกี่ยวข้องกับที่มีการเปลี่ยนแปลงของ renal artery 12 รายและพบ aneurysm ที่ main stem ของ renal artery, intrarenal branches 8 ราย Rothfield<sup>(24)</sup> Gill<sup>(19)</sup> และ Kincaid<sup>(12)</sup> ก็ได้รายงานการพบ aneurysm เช่นเดียวกัน นอกจากนี้ Ekelund<sup>(2)</sup> ยังพบมี dissecting fibromuscular lesion ของ renal artery 3 เส้น สำหรับ aneurysm ที่อื่นนั้น Wylie<sup>(9)</sup> ได้รายงานการพบ intracranial aneurysm 10 ราย ในผู้ป่วยที่มี fibromuscular dysplasia ของ renal artery 70 ราย

Bjork และ Fagerberg<sup>(25)</sup> รายงานผู้ป่วย 2 รายที่มี fibromuscular dysplasia ของหลอดเลือดแดง renal โดยผู้ป่วยมีความดันโลหิตปกติ แต่ก็ยังเป็นที่ยอมรับกันว่า fibromuscular dysplasia เป็นเหตุของโรคความดันโลหิตสูง

Hunt<sup>(26)</sup> ในปี ค.ศ. 1926 ได้สรุปลักษณะทาง arteriography และ microscopy ว่าโรคนี้อาจมีการเปลี่ยนแปลงได้หลายแบบคือเป็นที่ชั้น media, intima หรือ subadventitia และคิดว่าการเปลี่ยนแปลงใน angiogram มีลักษณะเฉพาะ (pathognomonic) และบ่งถึง histology ได้ Meaney<sup>(23)</sup> และพวกเชื่อว่าการดำเนินของโรคขึ้นอยู่กับมีการเปลี่ยนแปลงทาง histology และพบว่าพวกที่เป็นที่ media นั้น progress ได้น้อยกว่าพวกที่มีการเปลี่ยนแปลงของ intima หรือ subadventitia อย่างไรก็ดี Hunt และพวก<sup>(26)</sup> กับ Harrison และพวก<sup>(15)</sup> ยังคงเสนอให้ใช้คำ fibromuscular dysplasia รวมสำหรับกลุ่มที่มีความผิดปกติเหล่านี้ทั้งหมด

สำหรับลักษณะทางรังสี ถ้าไม่เป็นลักษณะเฉพาะ (pathognomonic) อาจต้องแยกจากโรคอื่น ๆ ได้แก่ Takayasu arteritis, arteriosclerosis, periarteritis nodosa เป็นต้น

## อ้างอิง

1. Connett MC, Lansche JM. Fibromuscular hyperplasia of the internal carotid artery : report of a case. *Ann Surg* 1965 Jul ; 162 (1) : 59-62
2. Ekelund L, Gerlock J, Molin J, Smith C. Roentgenologic appearance of fibromuscular dysplasia. *Acta Radiol (Diagn)* 1978; 19 : 433-446
3. Harrington OB, Crosby VG, Nicholas L. Fibromuscular hyperplasia of the internal carotid artery. *Ann thorac Surg* 1970 Jun; 9 (9) : 516-524
4. Houser OW, Baker HLJr, Sandok BA, Holley KE. Cephalic arterial fibromuscular dysplasia. *Radiology* 1971 Dec; 101 (6) : 605-611
5. Nunn DB. Fibromuscular hyperplasia of the internal carotid artery. *Am Surg* 1974 May; 40 (5) : 309-314
6. Palubinskas AJ, Perloff D, Newton TH. Fibromuscular hyperplasia an arterial dysplasia of increasing clinical importance. *Am J Roentgenol* 1966 Dec; 98 (4) : 907-913
7. Perry MO. Fibromuscular disease of the carotid artery. *Surg gynecol Obstet* 1972 Jan; 134 (1) : 57-60
8. Ripley HR, Levin SM. Abdominal angina associated with fibromuscular hyperplasia of the celiac and superior mesenteric arteries. *Angiology* 1966 Apr; 17 (4) : 297-310
9. Wylie EJ, Binkley FM, Palubinskas AJ. Extrarenal fibromuscular hyperplasia *Am J surg* 1966 Aug; 112 (2) : 149-155
10. Patchefeky AJ, Paplanus SH. Fibromuscular and dissecting aneurysm of the hepatic artery. *Arch Path* 1967 Feb; 83 (2) : 141-144
11. Najafi H. Fibromuscular hyperplasia of external iliac arteries an unusual cause of intermittent claudication. *Arch Surg* 1966 Mar; 92 (3) : 394-396
12. Twigg HL, Palmisana PJ. Fibromuscular hyperplasia of the iliac artery a case report *Radiology* 1965 Oct; 95 (4) : 418-423
13. Walter JF, Stanley JC, Michigan JI, Reuter SR Guthaner DF. External iliac artery fibrodysplasia. *Am J Roentgenol* 1978 Jul; 131 (1) : 125-128
14. Garrett HE, Hodosh S, DeBakey ME. Fibromuscular hyperplasia of the left axillary artery. *Arch Surg* 1967 May; 94 (5) : 737-738
15. Andersen PE. Fibromuscular hyperplasia in children. *Acta Radiol (Diagn)* 1970; 10 : 203-208
16. Harrison EGJr, Hunt JC, Bernatz PE. Morphology of fibromuscular dysplasia of renal in renovascular hypertension. *Am J Med* 1967 Jul; 43 (1) : 97-112
17. Leadbetter WF, Burkland CE. Hypertension in unilateral renal disease. *J urol* 1938 May; 39 (5) : 611-626

18. Wellington JS. Fibromuscular hyperplasia of renal arteries in hypertension. Am J Parth 1963 Jul; 43 (6) : 955-961
19. Gill WM, TF. Medial fibroplasia of the renal artery. Radiology 1969 Mar; 92 (3) : 861-866
20. McCormack LJ, Noto TJ, Meaney TF, Poutasse EF, Dustan HP. Subadventitial fibroplasia of the renal artery, a disease of young women. Am Heart J 1967 May; 73 (5) : 602-614
21. Kincaid OW, Davis G, Hallermann FJ, Hunt JC. Fibromuscular dysplasia of the renal arteries, arteriographic features, classification, and observation on natural history of the diseases. Am J Roentgenol 1968 Oct; 104 (2) : 271-282
22. Palubinskas AJ, Wylie EJ. Roentgen diagnosis of fibromuscular hyperplasia of the renal arteries. Radiology 1961; 76 : 634
23. Meaney TF, Dustan HP, McCormack LJ : Natural history of renal arterial disease. Radiology 1968 Nov; 91 (5) : 881-887
24. Rothfield NJH, Hare WSC. Upright aortography and fibromuscular hyperplasia. Radiology 1968 Aug; 91 (2) : 335-338
25. Ejork L, Fagerberg S. Fibromuscular hyperplasia of the renal arteries without hypertension. Acta Radiol (Diagn) 196; 4 : 508-512