

# Chulalongkorn Medical Journal

---

Volume 21  
Issue 4 October 1977

Article 10

---

10-1-1977

แก้ชทควาณ

n/a

Follow this and additional works at: <https://digital.car.chula.ac.th/clmjjournal>



Part of the [Medicine and Health Sciences Commons](#)

---

## Recommended Citation

n/a (1977) "แก้ชทควาณ," *Chulalongkorn Medical Journal*: Vol. 21: Iss. 4, Article 10.  
Available at: <https://digital.car.chula.ac.th/clmjjournal/vol21/iss4/10>

This Other is brought to you for free and open access by the Chulalongkorn Journal Online (CUJO) at Chula Digital Collections. It has been accepted for inclusion in Chulalongkorn Medical Journal by an authorized editor of Chula Digital Collections. For more information, please contact [ChulaDC@car.chula.ac.th](mailto:ChulaDC@car.chula.ac.th).

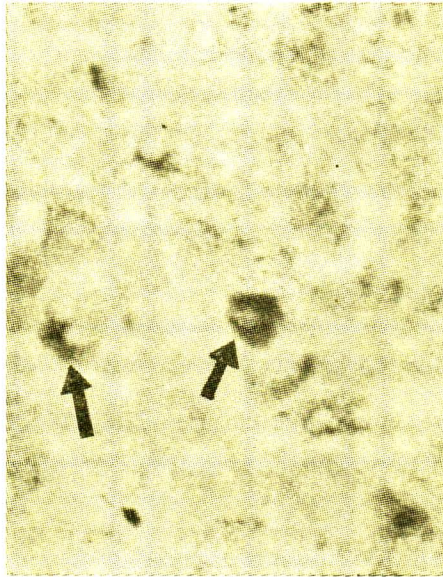
# แก้บทความ

---

บทนิพนธ์วิเคราะห์วิจารณ์เรื่อง พยาธิสภาพของโรคตับอักเสบจากเชื้อไวรัส โดยกลองจุลทรรศน์  
ธรรมดาในจุฬาลงกรณ์เวชสาร ปีที่ 21 ฉบับที่ 3 กรกฎาคม 2520 หน้าที่ 214-221 มีสิ่งผิดพลาด  
สำคัญที่ต้องแก้ไขคือ

1. รูปที่ 8 ภาพลูกศรชี้ที่ตกเป็น Acidophilic body ซึ่งพบได้ในราย Chronic active  
hepatitis ไม่ใช่ HBsAg ที่ถูกย้อมด้วยสี orcein ของเซลล์ตับ

2.



ภาพ chronic active hepatitis แสดงการติดสี  
ของ HBsAg ใน cytoplasm ของเซลล์ตับ  
Orcein  $\times 400$

ขอผู้อ่านและผู้เขียนบทความได้โปรดอภัยในความผิดพลาดครั้งนี้นี้ด้วย

บรรณาธิการ