

4-1-1978

## กระดูก styloid ยาวผิดปกติ

วีระพงษ์ ศาสตรสาจิต

ศิริชัย สุพานิชถาวร

Follow this and additional works at: <https://digital.car.chula.ac.th/clmjournal>



Part of the [Medicine and Health Sciences Commons](#)

---

### Recommended Citation

ศาสตรสาจิต, วีระพงษ์ and สุพานิชถาวร, ศิริชัย (1978) "กระดูก styloid ยาวผิดปกติ," *Chulalongkorn Medical Journal*: Vol. 22: Iss. 2, Article 7.

Available at: <https://digital.car.chula.ac.th/clmjournal/vol22/iss2/7>

This Case Report is brought to you for free and open access by the Chulalongkorn Journal Online (CUJO) at Chula Digital Collections. It has been accepted for inclusion in Chulalongkorn Medical Journal by an authorized editor of Chula Digital Collections. For more information, please contact [ChulaDC@car.chula.ac.th](mailto:ChulaDC@car.chula.ac.th).

# กระดูก styloid ยาวผิดปกติ

วีรพงษ์ ศาสตราภิต  
ศิริชัย สุพานิชถาวร

กระดูก styloid ซึ่งยื่นลงมาจากฐานกระดูกโกลกหน้า mastoid มีความยาวผิดปกติ ส่วนปลายกดบริเวณ tonsillar fossa ทำให้เกิดอาการเจ็บคอ และร้าวไปที่หู อาจทำให้ปวดตามบริเวณใบหน้า หนังศีรษะ และเบ้าตา สาเหตุที่ทำให้เกิดอาการ อาจเนื่องมาจากกระดูก styloid ยาวหรือโค้งเกินไป หรือเกิดความผิดปกติของกระดูกสันหลังส่วนคออื่น ๆ ทำให้เกิดการเสียดสีเวลาเคลื่อนไหวศีรษะ

รายงานผู้ป่วย 2 ราย ซึ่งพบที่โรงพยาบาลจุฬาลงกรณ์ ระหว่างปี 2518-2520 ทั้ง 2 ราย มีอาการเจ็บคอ และตรวจพบกระดูก styloid ยาวผิดปกติ ซึ่งหลังจากรักษาโดยการตัดส่วนที่ยาวเกินไปออก ผู้ป่วยก็หายเป็นปกติ

กระดูก styloid เป็นกระดูกเล็ก ๆ ยื่นลงมาจากกระดูกโกลกศีรษะบริเวณฐานกระดูกโกลก อยู่หน้า mastoid process เป็นที่ยึดเกาะของกล้ามเนื้อเล็ก 3 มัด และ ligament 2 อัน คือ กล้ามเนื้อ stylopharyngeus stylohyoid และ styloglossus ligament 2 อัน ได้แก่ stylohyoid ligament และ stylomandibular ligament

ความผิดปกติที่เกิดจากกระดูก styloid ยาวเกินไป และปลายของกระดูกกดที่บริเวณ tonsillar fossa ซึ่งเลี้ยงด้วยเส้นประสาท glossopharyngeal ทำให้ผู้ป่วยมีอาการเจ็บตื้อ ๆ ในคอเวลากลืน และมีอาการปวดร้าวไปที่หูข้างเดียวกัน

ผู้ป่วยบางรายอาจมีอาการคล้ายกับมีสิ่งแปลกปลอม เช่น ก้างปลาติดคอ

Eagle<sup>4</sup> เป็นผู้พบว่า ส่วนปลายของกระดูก styloid อาจโค้งเข้าไปกดเส้นเลือด carotid ซึ่งมีกลุ่มเส้นประสาท sympathetic อยู่ที่ผนังของเส้นเลือดนี้ เกิดการกระตุ้นให้เจ็บปวดตามบริเวณที่หล่อเลี้ยงด้วยเส้นเลือดเส้นนี้ เช่น บริเวณใบหน้า บนหนังศีรษะ และเบ้าตาข้างเดียวกันกับที่กระดูกไปกด อาการที่เกิดขึ้นนี้ เรียกว่า "carotid artery syndrome"

ความยาวผิดปกติของกระดูก styloid นั้น Eagle<sup>3</sup> เคยรายงานว่าอยู่ในราว 2.5-3 ซม.

\*แผนกโสต ศอ นาสิก ลาริงซ์วิทยา คณะแพทยศาสตร์ จุฬาลงกรณ์มหาวิทยาลัย

พวกที่ยาวผิดปกติ ส่วนมากพบในนิโกร แต่ Dwight<sup>2</sup> รายงานว่า ความยาวปกติของกระดูก styloid ควรจะอยู่ระหว่าง 3-5 ซม.

ในปี ค.ศ. 1907 Harma ได้ศึกษาผู้ป่วย 52 ราย พบว่า 50% มีกระดูก styloid ยาวผิดปกติทั้ง 2 ข้าง แต่เพียงครึ่งหนึ่งของจำนวนนี้ที่มีอาการทั้ง 2 ข้าง

ในปี ค.ศ. 1968 Steinmann ได้รายงานผู้ป่วยที่มีอาการเจ็บคอเนื่องจากกระดูก styloid 30 ราย พบว่าในจำนวนนี้ที่มีกระดูก styloid ยาวผิดปกติจริง ๆ มีเพียง 4 รายเท่านั้น

สาเหตุที่กระดูก styloid ทำให้เกิดอาการเจ็บคอ แบ่งเป็น 2 สาเหตุ

1. เกิดจากกระดูก styloid เอง
2. สาเหตุอื่น ๆ ที่มีไข้เกิดจากกระดูก styloid ยาวผิดปกติ

สาเหตุที่เกิดจากกระดูก styloid เอง ได้แก่

1. เป็นความยาวผิดปกติหรือโค้งผิดปกติแต่กำเนิด ทำให้ไปกดอวัยวะข้างเคียงเกิดการเจ็บปวด
2. เกิดจาก stylohyoid ligament ซึ่งยึดกับปลายของกระดูก hyoid มี ossification จึงเป็นการเพิ่มความยาวของกระดูก styloid

สาเหตุอื่น ๆ ที่มีไข้เกิดจากกระดูก styloid ยาวผิดปกติ ได้แก่

1. กระดูก styloid หัก เนื่องจากถูกกระแทกที่บริเวณกระดูก temporal ทำให้ส่วนที่หักโค้งคดเข้าไปกดบริเวณข้างเคียง เกิดอาการเจ็บปวด

2. กระดูก styloid มีความยาวปกติ แต่มีความผิดปกติของกระดูกสันหลังส่วนคอและกระดูกกราม ซึ่งเกิดภาวะการสึกกร่อนเนื่องจากอายุ เวลาที่ผู้ป่วยหมุนศีรษะหรืออ้าปาก กระดูกเหล่านี้ก็อาจเสียดสีกับกระดูก styloid ก็ทำให้เกิดการเจ็บปวดได้

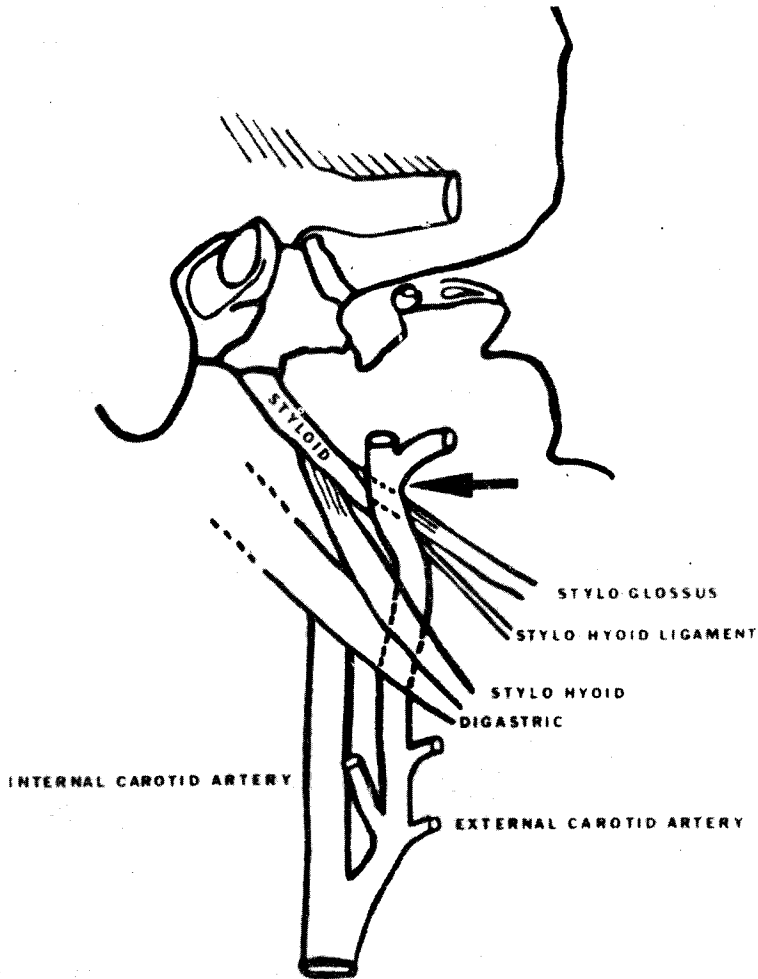
### รายงานผู้ป่วย

รายที่ 1 ผู้ป่วยหญิงไทย อายุ 50 ปี อาชีพแม่บ้าน ให้ประวัติว่าหลังผ่าตัดต่อม tonsils 4 ปี มีอาการเจ็บคอข้างขวานาน 1 ปี เวลาคลื่นหน้าลายเจ็บมาก ร้าวไปที่หูขวาด้วย ได้เคยรักษาหลายแห่ง ได้ยาหลายขนาน เป็น ๆ หาย ๆ เสมอมา เคยได้รับการฉีดยาบริเวณ temporomandibular joint อาการเจ็บปวดยังคงมีอยู่ จึงมาตรวจที่แผนก โสต ศอ นาสิก ลาริงซ์วิทยา โรงพยาบาลจุฬาฯ

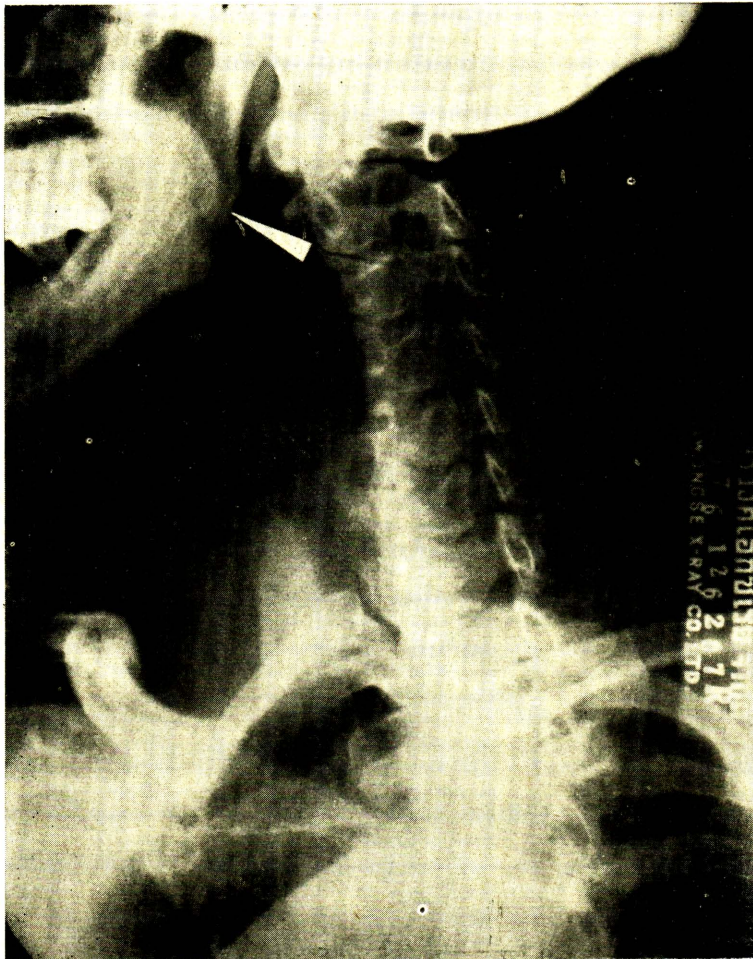
ตรวจร่างกายพบว่าปกติ ลำคอ ช่องปาก โคนลิ้น และกล่องเสียงปกติ แต่คลำได้กระดูกแข็งนูน ๆ ที่ tonsillar fossa ข้างขวา เวลาคลำผู้ป่วยปวดมาก ข้างซ้ายคลำไม่ได้ ผู้ป่วยจำไม่ได้ว่าเคยมีกระดูกหรือก้างปลาติดคอหรือไม่

ภาพถ่ายรังสีของคอตันข้าง พบว่ากระดูก styloid ข้างขวาค่อนข้างยาว วัดได้ 4.5 ซม.

ทำการรักษาโดยตัดส่วนปลายของกระดูกที่ยาวออก โดยเข้าทางช่องปาก แบบทำการผ่าตัดต่อม tonsils เปิดเข้าที่ tonsillar fossa ข้างขวา เปิดกล้ามเนื้อที่หุ้มกระดูกออก เลาะจนถึง ligament ที่เกาะปลายกระดูก แยกออก ตัดกระดูก



ภาพที่ 1 แสดงลักษณะทางกายวิภาคของกระดูก styloid



ภาพที่ ๒ แสดงความยาวผิดปกติของกระดูก *styloid* ในผู้ป่วยรายที่ ๑

ส่วนยาวออกประมาณ 1 ซม. ทำให้เลือดหยุด  
และเย็บปิดแผลธรรมดา

หลังผ่าตัดให้ยาปฏิชีวนะและยาแก้ปวด ให้  
ผู้ป่วยกลับบ้านได้ในวันที่ 3 หลังผ่าตัด ผลการ  
ตรวจผู้ป่วยหลังผ่าตัด 3 สัปดาห์ อาการเจ็บปวด  
หายไป

รายที่ 2 ผู้ป่วยหญิงไทย อายุ 43 ปี อาชีพ  
แม่บ้าน มารับการตรวจที่แผนกโสต คอ นาสิกฯ  
เนื่องจากมีอาการแสบร้อนในคอมา 3 เดือน พุด  
มากจะเจ็บมาก เอียงคอด้านซ้ายมากกว่าด้านขวา  
กลืนอาหารรู้สึกติดขัดในลำคอ รับประทานอาหาร  
ได้ดี น้ำหนักไม่ลด เคยได้รับการรักษาจากคลินิก  
จิตยา และกัญยา อาการยังมีอยู่จึงมาโรงพยาบาล

การตรวจร่างกาย ตรวจเลือด และบัสสวะ  
พบว่าปกติ ต่อม tonsils โตกว่าปกติเล็กน้อย เท่า  
กันทั้ง 2 ข้าง ไม่อักเสบ คลำดูพบว่า posterior  
tonsillar pillar ข้างซ้าย มีกระดูกแข็งๆ เจ็บ  
มากเวลากด ข้างขวาพอสัมผัสได้ แต่ไม่เจ็บ

ภาพรังสีของคอ พบกระดูก styloid ข้างซ้าย  
ยาวกว่าข้างขวา วัดได้ 4 ซม.

การรักษาได้ทำการผ่าตัดต่อม tonsils ให้  
และตัดกระดูก styloid ข้างซ้ายออก ยาวประมาณ  
0.7 ซม. ด้วยวิธีการเดียวกับรายแรก

หลังผ่าตัดให้การรักษาแบบการทำผ่าตัดต่อม  
tonsils และให้ผู้ป่วยกลับบ้านในวันที่ 3 หลัง  
ผ่าตัด ตรวจผู้ป่วยหลังผ่าตัด 2 และ 3 อาทิตย์  
มีอาการเจ็บแผลผ่าตัดในอาทิตย์ที่ 2 อาทิตย์ที่ 3  
ผู้ป่วยสบายดี และการเจ็บปวดบริเวณคอหายไป

## วิจารณ์

อาการเจ็บคออันเนื่องมาจากกระดูก styloid  
ยาวผิดปกตินี้ จะชัดเจนมากขึ้นในผู้ป่วยที่ผ่าตัด  
ต่อม tonsils ไปแล้ว ในสหรัฐอเมริกา มีผู้กล่าว  
ว่า การผ่าตัดต่อม tonsils ในคนสูงอายุ อาจเป็น  
สาเหตุชักนำให้เกิดอาการเจ็บคอเนื่องจากกระดูก  
styloid

ลักษณะการเจ็บคอจากกระดูก styloid นี้ จะ  
เป็นอาการปวดตื้อๆ ไม่รุนแรงนักและเป็นอยู่  
ตลอดเวลา ผิดกับอาการปวดของ primary glos-  
sopharyngeal neuralgia ซึ่งลักษณะเป็นอาการ  
ปวดแปลบเป็นพักๆ ร้าวไปที่หูเช่นกัน แต่อาการ  
ปวดต้องได้รับการกระตุ้นจากกรากินอาหาร หรือ  
ดื่มน้ำ เครื่องดื่มที่ร้อนหรือเย็นจัด และเป็นอยู่พัก  
เดียวก็หายไป

ความเจ็บปวดเนื่องจากกระดูก styloid นี้  
อาจมีได้ทั้งที่กระดูก styloid มีความยาวปกติ แต่  
มีความโค้งมากแต่กำเนิด หรือเนื่องจากกระดูกหัก  
และโค้งคดเข้าข้างใน ไปกดอวัยวะข้างเคียง ขณะ  
เดียวกันกระดูก styloid ที่ยาวผิดปกติ ก็อาจไม่  
เกิดอาการได้ ดังเช่นที่เคยมีผู้รายงานแล้วว่า มี  
กระดูก styloid ยาวผิดปกติทั้ง 2 ข้าง แต่มี  
อาการเพียงข้างเดียว

การวินิจฉัยโรค ก็โดยอาศัยประวัติ ผู้ป่วย  
อาจให้ประวัติว่าเคยผ่าตัดต่อม tonsils แล้ว หลัง  
จากนั้นก็มีอาการเจ็บคอ โดยเฉพาะในผู้ป่วยที่  
อายุวัยกลางคนขึ้นไป หรืออาจมีอาการเจ็บคอ  
ภายหลังจากการรับการรักษาที่บริเวณก้นหู การ

ตรวจร่างกายอื่น ๆ อาจปกติหมด นอกจากคลำได้ กระดูกแข็งใน tonsillar fossa ซึ่งผู้ป่วยจะเจ็บมากเวลากลืน ภาพฉายรังสีของคอ ทั้งภาพด้านหน้าและภาพด้านข้างอาจช่วยในการวินิจฉัยได้มาก

การรักษา โดยการตัดส่วนที่ยาวเกินไปออก วิธีที่ผู้รายงานใช้เป็นวิธีของ Eagle<sup>4</sup> ซึ่งทำง่ายและสะดวกมาก ทำหลังจากผ่าตัดต่อมทอนซิลแล้ว ก็เปิดเข้าไปทาง tonsillar fossa เคยมีรายงานในต่างประเทศใช้วิธีของ Loeser หรือ Cardwell ในปี ค.ศ. 1942 โดยเปิดจากผิวหนังข้างนอกของคอ ตามรอยของผิวหนัง ห่างจากขอบกระดูกขากรรไกรล่าง ราว 3-4 ซม. แล้วเข้าไปหากระดูก styloid วิธีนี้จะสามารถเห็นกระดูก styloid ทั้งอัน แต่ทำยากกว่า วิธีที่ผู้รายงานใช้ดีกว่าตรงที่ไม่มีรอยแผลผ่าตัด สามารถใช้นิ้วคลำหากระดูก styloid แล้วตัดส่วนที่ยาวเกินไปออก โดยระมัดระวังเส้นเลือด carotid ซึ่งอยู่ใกล้กันมาก

## สรุป

รายงานผู้ป่วย 2 ราย (พบที่โรงพยาบาลจุฬาลงกรณ์ ระหว่างปี 2518-2520) รายแรกมี

อาการเจ็บคอหลังจากผ่าตัดต่อมทอนซิลไปแล้ว 4 ปี รายที่ 2 มีอาการเจ็บคอโดยหาสาเหตุอื่น ๆ ไม่พบทั้ง 2 ราย คลำได้กระดูก styloid ยาวผิดปกติ ซึ่งหลังจากที่ตัดส่วนปลายของกระดูก styloid ที่คลำได้ออก ผู้ป่วยก็หายเป็นปกติ และอาการเจ็บคอเนื่องจากกระดูก styloid นี้ ส่วนมากเป็นในผู้ป่วยวัยกลางคนขึ้นไป ซึ่งตรงกับรายงานที่เคยพบในต่างประเทศ

## เอกสารอ้างอิง

1. Christiansen, TA and Myerhoff, WF and Quick, CA: Styloid process neuralgia, myth or fact. Arch Otolaryngol 101: 120-22, 75
2. Dwight, T: Stylo-Hyoid ossification. Ann Surg 46: 721-35, 07
3. Eagle, WW: Elongated styloid process. Ann Otolaryngol 47: 630-40, 48
4. Eagle, WW: Symptomatic elongated styloid process, report of two cases of styloid process-carotid artery syndrome with operation. Arch Otolaryngol 49: 490-503, 49
5. Kaufman, SM Elzay, RP and Irish, EF: Styloid process variation, radiologic and clinical study. Arch Otolaryngol 91: 460-63, 70
6. Lipshutz, B: The clinical importance of ossification of the stylohyoid ligament. JAMA 79: 1982-84, 22
7. Steinmann, EP: A new light on the pathogenesis of the styloid syndrome. Arch Otolaryngol 91: 171-74, 70
8. Moffat, DA Ramsden, RT and Shaw, HJ: The styloid process syndrome: aetiological factors and surgical management. J Laryngol Otol 91: 279-93, 77