

7-1-1978

อภิปรายกรณีคลินิกร่วมพยาธิ ไข้สูง ไม้้รู้สึกตัวและหัวใจพิการแต่กำเนิด

วิโรจน์ สิบหลินวงศ์

ชูศักดิ์ วิรัชชัย

Follow this and additional works at: <https://digital.car.chula.ac.th/clmjjournal>



Part of the [Medicine and Health Sciences Commons](#)

Recommended Citation

สิบหลินวงศ์, วิโรจน์ and วิรัชชัย, ชูศักดิ์ (1978) "อภิปรายกรณีคลินิกร่วมพยาธิ ไข้สูง ไม้้รู้สึกตัวและหัวใจพิการแต่กำเนิด," *Chulalongkorn Medical Journal*: Vol. 22: Iss. 3, Article 10.

DOI: <https://doi.org/10.58837/CHULA.CMJ.22.3.9>

Available at: <https://digital.car.chula.ac.th/clmjjournal/vol22/iss3/10>

This Other is brought to you for free and open access by the Chulalongkorn Journal Online (CUJO) at Chula Digital Collections. It has been accepted for inclusion in Chulalongkorn Medical Journal by an authorized editor of Chula Digital Collections. For more information, please contact ChulaDC@car.chula.ac.th.

อภิปรายกรณีคร่ามพยาธื ไข้สูง ไม่รู้สืกตัวและหวัใจพืการแต่ก้าเน็ด

อภิปรายคดีนี้คร่อมพยาธิ

ไข้สูง ไข้ไม่รู้สึกรู้ตัวและหัวใจพิการแต่กำเนิด

วิโรจน์ สืบหลินวงศ์
ชศศักดิ์ วิรัชชัย**

ประวัติ

เด็กหญิงไทย (H.N. 31225/20) อายุ 6 ปี รับประทานยาที่โรงพยาบาลจุฬาลงกรณ์ เมื่อวันที่ 21 กรกฎาคม 2520 ด้วยโรคหัวใจพิการแต่กำเนิด

สามอาทิตย์ก่อนมาโรงพยาบาล เด็กมีไข้สูง ไอ หอบ และมือเท้าคล้ำ บิดามารดาได้พาไปหาแพทย์อนามัย ซึ่งได้ให้การรักษาโดยฉีดยา และให้ยามารับประทาน ไข้ เป็น ๆ หาย ๆ อยู่ตลอด หัววันต่อมาบิดามารดาจึงพาไปหาแพทย์ที่โรงพยาบาลนครราชสีมา แพทย์ได้รับไว้รักษาในโรงพยาบาล ในขณะนั้นเด็กมีไข้สูง ชัก ไม่รู้สึกรู้ตัว แขนและขาข้างขวาขยับไม่ได้ แพทย์จึงสั่งให้น้ำเกลือ penicillin และ kanamycin หลังจากนั้นเด็กค่อย ๆ ดีขึ้น อาการหอบหายไป แต่แขนและขาข้างขวายังคงขยับไม่ได้ ในวันที่ 18 กรกฎาคม เด็กเริ่มมีไข้สูงอีก ร่วมกับท้องอืดและหอบทั้ง ๆ ที่ยังได้รับยาปฏิชีวนะอยู่ แพทย์ที่โรงพยาบาลนครราชสีมาได้ส่งเด็กมารับการรักษาต่อที่โรงพยาบาลจุฬาลงกรณ์ มาถึงโรงพยาบาลจุฬาลงกรณ์เวลา 11.00 นาฬิกา เด็กมีไข้สูง

มาก หยิกแรง ๆ ก็ไม่รู้สึกรู้ตัวและไม่เจ็บ แขนและขาข้างขวาเกร็งและขยับไม่ได้

เด็กคนนั้นคลอดที่บ้าน ไม่เคยได้รับการฉีดยาป้องกันโรคมามาก่อนเลย การเจริญและสติปัญญานั้นก็พอ ๆ กับเด็กอื่น ๆ ทั่วไป นอกจากมารดาสังเกตเห็นว่า เด็กมีอาการเหนื่อยง่ายกว่าเด็กอื่น ๆ และผิวตามตัวคล้ำ และเขียวตั้งแต่ยังเล็ก ๆ เมื่ออายุ 3-6 ปี เวลาไข้ขึ้นจะมีน้ำหนองไหลออกมาจากหูทั้งสองข้าง แต่พอไข้ลงน้ำหนองก็แห้งไปเอง

การตรวจร่างกาย

เด็กหญิงอายุ 6 ปี น้ำหนัก 20 กิโลกรัม ไข้ 39.8° ซีฟจร 120 ครั้ง/นาที เต้นสม่ำเสมอ หายใจ 30 ครั้ง/นาที ความดันโลหิต 110/70 มิลลิเมตรปรอท

เด็กไม่รู้สึกรู้ตัวเลย มีอาการเกร็งของแขน และขาขวา หยิกแรง ๆ ก็ไม่เจ็บ ม่านตาข้างขวาขยาย 2 มิลลิเมตร ม่านตาข้างซ้ายขยาย 4 มิลลิเมตร และไม่ค่อยมีปฏิกิริยาตอบสนองต่อแสง ตรวจพบความผิดปกติทางหู คอ จมูก คือหูข้างขวาเยื่อหูทะลุ และมีเลือดปน หูข้างซ้ายเยื่อหูตรงกลาง

* แผนกกุมารเวชศาสตร์ คณะแพทยศาสตร์ จุฬาลงกรณ์มหาวิทยาลัย

** แผนกพยาธิวิทยา คณะแพทยศาสตร์ จุฬาลงกรณ์มหาวิทยาลัย

และมีน้ำเหลืองไหลออกมา ตรวจปอดไม่พบสิ่งผิดปกติ ที่ตรวจพบผิดปกติของหัวใจคือ มีเขียวทั่วตัว รวมทั้งริมฝีปาก ซีพีจรคล้ำได้สม่ำเสมอทั้งที่แขน และขาแต่เร็ว หน้อกนูนบริเวณหัวใจ เสียงสองของหัวใจดังมาก และเป็นเสียงเดียว มี grade 3/6, ejection systolic murmur ที่ mid และ upperleft sternal border แต่ไม่ได้ยิน diastolic murmur การตรวจแฉับบริเวณท้อง คล้ำไม่พบตับ และมีม้าม ความผิดปกติทางด้านประสาท ผู้ป่วยไม้รู้สึกตัวเลยทั้ง ๆ ที่ขยับแรง ๆ หรือเจาะเลือด แขน และขาขวาอัมพาต และเกร็ง deep tendon reflexes คือ knee jerk ankle jerk bicep jerk ด้านขวาไวกว่าด้านซ้าย แต่ไม่มี meningeal signs หรือ clonus

การตรวจทางห้องปฏิบัติการ

hemoglobin 12.8 กรัม % hematocrit 49 ปริมาตร % Wbc 25,950 เซลล์/ลูกบาศก์มม. neutrophils 65% lymphocytes 31% atypical lymphocytes 4% ส่วน platelets พบว่าปกติ sodium 128 mEq/L, potassium 4.5 mEq/L, chloride 78 mEq/L และ CO₂ content 32 mEq/L

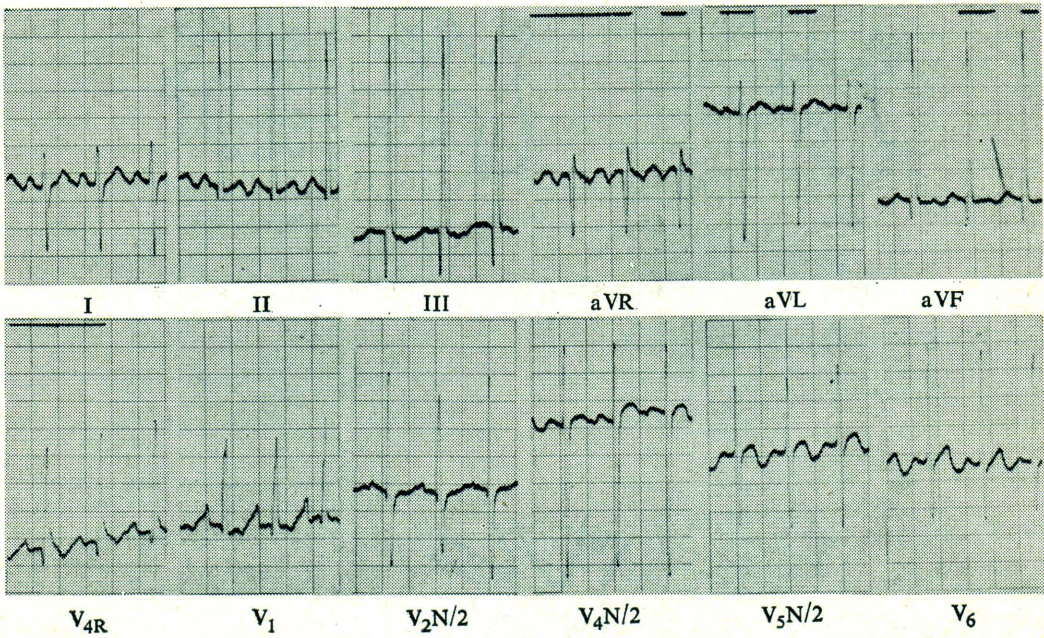
ภาพถ่ายรังสีของปอดพบว่าหัวใจโต pulmonary vascular markings เพิ่ม คลื่นหัวใจ (ภาพที่ 1) เป็นแบบ right axis deviation, right atrial enlargement และ combined ventricular hypertrophy, predominant right

ตรวจจุจจาระไม่พบไข่ หรือตัวพยาธิ การเพาะเชื้อจากโลหิตก็ไม่วั้น เพาะเชื้อน้ำหนองจากหูได้เชื้อ pseudomonas aeruginosa ซึ่ง sensitive ต่อยา tobramycin, gentamicin, colistin, sulbenicillin, carbenicillin, polymyxin B และ amikacin brain scan พบว่า อาจจะมี focal lesion บริเวณ left fronto-temporal region

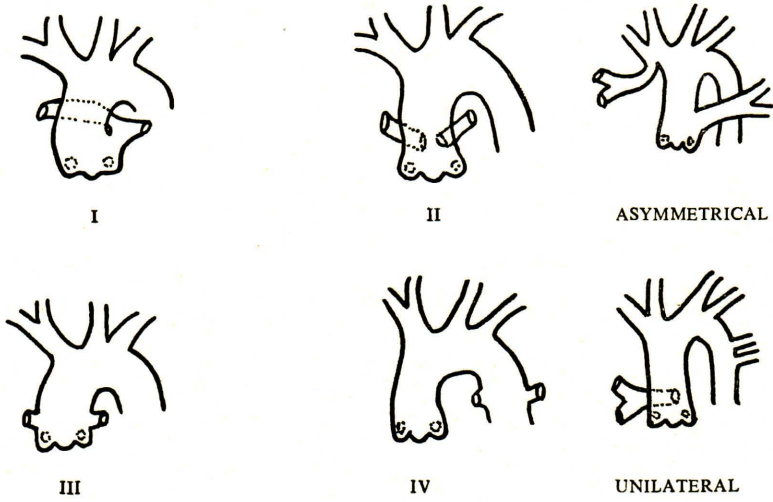
การรักษาระหว่างอยู่ในโรงพยาบาล

ผู้ป่วยได้รับการรักษาที่ intensive care unit แผนกกุมารเวชศาสตร์ ในวันแรกได้นำเกลือ penicillin sodium 5 แสนหน่วย ทุก 4 ชั่วโมง และ chloramphenicol 250 มก. ฉีดเข้าหลอดเลือดทุก 6 ชั่วโมง phenobarbital 30 มก. ทุก 6 ชั่วโมง และให้ diazepam เป็นครั้งคราวเมื่อผู้ป่วยยังมีกระตุก นอกนั้นก็ได้ออกซิเจนทางสายยางทางจมูก 3 วัน ต่อมาอาการทั่วไปไม่ดีขึ้น แพทย์ผู้รักษาได้ให้ mannitol เพื่อลดความดันในสมอง แต่อาการก็ไม่ดีขึ้น เด็กเริ่มไอมาก ฟังปอดมี crepitation หลอดเลือดดำที่คอโป่งขึ้น ได้ให้ digitalization ในวันที่ 6 ที่อยู่โรงพยาบาล และในวันนั้นเองได้เพิ่มยา gentamicin อีกอย่างหลังจากเพาะเชื้อได้ pseudomonas aeruginosa จากหู

วันที่ 8 ที่อยู่โรงพยาบาลเด็กมีเลือดออกทางทวารหนัก แต่แล้วก็หยุดไปเอง หลังจากได้พลาสมา 100 มล. ภาพถ่ายรังสีปอดอีกครั้งพบว่า



ภาพที่ 1 คลื่นหัวใจแสดงว่าหัวใจโตทั้งซ้าย และขวา

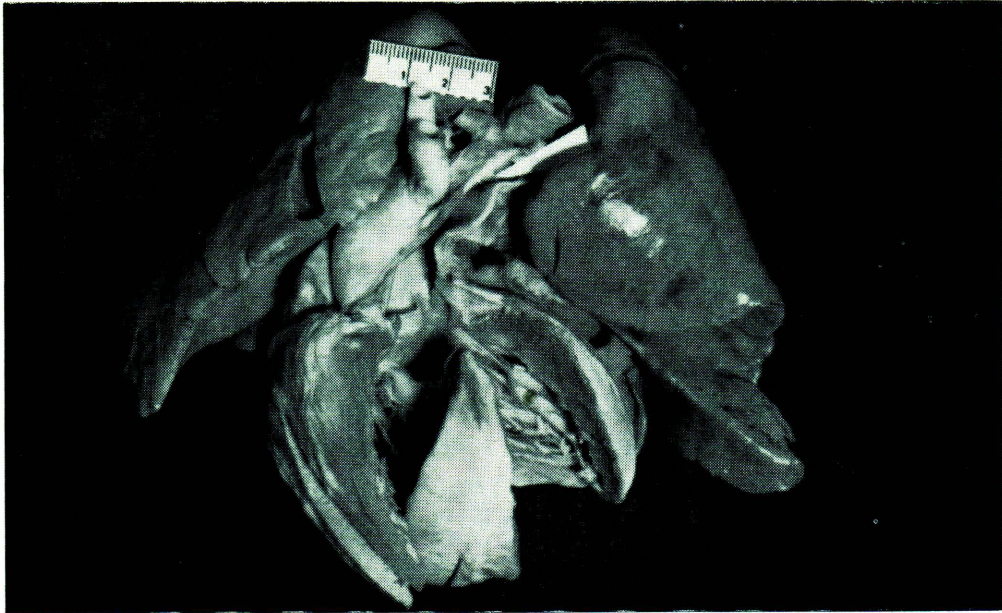

ภาพที่ 2 แสดงถึงชนิดต่าง ๆ ของ *truncus* ในท่า *postero-anterior position*

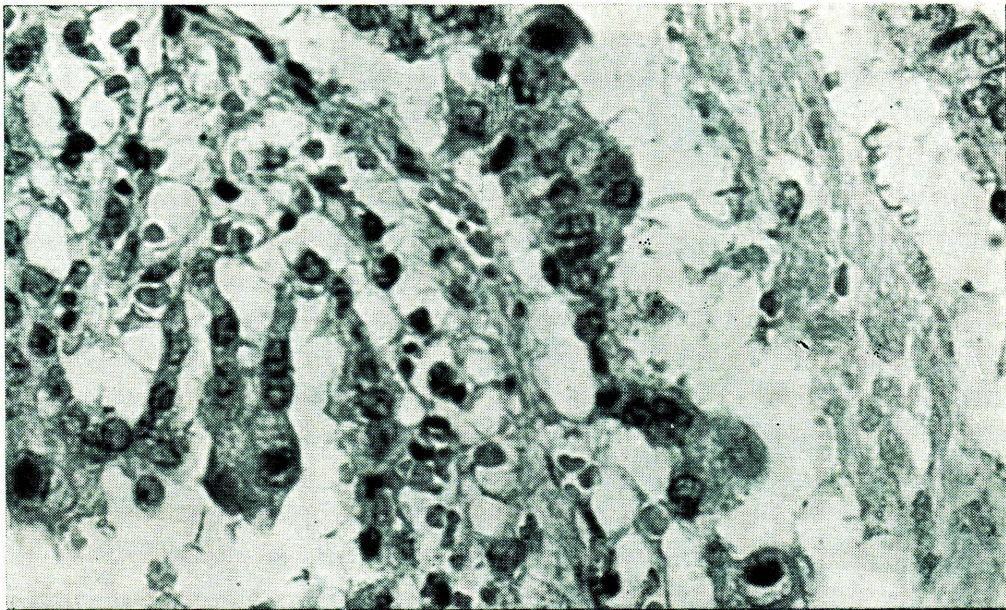


TETRALOGY OF FALLOT WITH PULMONARY ATRESIA
OR
PSEUDO TRUNCUS
+
PDA

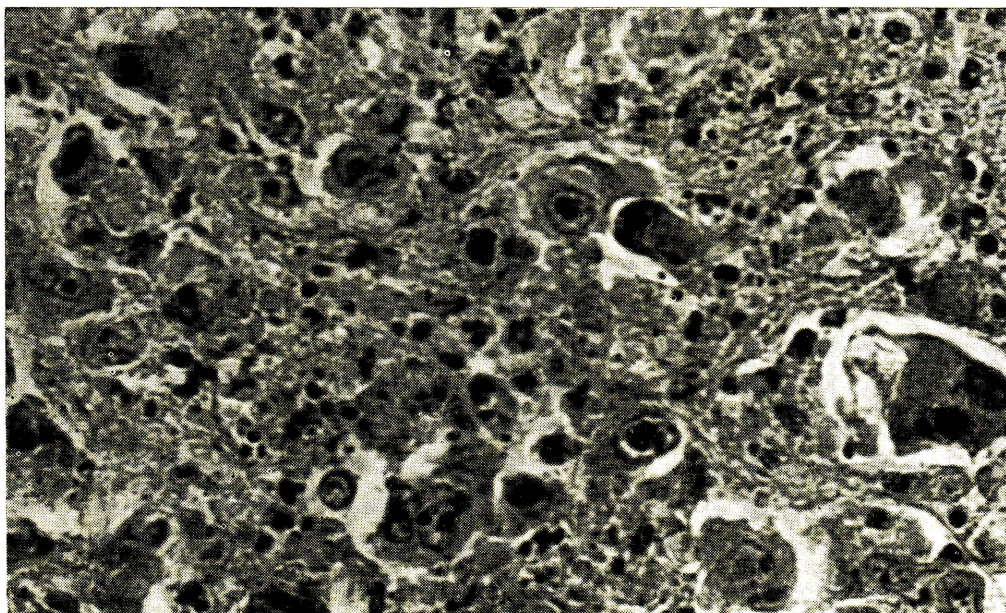
ภาพที่ 3 แสดง *pseudo-truncus* ในท่า *postero-anterior position*



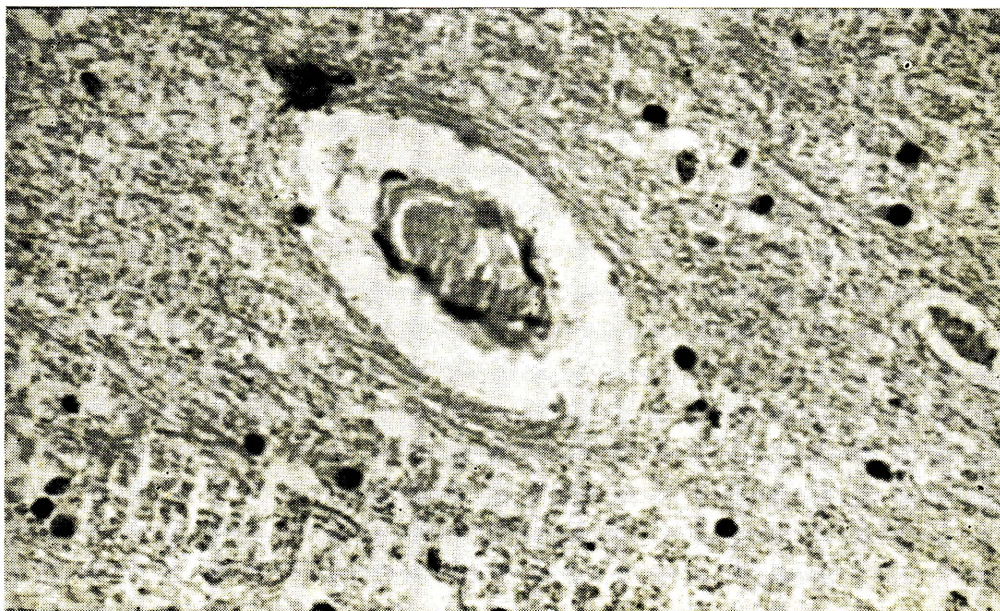
ภาพที่ 4 หัวใจ และปอด เห็น *pseudotruncus arteriosus* และ *high ventricular septal defect* ตรงลูกศรชี้เห็นรูแยกของ *pulmonary artery*



ภาพที่ 5 แสดง *cytomegalic inclusion bodies* ใน *nucleus* ของ *epithelial cells* ของ *bronchiole* และ *alveoli* $\times 400$



ภาพที่ 6 แสดง *cytomegaly inclusion bodies* ใน *nucleus* ของ *adrenal cells* และ *necrosis* ของ *adrenal glands* $\times 400$



ภาพที่ 7 แสดง *recent thrombosis* ใน *capillaries* ของสมอง $\times 400$

patchy infiltration ทั้ง 2 ข้างได้เปลี่ยน penicillin เป็น kedacillin แต่อาการก็ไม่ดีขึ้นเลย ยิ่งทรุดหนักลงและถึงแก่กรรม หลังจากรับการรักษาในโรงพยาบาลได้ 12 วัน

อภิปราย

นายแพทย์วิโรจน์ : จากประวัติ และการตรวจร่างกาย รวมทั้งผลจากห้องทดลองพอจะสรุปปัญหาของผู้ป่วยรายนี้ มีดังนี้คือ

1. มีไข้เรื้อรัง
 2. ไม่เจริญเติบโตตามปกติ
 3. หูอักเสบเรื้อรัง
 4. มีความผิดปกติในสมองชนิด intracranial occupying lesion
 5. ความผิดปกติของหัวใจแต่กำเนิดชนิด cyanotic heart disease
 6. anemia
 7. ปอดบวม
 8. โรคติดเชื้อ pseudomonas aeruginosa
 9. hyponatremia และ hypochloremia
- ขอวิจารณ์โดยหาความเจ็บป่วยเป็นข้อ ๆ ดังต่อไปนี้ คือ

1. โรคติดเชื้อของผู้ป่วยรายนี้คงเกิดจากเชื้อแบคทีเรียที่เป็นสาเหตุของอักเสบที่หูส่วนกลาง โดยเฉพาะด้านซ้าย และในเนื้อสมอง รวมทั้งปอด
2. ความผิดปกติในการเจริญเติบโต เด็กคนนี้อายุ 6 ปี เพียงน้ำหนัก 10 กิโลกรัม คิดว่าคงจะเกิดจากหลายสาเหตุ สาเหตุใหญ่ ๆ คือ โรค

หัวใจแต่กำเนิด โรคติดเชื้อเรื้อรัง และอาจจะมีความผิดปกติของอาหาร เนื่องจากเป็นเด็กบ้านนอก และแถมยังมีโรคประจำกายอยู่ด้วย ฉะนั้นที่ตับอาจจะ มี fatty metamorphosis ร่วมอยู่ด้วย

3. ปัญหาของหูอักเสบเรื้อรังทั้งสองข้าง ก็ได้จากประวัติเป็นมาตั้งแต่ 3 ปี คิดว่าน่าจะมี mastoiditis ร่วมด้วย ซึ่งได้รับการรักษาด้วยยาปฏิชีวนะ และให้การรักษาเฉพาะที่บริเวณอักเสบ

4. ส่วนปัญหาทางสมองนั้นคิดว่าน่าจะเป็นฝีในสมองบริเวณที่ left fronto-temporal area โดยมีเหตุผลสนับสนุน คือ

4.1 เด็กเป็นโรคหัวใจ และเขียวมาแต่กำเนิด

4.2 มีอาการแสดงเกี่ยวข้องกับการติดเชื้อ คือ มีไข้สูง มีเม็ดเลือดขาวสูง และเพาะได้เชื้อ pseudomonas aeruginosa

4.3 มีอาการ และอาการแสดงของสมองคือผู้ป่วยไม่รู้สึกตัวหมดสติ ม่านตาด้านซ้ายขยาย

4.4 มีอาการแสดงเฉพาะที่คือ มีอัมพาตครึ่งซีกขวา และอาการเกร็งของซีกขวาของร่างกาย

4.5 brain scan พบว่าน่าจะมี focal lesion บริเวณ left fronto-temporal region ได้

คิดว่าฝีในสมองของผู้ป่วยรายนี้ น่าจะเนื่องจาก direct invasion จากหู และเชื่อก็คิดว่าน่าจะมี pseudomonas aeruginosa เกี่ยวข้องอยู่ด้วย ฉะนั้นยาปฏิชีวนะที่ให้ในผู้ป่วยรายนี้ก็คงจะไม่เพียงพอคือ gentamicin นั้นเข้า CSF และใน

เนื้อสมองได้น้อยมาก การรักษาโดย neurosurgery ก็ไม่อาจทำได้เนื่องจากผู้ป่วยมีอาการหนัก

5. สำหรับปัญหาทางด้านหัวใจนั้นคิดว่าไม่รีบด่วนในขณะนั้น ประกอบกับผู้ป่วยมีอาการหนักมาก จึงไม่ได้ทำ cardiac catheterization และ angiogram เพื่อการวินิจฉัย แต่ขอวิจารณ์เกี่ยวกับหัวใจดังนี้คือ อาการและอาการแสดงที่ว่าอาการเขียวแต่เล็ก ๆ ไม่เคยมีอาการหัวใจวายมาก่อน มีเสียงสองเป็นเสียงเดียวและตั้ง มี ejection systolic murmur หัวใจโตทั้ง 2 ข้าง คลื่นหัวใจแสดงว่าหัวใจโต และ pulmonary vascular markings เพิ่มจากภาพรังสี ทำให้คิดถึงโรคทางหัวใจได้ดังต่อไปนี้ คือ

5.1 transposition of the great arteries ที่มี ventricular septal defect หรือ patent ductus arteriosus ที่โต ก็พอจะเข้ากับอาการและอาการแสดงที่กล่าวมา แต่น้อยรายมากที่เด็กจะไม่มีหัวใจวายแต่เล็ก ๆ และเด็กจะอยู่มาได้จนอายุ 6 ปี โดยไม่ได้รับการช่วยเหลือจากแพทย์ทางหัวใจเลย

5.2 total anomalous pulmonary venous return แบบ supracardiac และ intracardiac ที่มี atrial septal defect โต ก็เข้ากับอาการได้ แต่เสียงสองน่าจะ widely split แทนที่จะเป็นเสียงเดียว เนื่องจากมี 2 semilunar valves และคลื่นหัวใจส่วนใหญ่ก็แสดงว่าหัวใจด้านขวาโตมาก เนื่องมาจากเลือดกลับเข้าสู่ด้านขวาของหัวใจเป็นส่วนใหญ่ ฉะนั้นหัวใจ

ด้านขวาก็จะต้องทำงานหนักมาก เลยโตกว่าด้านซ้ายมาก

5.3 พวก truncus arteriosus type I, II, III (ภาพที่ 2) ตาม classification ของ Collett และ Edwards ก็พอจะเข้ากับอาการและอาการแสดงดังกล่าวได้ แต่ต้องมีข้อแม้ว่า pulmonary trunk ที่แยกจาก common trunk ต้องไม่ใหญ่เกินไป ถ้าใหญ่เกินไป ส่วนใหญ่เด็กต้องมีอาการหัวใจวายแต่เล็ก ๆ เช่นกัน นอกจากนี้รายที่มีความดันในปอดสูงตั้งแต่เกิด คิดว่าคงไม่ใช่โรคนี้เนื่องจากว่าโรคนี้พบได้น้อยมาก อีกทั้งต้องมีข้อแม้ดังกล่าว ส่วน type IV truncus นั้น ยังพบได้น้อยมากในจำนวน 4 แบบของ truncus อาการและอาการแสดงก็เข้ากันได้ นอกจาก type นี้ ส่วนใหญ่ภาพรังสีปอดแสดง diminished pulmonary blood flow เด็กจะมีตัวเขียวมากกว่า 3 ชนิดแรก และคลื่นหัวใจส่วนใหญ่เป็น pure right ventricular hypertrophy ฉะนั้นชนิดนี้ก็ไม่น่าจะใช้

5.4 ในราย reverse shunt ของพวก aortico-pulmonary window ก็อาจจะแสดงอาการดังกล่าวได้ แต่พวก aortico-pulmonary window ส่วนใหญ่จะมีประวัติของหัวใจวายแต่เล็ก ๆ และมามีอาการเขียวเอาตอนหลังจากเกิด reversed shunt ไม่ใช่เขียวมาแต่กำเนิด

5.5 pseudo-truncus หรือ severe tetralogy of Fallot ที่มี severe pulmonic stenosis หรือ pulmonary atresia โดยมี patent ductus

arteriosus ที่ค่อนข้างใหญ่ร่วมอยู่ด้วย โรคนี้เราพบได้บ่อยๆ และเราพบมากกว่า 4 โรคที่กล่าวมาแล้วข้างต้นมาก (ภาพที่ 3) คือเด็กจะมีอาการและอาการแสดงแบบผู้ป่วย คือมีอาการเขียวมาแต่ยังเล็ก single second heart sound และตั้งเนื่องจากมี semilunar valve แห่งเดียวกันที่ aortic root มี ejection systolic murmur หัวใจโต มีการเพิ่มของ pulmonary vascular markings คลื่นหัวใจก็เป็นแบบ combined ventricular hypertrophy predominant right ได้ แต่ทั้งนี้ถ้าจะเอาให้แน่นอนแล้ว ต้องอาศัยการทำ cardiac catheterization และ angiogram

6. ปัญหา hemoglobin 12.8 กรัม% ในโรคหัวใจที่เขียว เราถือว่าเป็น anemia แต่เนื่องจากไม่มีผลการตรวจร่างกายเพิ่มเติมทางโลหิตวิทยา เกี่ยวกับลักษณะของเม็ดเลือดแดงและไม่ได้ศึกษาเรื่อง serum iron จึงสันนิษฐานสาเหตุของเรื่องขีด ดังนี้คือ

6.1 ปัญหาติดเชื้อเรื้อรัง ทำให้การสร้างเม็ดเลือดแดงน้อยลง

6.2 ปัญหาเด็กป่วยมานานก็เชื่อว่า จะต้องขาดธาตุเหล็ก วิตามิน และโปรตีน

6.3 ในโรคหัวใจเขียวแต่กำเนิด ต้องการเม็ดเลือดแดงมากกว่าปกติ ฉะนั้นถ้าขาด factors ที่จะมาสร้างเม็ดเลือดแดงก็น่าจะเป็นสาเหตุของการขีดได้

7. ปัญหาปอดบวมในตอนหลัง ก็คงจะจากหลายสาเหตุด้วยกัน คือ

7.1 เด็กนอนราบกับที่เกือบตลอดเวลา เป็นสาเหตุส่งเสริมให้เกิดปอดบวม

7.2 สภาพขาดอาหารและภาวะผิดปกติต่างๆ ของร่างกายทำให้ภูมิคุ้มกันของผู้ป่วยเสียไปด้วย

7.3 เชื่อว่าการติดเชื้อของผู้ป่วยรายนี้เกิดจากเชื้อที่ผ่านเข้ามาทางหลอดเลือดไปทำให้เกิดปอดอักเสบ

8. ปัญหา pseudomonas aeruginosa infection ซึ่งอาจจะเข้าไปอยู่ในสมอง แต่ยาปฏิชีวนะที่ให้ไม่สามารถทำลายเชื้อนี้ได้ หรือยาปฏิชีวนะชนิดที่ไวต่อเชื้อที่ผ่านเข้าสู่ spinal fluid ได้น้อยมาก การให้ kedacillin ในตอนหลังๆ ก็ไม่ได้ผลดีต่อ brain abscess ที่ wall off เช่นกัน

9. ปัญหา hyponatremia และ hypochloremia ซึ่งก็อาจจะเป็นสาเหตุการชัก อาจจะเกิดจาก in appropriate antidiuretic hormone ทำให้เกิด diuresis เสียทั้งโซเดียมและคลอไรด์ การให้ osmotic diuresis ก็จะทำให้เสียทั้งโซเดียมและคลอไรด์ได้เช่นกัน

สาเหตุที่ผู้ป่วยตายก็คงเนื่องมาจาก severe infection ที่เป็นทั้งที่สมองและที่ปอด

สรุปปัญหาของผู้ป่วยรายนี้มีดังนี้ คือ

1. โรคติดเชื้อเรื้อรัง แรกๆ อาจจะมีเชื้อแบคทีเรียตัวอื่น ต่อมาติดเชื้อ pseudomonas aeruginosa

2. ภาวะขาดอาหาร ซึ่งอาจจะมี fatty metamorphosis ที่ตับด้วย

3. การอักเสบของหูส่วนกลางทั้งสองข้าง และน่าจะมี bilateral mastoiditis ด้วย

4. ฝีในสมองบริเวณ left fronto-temporal

5. pseudo-truncus (severe type of tetralogy of Fallot with pulmonary atresia and moderate patent ductus arteriosus or severe type of tetralogy of Fallot with severe pulmonic stenosis and moderate patent ductus arteriosus)

6. anemia เนื่องจากหลายสาเหตุ ที่สำคัญคือขาดธาตุเหล็ก

7. bilateral pneumonitis

แพทย์หญิงผจง คงคา : จากประวัติและการตรวจร่างกายก็เข้าได้กับโรคฝีในสมอง เนื่องจากว่ามีไข้ focal neurological sign และผู้ป่วยเป็นโรคหัวใจด้วย ทนทานที่เชื้อโรคจะเข้าไปที่สมองคือ

1. ลูกลามจากหูอักเสบโดยตรง ส่วนใหญ่เป็น single lesion ที่อาจจะเป็นที่ temporal area หรือไปไกลกว่านั้นคือ ถึง frontal area ก็ได้

2. เชื้อเข้ากระแสโลหิตและผ่านตรงจากหัวใจข้างขวาไปยังสมอง โดยวิธีนี้ส่วนมากเป็น multiple lesions

ในผู้ป่วยรายนี้ไม่ได้เอ่ยถึงว่ามี papilloedema หรือเปล่า

นายแพทย์วิโรจน์ : จากรายงานไม่มี papilloedema

นายแพทย์ชูศักดิ์ : การตรวจศพ ลักษณะทั่วไปเป็นเด็กหญิงไทย ผอมมาก เล็บและริมฝีปาก

สีน้ำตาลซีด มี clubbing fingers ชัดเจน มีหนองไหลในรูหูทั้งสองข้าง ข้างขวามากกว่าข้างซ้าย ในช่องท้องมีน้ำสีเหลืองใสอยู่ประมาณ 100 มล. ในช่องปอดมีน้ำลักษณะเดียวกันข้างละประมาณ 50 มล. ในช่องหัวใจมีประมาณ 20 มล.

หัวใจหนัก 180 กรัม หนักกว่าปกติเกือบเท่าตัว ลักษณะของหัวใจใหญ่ทั้งสองข้าง ความหนาของผนังของ ventricle ข้างขวา 0.6 ซม. และข้างซ้าย 0.8 ซม. ความผิดปกติของหัวใจที่พบมี

1. pseudo-truncus arteriosus เป็นแบบ incorrect interpretation มี valve 3 อัน ออกจาก ventricle ทั้งสองข้าง และในแขนงเหมือน aorta ตรงตำแหน่งของ patent ductus arteriosus ให้แขนงไปเลี้ยงปอดซ้ายและขวา

2. high ventricular septal defect ซึ่ง เป็น defect ของ membranous part ของ ventricular septum มักพบร่วมกับความผิดปกติอย่างแรกเสมอ

3. atrial septal defect ขนาดเส้นผ่าศูนย์กลาง 0.8 ซม. เป็นแบบ patent foramen ovale ปอดทั้งสองข้างหนัก 400 กรัม แข็งคล้ายตับ สีน้ำตาลปนแดง เยื่อหุ้มปอดเรียบ พื้นทีหน้าตัดสีแดงปนดำ และเห็นหย่อมสีขาวปนเทาขนาดเล็กๆ กระจายอยู่ทั่วไป

ม้ามหนัก 40 กรัม ตับหนัก 700 กรัม ตับอ่อนหนัก 25 กรัม ไตหนักข้างละ 45 กรัม อวัยวะเหล่านี้ดูด้วยตาเปล่าไม่มีอะไรผิดปกติ ต่อมหวมกโตขนาดปกติพื้นที่หน้าตัดเห็นจุดสีแดงเข้มเล็กๆ เป็นหย่อมๆ ไม่มากนัก

สมองหนัก 1100 กรัม ลักษณะทั่วไปมี congestion และ edema ทำ brain cutting ไม่พบมี lesion นอกจาก grey matter สีเทาเข้มกว่าปกติ ซึ่งพบในรายที่เป็น cyanotic disease และมีความผิดปกติอีกอย่างหนึ่งคือ cavum septi pellucidi คือมี septum pellucidum สองแผ่นทำให้เกิดมีช่องตรงกลางเรียก fifth ventricle

ผลการตรวจชิ้นเนื้อทางกล้องจุลทรรศน์ พบว่าหัวใจมีหย่อมของ fibrosis ขนาดเล็กแทรกอยู่ในกล้ามเนื้อของหัวใจ พบมากที่ inter-ventricular septum ปอด พบผนังของ alveoli มี congestion และ necrosis ทั่วๆ ไป เซลล์ infiltration เป็นพวก mononuclear cells และ macrophages มี edematous fluid ปนกับ fibrin อยู่ทั่วๆ ไป บางแห่งมี hemorrhage เป็นหย่อมๆ ในบริเวณ necrosis พบมี epithelial cells ตัวโตๆ มี inclusion bodies ขนาดใหญ่ ติดสีน้ำเงินหรือม่วงแดง พบใน nucleus เป็นส่วนใหญ่ บางตัวมีวงสีขาวๆ ที่เรียกว่า halo ล้อมรอบชัดเจน เซลล์บางตัวพบมี inclusion bodies อยู่ทั้งใน cytoplasm และ nucleus บางตัวก็อยู่ใน cytoplasm อย่างเดียว แต่พบน้อยมาก และยังพบ inclusion bodies แบบนี้ใน nucleus ของ epithelial cell ของ bronchiole บางแห่งลักษณะ inclusion bodies แบบนี้เข้ากันได้กับ cytomegalic inclusion bodies ที่พบใน cytomegaloviral infection นอกจากนั้นเป็น adrenal gland ก็พบมี necrosis เป็นหย่อมๆ ซึ่งมีเซลล์ infiltra-

tion เป็น mononuclear cells เป็นส่วนใหญ่ และพบ cytomegalic inclusion bodies ใน nucleus ของ adrenal cell ในบริเวณ necrosis ด้วย ในตับอ่อนพบ cytomegalic inclusion bodies ใน nucleus ของ acinar cell บางตัว แต่ไม่พบมีเซลล์ infiltration หรือ necrosis ตับพบมี hemorrhage และ necrosis ของ liver cells รอบๆ central vein ม้ามและไตมี congestion สมองพบมี thrombosis ก่อนข้างใหม่ ในเส้นเลือดเล็กๆ ทั่วๆ ไป และสมองส่วน cerebellum พบมี degeneration ของ granular cells และ Purkinje cells ซึ่งพบได้ในรายที่สมองขาดออกซิเจน

การวินิจฉัยทางพยาธิวิทยา

A-9373

Primary : congenital anomalies consisting of :—

Heart : Pseudo truncus arteriosus incorrect interpretation high ventricular septal defect atrial septal defect, 0.8 cm. in diameter

Brain : Cavum septi pellucidi.

Hypertrophy of heart, 180 gm.

Myocardial fibrosis, focal.

Clubbing of fingers.

Cachexia.

Chronic otitis media, bilateral.

Cytomegalic inclusion disease involving lungs (marked), adrenal gland (moderated) and pancreas (mild)

Central hemorrhagic necrosis of liver, 700 gm.

Hydrothorax bilateral; 50 ml. each.

Hydroperitonium 100 ml.

Recent thrombosis of capillaries (brain)

Granular cell degeneration of cerebellum (mild)

นายแพทย์วิโรจน์ : จากผลตรวจทางพยาธิวิทยา ก็อธิบายอาการทางสมองได้ คือ cerebral artery thrombosis ซึ่งก็พบบ่อยมากใน cyanotic heart disease ที่ไม่ได้เกิดขึ้น เนื่องจากว่าจากประวัติอาการ และอาการแสดงบ่งไปในทาง brain abscess มากกว่า

เอกสารอ้างอิง

1. Van Praagh, R, and Van Praagh, S. The anatomy of common aorticopulmonary trunk and its embryologic implications. A study of 57 necropsied cases. *Amer J Cardiol*, 16 : 406-25, 65
2. Van Praagh, R and Vlad P Transposition of the great arteries. *Heart disease in Infancy and Childhood*. 2nd ed, edited by JD Keith, RD Rowe, and P Vlad. The Macmillan Copany, New York. 67
3. Burroughs, JT, and Edwards, JE : Total anomalous pulmonary venous connection. *Amer Heart J*, 59 : 913-31, 60
4. Collett, RW, and Edwards, JE Persistent truncus : A classification according to anatomic types, *Surg clin N Amer*, 29 : 1245-70, 49
5. Edwards, JE : Persistant truncus ateriosus. *Pathology of the heart*. Edited by SE Gould. Charles C Thomas, Springfield. Ill. 1960 p 364
6. Gould, ZE : *Pathology of the heart*. 2nd ed. Illinois, Charles C Thomas, 1960. pp 364-69
7. Macasaet, FF, Holly, KE, Smith, TF and Keys TF : Cytomegalo-virus studies of autopsy tissue, II. Incidences of Inclusion bodies and related pathologic data, *Am J Clin Pathol*, 63 : 859-65, 75