

1-1-1980

ปริศนาคสึนไฟฟ้าหัวใจ

ฉลาด โสมะบุตร

Follow this and additional works at: <https://digital.car.chula.ac.th/clmjjournal>



Part of the [Medicine and Health Sciences Commons](#)

Recommended Citation

โสมะบุตร, ฉลาด (1980) "ปริศนาคสึนไฟฟ้าหัวใจ," *Chulalongkorn Medical Journal*: Vol. 24: Iss. 1, Article 9.

DOI: <https://doi.org/10.58837/CHULA.CMJ.24.1.9>

Available at: <https://digital.car.chula.ac.th/clmjjournal/vol24/iss1/9>

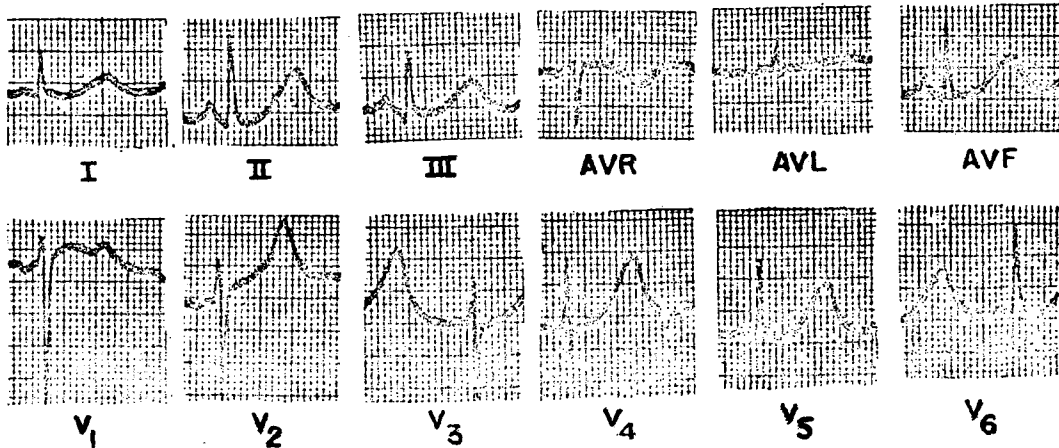
This Other is brought to you for free and open access by the Chulalongkorn Journal Online (CUJO) at Chula Digital Collections. It has been accepted for inclusion in Chulalongkorn Medical Journal by an authorized editor of Chula Digital Collections. For more information, please contact ChulaDC@car.chula.ac.th.

ยริศนาคสิ่น โฝข้้าหิวใจ

ปรึศนาคล้ันไฟฟ้้าห้ัวใจ

ฉลาด โสมะบุตร*

Routine ECG ของผู้ป่วยก่อนทำ surgery ซึ่งไม่มีอาการ, investigation ที่สำคัญที่จะช่วยอธิบายการผิดปกติของ ECG ของผู้ป่วยรายนี้คืออะไร



* ภาควิชา อายุรศาสตร์ คณะแพทยศาสตร์ จุฬาลงกรณ์มหาวิทยาลัย

ตอบ ตรวจหา Serum electrolytes

ECG พบว่ามี normal sinus rhythm. P&QRS complexes ปกติ หลัง QRS ภูเขาเหมือนมี T wave ใหญ่ โดยเฉพาะใน V_{2-6} ถ้าดูให้ดีจะเห็น notch ใน leads V_{2-6} เหล่านี้เห็นได้ชัดใน V_1 ซึ่งแนะให้เห็นว่าเป็น wave ใหญ่ที่ซ้อนอยู่ที่ปลาย T wave ความผิดปกติของ ECG นี้ พบได้ในผู้ป่วยที่มี hypokalemia และ serum electrolytes ของผู้ป่วยรายนี้พบว่ามี $K=2.3$ mEq/L