

5-1-1980

## อภิปรายกรณีคร่อมพยาธิ "ขาดแขนขา และเดินไม่ได้"

สืบสันตน์ มหาสันทนะ

บุญเที่ยง ศิตติสาร

สมใจ หวังศุภชาติ

สถกรณ์ พงศ์บุตร

ศักดิ์ชัย สัมทองกุล

Follow this and additional works at: <https://digital.car.chula.ac.th/clmjjournal>



Part of the [Medicine and Health Sciences Commons](#)

### Recommended Citation

มหาสันทนะ, สืบสันตน์; ศิตติสาร, บุญเที่ยง; หวังศุภชาติ, สมใจ; พงศ์บุตร, สถกรณ์; and สัมทองกุล, ศักดิ์ชัย (1980) "อภิปรายกรณีคร่อมพยาธิ "ขาดแขนขา และเดินไม่ได้", *Chulalongkorn Medical Journal*: Vol. 24: Iss. 3, Article 5.

DOI: <https://doi.org/10.58837/CHULA.CMJ.24.3.5>

Available at: <https://digital.car.chula.ac.th/clmjjournal/vol24/iss3/5>

This Review Article is brought to you for free and open access by the Chulalongkorn Journal Online (CUJO) at Chula Digital Collections. It has been accepted for inclusion in Chulalongkorn Medical Journal by an authorized editor of Chula Digital Collections. For more information, please contact [ChulaDC@car.chula.ac.th](mailto:ChulaDC@car.chula.ac.th).

---

อภิปรายกรณีศึกษา "ขาดแขนขา และเดินไม่ได้"

# อภิปรายกรณีนิคร่วมพยาธิ

“ปวดแขนขา และเดินไม่ได้”

สืบสันต์ มหาสันทนะ\*

บุญเที่ยง ศีตีสาร\*\*

สมใจ หวังศุภชาติ\*\*

สุภรณ์ พงศะบุตร\*\*\*

(ศักดิ์ชัย ลิ้มทองกุล . . . . รวบรวมและเรียบเรียง)

(22 พฤศจิกายน 2522)

ผู้ป่วยชายไทยคู่ อายุ 66 ปี บ้านอยู่กรุงเทพฯ ๖ รับเข้ารักษาในโรงพยาบาลจุฬาฯ เป็นครั้งแรกด้วยอาการ ปวดแขน ขา และเดินไม่ได้มา 2 สัปดาห์

## ประวัติปัจจุบัน

3-4 เดือนก่อน เจ็บตามกระดูกแขนและขาเริ่มต้นโดยเป็นก้านขวา ต่อมามีอาการทั้งสองข้าง พร้อมกันนั้นก็มีอาการเจ็บบวมตามข้อต่าง ๆ โดยไม่มีไข้หรืออ่อนแรงบริเวณบวม อาการคงกล่าวเป็น ๆ หาย ๆ และเป็นมากขึ้นตามลำดับ พร้อมกับเบื่ออาหารและผอมลง

2 สัปดาห์ก่อน อาการเป็นมากขึ้นจนเดินไม่ได้ หาแพทย์ที่คลินิก ได้รับการรักษาด้วย colchicin อาการไม่ดีขึ้น

\* ภาควิชาอายุรศาสตร์

\*\* ภาควิชารังสีวิทยา

\*\*\* ภาควิชาพยาธิวิทยา คณะแพทยศาสตร์ จุฬาลงกรณ์มหาวิทยาลัย

**ประวัติคือ** 30 ปีก่อน ตกจากที่สูง ท่อปัสสาวะแตก รักษาหายและปกติมีมาตลอด

**ประวัติครอบครัว** แต่งงาน มีบุตร 3 คน ทุกคนสบายดี

**ประวัติส่วนตัว** เคยสูบบุหรี่ 1/2 ซอง/วัน เลิกสูบบุหรี่ 20 ปี เคยสูบฝิ่นและกัญชา ไม่ดื่มเหล้า

### ตรวจร่างกายแรกรับ

Chronically ill, no acute respiratory distress

BP 110/70 mmHg, PR 80/min, reg RR 20/min, Temp 30°C

HEENT Pallor, no icteric sclerae

Heart No murmurs, no gallop

Lungs Clear

Abdomen No distension, liver & spleen not palpable

Extremities Swelling of interphalangeal joints, no signs of inflammation (both hands and left foot)

Nervous system normal

Skin normal

Rectal exam Sphincter = normal  
impact feces  
no enlargement of prostate gland.

### ผลตรวจในห้องปฏิบัติการแรกรับ

CBC Hct 30% Wbc 12500/cumm N = 94% L = 6%

ESR 70 mm/hr

UA Albumin & sugar = negative

Rbc = 0 - 1/HD, Wbc = 7 - 10/HD

Chemistry	FBS = 90 mg% BUN/Cr = 50 mg%/1.8 mg% Na/K = 133 mg%/2.5, mg% CO <sub>2</sub> content = 35 mM/L Uric acid = 8.6 mg%
X - ray	Both hands, knees and feet showed evidence of scattered osteolytic process involving both hands, knees and feet. Bone survey showed the same process involving the skull, upper lumbar spine, pelvis.
Chest X-ray	normal
EKG	APCSs, frequent PVC, low voltage in limb leads, incomplete right bundle branch block, non-specific ST-T wave changes.

### การดำเนินโรคระหว่างที่รักษาในโรงพยาบาล

รวมเวลาที่อยู่ในโรงพยาบาลจนถึงแก่กรรม 24 วัน อาการ การตรวจร่างกาย ผลตรวจทางห้องปฏิบัติการและการรักษามีดังนี้

อาการ ปวด บวมตามข้อและเจ็บกระดูกไม่ตื้อขึ้น อ่อนเพลีย เบื่ออาหารมากขึ้น อาการซึ่มลงในวันที่ 7-10 หลังจากนั้นก็ตื้อขึ้น 2 วันสุดท้ายก่อนถึงแก่กรรม หอบแต่ไม่มาก ต่อมาซึ่มและถึงแก่กรรมในที่สุด

### ตรวจร่างกายเหมือนตอนแรกรับยกเว้น

วันที่ 7-10	Consciousness : blurred, no localizing signs
22-24	Tachypnea RR 28/min, BP 80/60 mmHg dehydrated, CVP 4-5 cm H <sub>2</sub> O Temp 37°C ตลอดวันสุดท้ายและถึงแก่กรรม 36°C BP วัดไม่ได้ PR 88-100/min RR 22-40/min
Intake/output	2000-3000 ml/1000-2000 ml (ตลอด 24 วัน)

## ผลตรวจทางห้องปฏิบัติการ

CBC	Hct	Wbc	N	L	Platelet	Reticulocyte
3	31	14500	93	7	490,000	0.2
(mild hypochromic + mild anisocytosis)						
13	30	30,000	96	4		
22	28	18,650	—	—	27,000	0.5

Urinalysis (วันที่ 12) Albumin & Sugar = Negative

Urine culture (วันที่ 15) Harella sp. 100,000/ml

Chemistry	BUN/r	Na/k	CO <sub>2</sub> content	Ca <sup>++</sup> /PO <sub>4</sub> <sup>+</sup>
	176/8.0	134/8.7	18	13.0/6.8
	130/6.6	—	—	—
	120/4.1	136/4.2	13	—
	—	126/3.8	10	—
	—	143/3.9	14	—
	98/3.2	146/5.7	10	—
	124/—	125-138/2.0-3.2	10-14	7.0/4.2

LFT (วันที่ 22) Bilirubin 0.1, 0.6 mg% SGOT/SGPT = 14/25

Alb/Glob (วันที่ 15) 2.95 gm%/2.70 gm%

วันที่ 9 :

Slight turbid, gram stain and AFB stain

= negative culture and sensitivity test

Synovial fluid analysis normal

Rheumatoid factor, ANF = Negative

CH<sub>50</sub> 27 units/ml (normal 22-34)

Immunoelectrophoresis

IgG 1170 mg% (1311 ± 381)

IgA 272 mg% (normal 316 ± 129)

IgM 51 mg% (126 ± 72)

Iliac bone marrow aspiration and biopsy revealed normal cellular marrow. Plasma cells are not significantly increased.

Fibular bone biopsy (วันที่ 9) : done, No report obtained.

### การรักษา

Supportive care โดย IV fluid, KCL supplement, analgesic, antacid, sodium bicarbonate.

พ. สืบสันต์ : วิจารณ์ : ปัญหาของผู้ป่วยรายนี้แยกเป็นหัวข้อต่างๆ ได้ดังนี้

1. Bone and joint pain with extensive osteolytic lesion
2. Renal failure
3. Hypercalcemia
4. Abnormal chemistry. increased uric acid, phosphate, alkaline phosphatase และมี hypoalbuminemia
5. Anemia
6. Pyuria with positive urine culture

ในการวินิจฉัยโรคของผู้ป่วยรายนี้ น่าจะเป็นโรคที่เกี่ยวข้องกับกระดูกเป็นสำคัญและเป็น malignant process เนื่องจากพบในผู้ป่วยที่สูงอายุ และมีอาการเบื่ออาหาร และผอมลง ปัญหาที่สามารถรวมกันได้คือ osteolytic bone lesion, hypercalcemia, renal failure, anemia และ abnormal chemistry, โรคต่างๆ ที่อยู่ในกลุ่มนี้ ได้แก่ malignant disorders ต่างๆ ดังนี้

1. กลุ่มของ hematology malignancy ได้แก่ multiple myeloma, acute leukemia, histiocytic medullary reticulosis (HMR) และ other plasma cell dyscrasia ได้แก่ Waldenstrom macroglobulinemia

2. Bone tumor – primary bone tumor, และ metastatic carcinoma from other organs, lymphoma

3. Metabolic bone disease เช่น primary hyperparathyroidism สำหรับเรื่อง pyuria และ leucocytosis with neutrophilia นั้น ผู้ป่วยรายนี้มี urinary tract infection แน่ และเชื้อที่พบเป็น Herella species > 100,000 colony/ml, Herella group เป็น gram negative bacilli ซึ่งพบได้ตาม skin และเครื่องมือต่างๆ เช่นสาย iv. fluid catheter และเชื้อส่วนใหญ่พบในผู้ป่วยที่เป็นโรคมะเร็งได้ เชื้อนี้ปัจจุบันพบได้มากขึ้น (12)

ลักษณะของโครงกระดูกที่พบใน x-ray จะช่วยวิเคราะห์แยกโรคได้ง่ายขึ้น ก่อนที่จะดู x-ray สามารถตัดโรคบางอย่างออกได้ดังนี้ acute leukemia อาจจะมาหาแพทย์ด้วยอาการ bone pain ได้ แต่ไม่พบบ่อยนัก ในการทำ complete blood count และ bone marrow ในผู้ป่วยรายนี้ไม่พบ blast cells ดังนั้นตัดโรคนี้ออกได้, Waldenstrom macroglobulinemia ส่วนใหญ่จะมี hepatosplenomegaly, bone pain ก่อนข้างจะเป็น unusual finding และที่สำคัญในรายนี้ IgM ไม่สูง ดังนั้นก็ไม่เหมือน HMR โรคนี้มักจะมาด้วย hepatosplenomegaly, pancytopenia การตรวจ bone marrow จะพบ histiocyte ซึ่งมี hyperfunction จะพบว่า histiocyte ingest particles ต่างๆ รวมทั้ง red cell, white cell และ platelets ในผู้ป่วยรายนี้ไม่พบ cell เหล่านี้ ทำให้ไม่น่านึกถึงโรคนี้

สำหรับ primary bone tumor เช่น Ewing's sarcoma ลักษณะ extensive involvement แบบนี้ก็เหมือนกัน

ดังนั้นในผู้ป่วยรายนี้ก่อนที่จะดู x-ray ของโครงกระดูก การวิเคราะห์แยกโรคมีดังนี้

1. Multiple myeloma
2. Metastatic carcinoma to bone
3. Lymphoma
4. Primary hyperparathyroidism

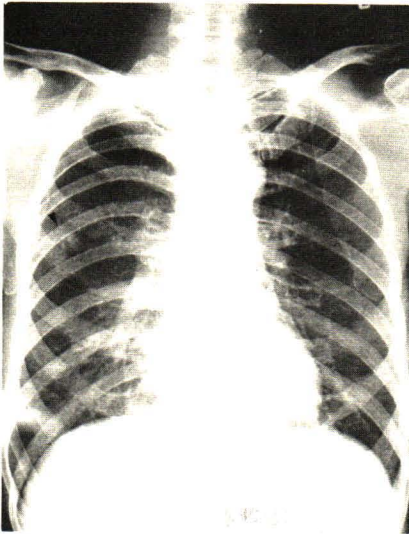


พ. บุญเที่ยง และ

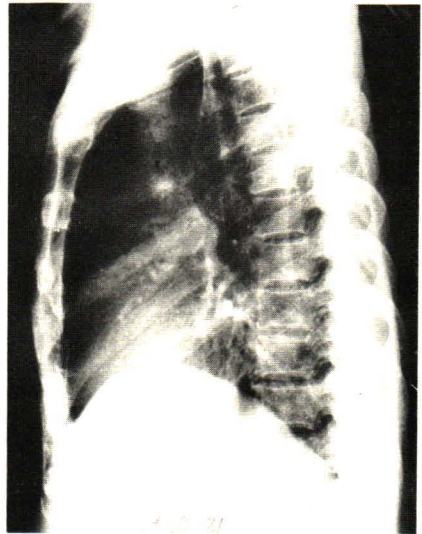
พ. สมใจ

ภาพรังสีเมื่อรับเข้าโรงพยาบาลครั้งแรก

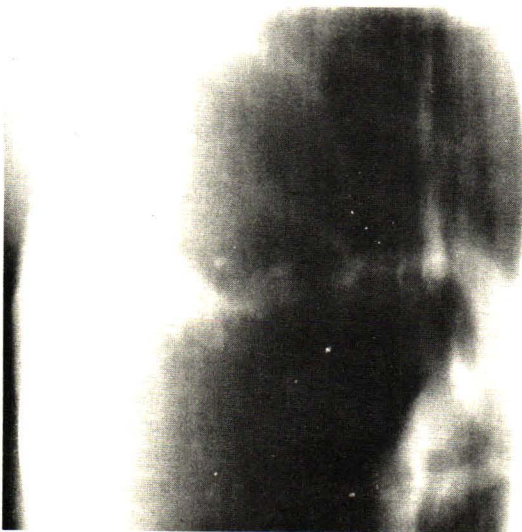รูปที่ 1



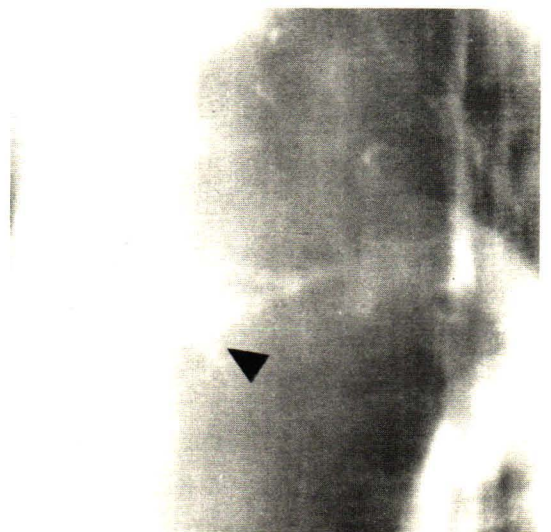
รูปที่ 2



รูปที่ 3



รูปที่ 4



**Chest PA** (รูปที่ 1) เมื่อวันที่ 4 ตุลาคม 2521 พบว่าขนาดหัวใจอยู่ในเกณฑ์ปกติ ปอดขยายได้ทั้งสองข้าง มี infiltration เป็นจุดเล็กๆ หลายจุดรวมกันเป็นกลุ่ม อยู่บริเวณส่วนกลางของปอดค้ำขวา (ลูกศรชี้) ไม่มีน้ำในช่องปอด

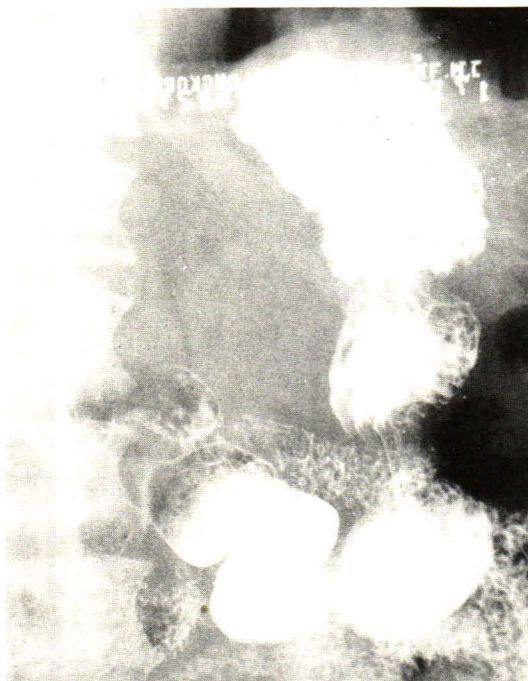ในท่า right lateral (รูปที่ 2) กลุ่ม infiltration ดังกล่าวอยู่ในบริเวณค้ำหน้า ซึ่งเป็นตำแหน่งใน anterior segment ของ right upper lobe จุดเหล่านี้มี calcium อยู่ด้วย รายละเอียดของกลุ่ม infiltration นี้พบใน tomogram (รูปที่ 3 และ 4) ซึ่งมีทั้ง nodule ใหญ่ซึ่งภายในมี cavity. รอบๆ nodule นี้ยังมีจุดเล็กๆ อยู่รอบๆ และมี linear infiltration ออกไปรอบค้ำ ไม่พบมี hilar lymphnode โต

ลักษณะทางรังสีของปอดที่มีทั้ง nodule และมี cavity อยู่ภายในอาจเป็นได้ทั้ง infective และ malignant process การที่มีจุดเล็กๆ รอบข้าง (satellite nodules) และมี calcification น่าจะคิดถึง chronic infection มากกว่า ใน CA. นั้นอาจมี calcification ได้เหมือนกันแต่น้อยมาก พบในกรณีที่เป็น superimposed กับ infective infiltration ได้ แต่ในพวกนี้ calcium ที่ deposit อยู่มักจะมีการเคลื่อนที่ไปเมื่อเทียบกับฟิล์มเก่า

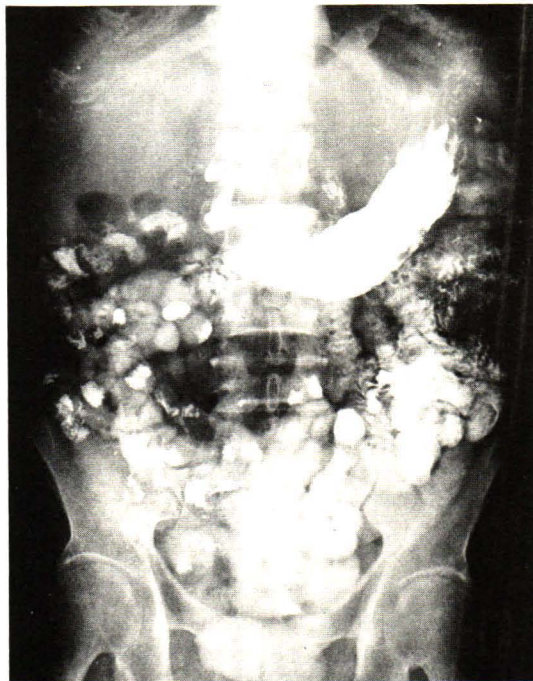สำหรับ linear infiltration รอบข้างนั้นอาจเป็นรอยแผลเป็น (scars) หรือ lymphatic drainage ใน malignant process แต่ในรายนี้ hilar lymphnode ไม่โตจึงน่าจะคิดว่าเป็น scars มากกว่า

ลักษณะภาพรังสีในปอดขวา anterior segment ของ right upper lobe จึงน่าจะ เป็น chronic infective process มากกว่าซึ่งอาจเกิดจาก bacteria หรือ fungus ซึ่งในบ้านเรานั้นนึกถึง tuberculosis มากที่สุด

รูปที่ 5



รูปที่ 6

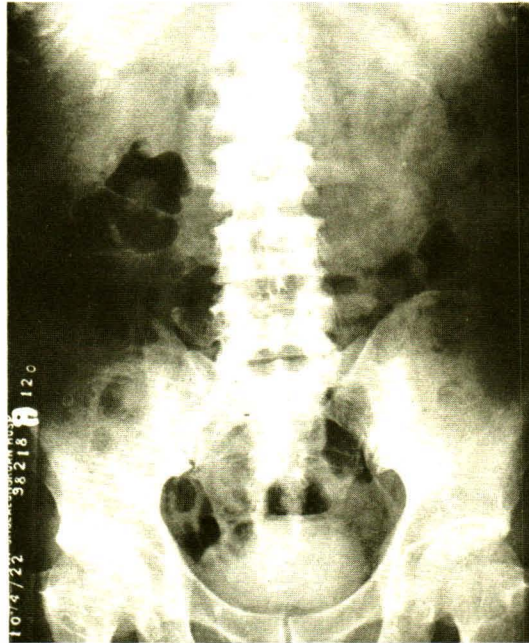


**Upper G.I. และ small bowel study** (รูปที่ 5 และ 6) พบว่ากระเพาะอาหาร, duodenal cap อยู่ในเกณฑ์ปกติ ไม่มีแผล ไม่มีการอุดตันของลำไส้ ส่วนของ barium ในลำไส้เล็กมีลักษณะเป็น clump แบบ poor absorption ซึ่งอาจเกิดจากผู้ป่วยดื่มน้ำมาก่อนทำ หรือเป็นผลจากยาถ่ายบางชนิด หรือผู้ป่วยมี hypersecretion หรืออาจพบใน parasitic infestation หรือ non-specific infection ก็ได้/ใน T.B. ของ G.I. tract อาจทำให้ poor absorption ได้เหมือนกัน แต่ก็มี mass หรือมี adhesive peritonitis ทำให้มี partial bowel obstruction เป็นช่วงๆ ซึ่งในรายนี้ไม่เหมือนกัน

ขนาดของตับใน G.I. series นี้คิดว่าอยู่ในเกณฑ์ปกติ

**Excretory urography** เมื่อ 10 เมษายน 2522 (รูปที่ 7) ก่อนรับเข้าโรงพยาบาลครั้งที่ 3

รูปที่ 7



พบว่า มี faint excretion ของไตทั้งสองข้าง แต่ก็ยังมี concentration ของ urine ได้ดีพอสมควรใน urinary bladder เมื่อ 120 นาที

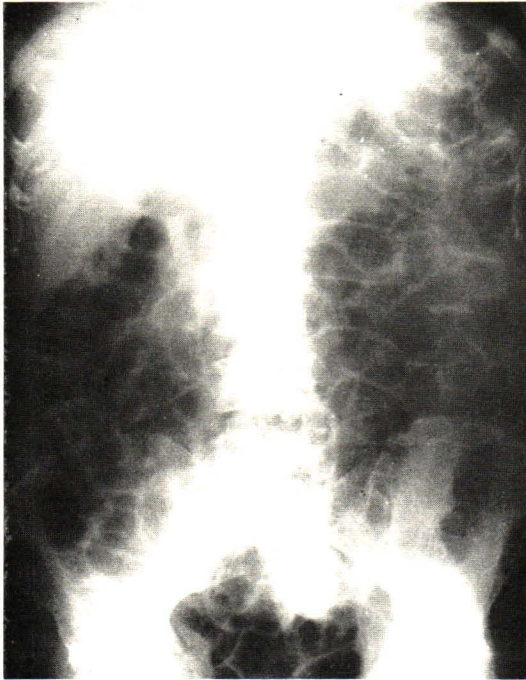ขนาดและรูปร่างของไตทั้งสองข้างอยู่ในเกณฑ์ปกติมี calcification เป็นจุดเล็กๆ อยู่บริเวณส่วนล่างของไตข้างซ้ายซึ่งคิดว่าเป็น calyceal stones ไม่พบมี abnormal calcification ที่อื่น มี prostate gland โตเล็กน้อย

การที่มี faint excretion โดยที่ขนาดไตปกตินี้ อาจเกิดจากผู้ป่วยมี hydration มาก่อนทำ I.V.P. หรือผู้ป่วยอาจมี diabetic nephrosclerosis ใน chronic infection ขนาดที่มี faint excretion เช่นนี้ ขนาดของไตมักจะเล็กและขรุขระมากกว่า

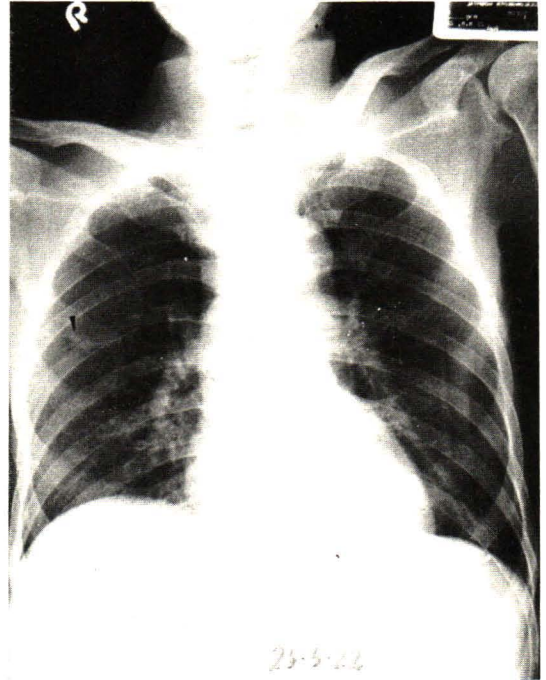
**Plain abdomen** (รูปที่ 8) เมื่อรับเข้าโรงพยาบาลครั้งที่ 3 (21 พฤษภาคม 2522) พบมี moderately dilated air - filled bowel loops ทั่วๆ ไปซึ่งอาจเป็นผลจากการที่ผู้ป่วยนอนนานๆ หรือมี diarrhea หรือ hypokalemia

ขนาดของตับอยู่ในเกณฑ์ปกติ ไม่เห็นน้ำในช่องท้อง

รูปที่ 8



รูปที่ 9



**Chest** (รูปที่ 9) 25 พฤษภาคม 2522 เป็นการถ่ายภาพรังสีครั้งสุดท้ายของผู้ป่วยยังมี faint infiltration อยู่ที่บริเวณ right upper lobe (ลูกศรชี้) ตีชันกว่าเดิมมาก ไม่พบมีความผิดปกติที่อื่นอีก

X-ray ของ skull, chest, abdomen, hands, elbows knees and feet. (รูปที่ 10-15)

พบมีการทำลายของกระดูกทั่วๆ ไป โดยเฉพาะอย่างยิ่งที่ cranial vault, mandible, นิ้วมือ, ข้อมือ, นิ้วเท้า, หัวเข่า

ส่วนกระดูกไหปลาร้าและหัวไหล่ทั้ง 2 ข้าง มีการทำลายเล็กน้อย สำหรับซี่โครงเห็นมีเพียงจุดเล็ก ๆ จุดเดียวที่กระดูกซี่โครงซี่ที่ 7 ทางด้านขวา สำหรับกระดูกสันหลังเป็นปกติ ที่กระดูกเชิงกรานมีการทำลายเล็กน้อยที่กระดูก ischium และ pubis

การทำลายของกระดูกเป็น pure osteolytic lesions เกิดขึ้นใน spongiosa และ cortex ด้วย เห็นเป็นบริเวณใสเล็กๆ มีขอบชัด (punched out lesions) บางกระดูกการทำลายก็แผ่เป็นบริเวณกว้าง เช่นที่ skull และ mandible บางกระดูก เช่น metacarpal และ phalangeal bones การทำลายทะลุออกไปนอก cortex มีลักษณะของ soft tissue invasion และบางกระดูกมีลักษณะ expansion ด้วย

ที่น่าสังเกตเราไม่เห็นมี sclerotic change หรือ periosteal reaction เลย

#### Differential diagnosis

1. Multiple myeloma
2. Metastasis
3. Lymphomas
4. Tuberculosis
5. Hyperparathyroidism

จากลักษณะของ osteolytic lesions เป็น punched out areas without sclerosis น่าจะนึกถึง multiple myeloma แต่ควรจะมี osteoporosis และ axial skeleton ควรจะเป็นมากกว่า peripheral bones เนื่องจากเป็นโรคของ red bone marrow, skull, spine, pelvis และ ribs มักจะมี destruction เสมอกระดูกของ extremities ที่ต่ำกว่าหัวเข่า และข้อศอกมี involvement น้อยมาก อย่างไรก็ตามเคยมีรายงานของ Kirkpatrick จาก Philadelphia ปี 1966 ว่า ใน series ของเขา พบ multiple myeloma ที่ตั้งต้นใน peripheral bones ก่อนที่จะเห็น involvement ของ central axial skeleton 6 ราย ใน 66 ราย

สำหรับ metastasis จาก carcinoma จากที่อื่นโดยเฉพาะอย่างยิ่ง Ca breast อาจให้เป็น multiple osteolytic lesions ได้ แต่ในทำนองเดียวกัน metastasis ไม่ควรจะไปสู่กระดูกนิ้วมือ นิ้วเท้า เหมือนรายนี้ อนึ่ง metastasis ไปกระดูก mandible ไม่ค่อยพบ

สำหรับ lymphomas ของกระดูกจะเห็นเป็น osteolytic หรือ osteoblastic lesions หรือมีทั้ง 2 อย่างปนกัน พวก Hodgkin's disease มักมี sclerosis เสมอส่วน non Hodgkin's lymphoma ชอบเป็นที่ long bones หรือ skull ส่วน small bones ของมือและเท้า ไม่ค่อยเป็น

สำหรับ tuberculous osteomyelitis อาจเป็นได้ทั่วตัว แต่มักมี involvement of joints และ lungs ค่ะ

สำหรับ hyperparathyroidism ที่มี brown tumors หรือ cysts มากๆ ที่เรียกว่า osteitis fibrosa cystica น่าจะ exclude ออกไปได้ในรายนี้เพราะว่าไม่มี demineralization ของกระดูกโดยทั่วไป ไม่มี nephrocalcinosis หรือ renal stone และไม่มี subperiosteal bone resorption ให้เห็น

โดยสรุปคนไข้รายนี้ ไม่มี X-ray findings ที่ pathognomonic สำหรับโรคใดโรคหนึ่ง multiple myeloma และ non Hodgkin's lymphoma เป็นโรคที่น่าจะนึกถึงมากกว่าโรคอื่น ดังที่กล่าวไว้ข้างต้น

หมายเหตุ ภาพรังสีของปอด และหัวใจ เป็นปกติในวันแรกๆ ที่คนไข้เข้ามาโรงพยาบาล แต่ในวันก่อนที่คนไข้จะถึงแก่กรรม เอ็กซเรย์ทรวงอกพบว่ามี pneumonia เกิดขึ้นด้วย

สรุป x-ray ของโครงกระดูกจะพบว่ามี extensive osteolytic lesion พบที่ long bone รวมทั้ง phalanges และ skull มากกว่าบริเวณ spine โรคแรกที่จะ exclude ก็คือ primary hyperparathyroidism โรคนี้อาการ และอาการแสดงต่างๆ เป็นผลจาก consequence ของ hypercalcemia ซึ่งจะมี characteristic involvement ที่ kidney และ skeletal system (11), ลักษณะ x-ray finding อาจพบได้เป็น subperiosteal resorption of bone, grainy, mottling in the skull, fibrotic cystic, generalize demineralization of bone, nephrocalcinosis และ urinary calculi (17) ซึ่งในผู้ป่วยรายนี้ไม่มีอาการแสดงเหล่านี้เลย ดังนั้นจะสามารถตัดโรคนี้ ออกได้ สำหรับ metastatic carcinoma of bone ซึ่งส่วนใหญ่จะพบบริเวณ spine และ pedicle มากกว่าที่อื่น พบที่ long bone ไม่ค่อยจะปรากฏในผู้ป่วยรายนี้ bone ที่ involvement อยู่ที่ long bone และ phalanges มาก metastatic carcinoma to bone อาจมาจบบ prostate gland, lung, breast, G.I. tract, kidney, pancreas เป็นต้น ในผู้ป่วยที่อายุมาจาก tumor of prostate

gland ต้องนึกถึงก่อน ในรายนี้ prostate gland ปกติ ไม่มีค่าของ acid phosphatase รายงานไว้ ประกอบกับ x-ray ของ bone lesion ไม่ค่อยเหมือน ถ้ามี metastatic to bone มากแบบนี้จะมี hypercalcemia ได้ แต่ incidence ของ renal failure ใน metastatic carcinoma to bone น้อยมาก และ chest x-ray ก็ปกติ, ถ้ามี metastatic Ca to bone marrow อาจพบ CBC เป็นแบบ pancytopenia หรือ thrombocytopenia with leuco-erythroblastic blood picture, การทำ bone marrow aspiration จะได้ dry tap ซึ่งปรากฏการณ์เหล่านี้ไม่พบในผู้ป่วยนี้ ดังนั้น metastatic carcinoma สามารถตัดออกไปได้

จาก x-ray finding จะมีโรคที่น่านึกถึงอยู่ 2 โรค คือ multiple myeloma และ lymphoma. Multiple myeloma เป็น neoplasm ของ plasma cell clinical manifestation จะพบว่ามี characteristic bone lesion ซึ่งเกิดจาก tumor cell, effect ของ bone marrow replacement จาก tumor tissue และ pathologic manifestation เนื่องจาก over production ของ myeloma protein ผู้ป่วยรายนี้อายุมาก มี bone pain, hypercalcemia และ renal failure อาการทั้ง 3 อย่างนี้ เข้ากันได้กับ multiple myeloma ที่เดียว, Kyle ได้ review case ของ multiple myeloma 869 cases พบว่าอาการ และอาการแสดงที่สำคัญที่พบมีดังนี้ bone pain 68%, anemia 62%, renal insufficiency 55%, hypercalcemia 30% เป็นต้น (8) ส่วนที่ไม่ค่อยเหมือน multiple myeloma คือ alkaline phosphatase สูง ไม่มี hyperglobulinemia เป็น monoclonal spike หรือที่เรียก M-component และไม่มี depression ของ normal immunoglobulin. ใน multiple myeloma alkaline phosphatase ไม่สูง เนื่องจากไม่มี osteoblastic reaction ยกเว้นจะมี alkaline phosphatase สูงได้ ถ้ามี liver involvement. M-component protein ถือเป็น lab ที่สำคัญในการ วินิจฉัยโรค เนื่องจาก neoplastic plasma cells จะ secrete abnormal protein เหล่านี้เป็นจำนวนมาก, สำหรับกรณีที่ มี low level of normal immunoglobulin เพราะว่าใน multiple myeloma มี circulating mononuclear cells (suppression cell) suppress immunoglobulin synthesis จาก B lymphocytes (1), characteristic bone lesion ใน multiple myeloma พบได้ประมาณ 90% ของ case แต่ใน early stage อาจไม่พบได้ lesion เริ่มจาก bone marrow เป็น growing mass หรือ diffuse cellular infiltration, bone trabeculae ถูก destroy และ internal aspect ของ cortex จะมี erosion



อาจทำให้มี bone expansion และตามด้วย neoplasm break through periosteum, form เป็น soft tissue mass (plasmacytoma), โรคนี้พบ pathologic fracture ได้บ่อย. punched-out area จะเห็นชัดที่ skull, sharp lytic lesion อาจเห็นที่ bone อื่นๆ ก็ได้. ส่วน sclerotic lesion นั้น พบได้น้อยมาก, site ที่พบบ่อยได้แก่ skull, spine, pelvis, ribs สำหรับ long bone ที่ common คือ upper femur หรือ humerus (16) ในผู้ป่วยรายนี้ lesion ที่ skull เป็น punched out area แต่ที่ spine, pelvis พบได้น้อย และพบ lesion ที่เป็นมากอยู่ที่ long bone และ phalanges ทำให้ไม่คล้ายกับ classical picture ของ multiple myeloma แต่ bone lesion อย่างเดียวกันไม่สามารถ exclude ได้ ผู้ป่วยโรคนี้เนื่องจากมี extensive bone involvement ทำให้มี hypercalcemia ได้, renal failure ในโรคนี้ อาจมีสาเหตุร่วมกันได้หลายอย่างเช่น Bence-Jone protein, hypercalcemia, hyperuricemia, plasma cell infiltration, amyloidosis, pyelonephritis, dehydration (3). anemia ก็เนื่องจากมี bone marrow infiltrate ด้วย tumor cell จะเห็นได้ว่าผู้ป่วยรายนี้มีอาการ และอาการแสดงบางอย่างที่คล้าย multiple myeloma, หลักสำคัญในการ diagnose โรคนี้คือต้องสามารถ demonstrate abnormal plasma cell ได้ อาจอยู่ในรูป diffuse ใน bone marrow or localized tissue (plasmacytoma) ร่วมกับ demonstrate paraprotein อาจเป็นในรูป M-component หรือ light chain (Bence-Jone protein) ซึ่งไม่มีในผู้ป่วยรายนี้. การ diagnose multiple myeloma มี criteria ดังนี้ (4)

### Major criteria

- I. Plasmacytoma on tissue biopsy
- II. Bone marrow plasmacytosis with > 30 percent plasma cells
- III. Monoclonal globulin spike on serum electrophoresis exceeding 3.5 g% for G peaks or 2.0 g for A peaks K- or L- chain, excretion exceed 1.0 g/day with no evidence of other proteinuria on urine electrophoresis

### Minor criteria

- a. Bone marrow plasmacytosis 10 to 30 percent
- b. Monoclonal globulin spike present but less than the level defined above
- c. Lytic bone lesions
- d. Normal IgM less than 50 mg%, IgA less than 100 mg% or IgG less than 600 mg%

### Certain non-specific disease features which suggest the diagnosis i.e

1. Anemia
2. Hypercalcemia
3. Uremia
4. Demineralization and compression fractures
5. Hypoalbuminemia

### Criteria for diagnosis

1. I+b or I+C or I+d
2. II+b or II+C or III+d
3. III
4. a+b+c or a+b+d

จะเห็นได้ว่าผู้ป่วยรายนี้ไม่มีหลักฐานเพียงพอที่จะให้การวินิจฉัยว่าเป็น multiple myeloma

ผู้ป่วยรายนี้จะเป็น unusual case of multiple myeloma ที่ไม่มี hypergammaglobulinemia ได้ไหม ในปัจจุบันการวินิจฉัยโรคที่สำคัญที่สุดอันหนึ่งคือ การพบ homogeneous immunoglobulin ใน serum หรือในปัสสาวะ กลุ่มของโรคนี้ที่ไม่มี abnormal protein ใน serum หรือ urine เรียกว่าเป็น multiple myeloma ชนิด non-secretor นั้นพบได้น้อย (7) อีกกลุ่มหนึ่งของ multiple myeloma ที่ไม่พบ M-component ใน serum แต่พบ excessive immunoglobulin ใน urine ในกลุ่มนี้เป็น กรณี ที่ neoplastic plasma cell secrete เฉพาะ light chain (Bence-Jone protein) ซึ่งมีน้ำหนักโมเลกุลต่ำ จะถูก excrete ออกมาในปัสสาวะไม่พบใน serum ยกเว้นถ้ามี renal failure (15) ทั้ง 2 กรณีที่กล่าวมาแล้ว การวินิจฉัยใน case report จะพบ evidence ของ neoplastic plasma cell ใน bone marrow หรือพบ plasmacytoma ดังนั้นผู้ป่วยนี้ไม่ใช่ multiple myeloma

โรคที่น่านึกถึงมากที่สุด คือ lymphoma ซึ่งเป็น malignant tumor ของ lymphoid tissue ซึ่งแบ่งได้เป็น Hodgkin's disease และ Non-Hodgkin's lymphoma (NHL) อาการที่ผู้ป่วยมาหาส่วนใหญ่แล้วจะเป็น lymphadenopathy และอาจมี hepatosplenomegaly ร่วมด้วย ส่วนน้อยของ lymphoma อาจ present ตาม organ ที่ involve ที่เรียกว่า Extranodal type (6).

Rosenberg (14) ได้ review autopsy 1269 cases พบว่าอาการนำมากที่สุดคือ painless adenopathy ถึง 55.9% และพบมี bone pain เพียง 3.3% และใน series ของ Rosenberg นั้น พบว่ามี bone lesion 15.6% ผู้ป่วยรายนี้มีอาการนำด้วย bone pain ซึ่งเป็น extra nodal type of lymphoma, Bone lesion ใน lymphoma present ได้ 2 แบบ คือเป็น primary bone lesion และ metastatic to bone

Primary lymphoma of bone ส่วนใหญ่จะเป็น NHL, reticulum cell type ซึ่งเป็น unusual presentation พบประมาณ 5% ของ all extranodal lymphoma (6), Criteria ของ primary bone lesion ใน lymphoma ประกอบด้วย single bone involvement, unequivocal histology ที่ bone lesion และ metastasis only regional on presentation (2), กลุ่มนี้มักพบในผู้ป่วยอายุน้อย (ต่ำกว่า 40 ปี) มักจะเป็น long bone อันเดียว (โดยเฉพาะอย่างยิ่ง femur, humerus) และ good reponse with radiation ส่วน metastatic lymphoma to bone มักพบเป็น multiple lesion, site of involvement มีได้ตั้งแต่ vertebra, femer ไปจนถึง phalanges. Rosenberg (14) พบว่า NHL, reticulum cell type สามารถ involve ได้ทุก bone, ดังนั้น ลักษณะของ bone involvement ในผู้ป่วยรายนี้ก็เข้าได้กับ NHL, characteristic complaint ของ lymphoma of bone ซึ่งจะพาคู่ผู้ป่วยมาหาคือ—localized bone pain, swelling of joints หรืออาการทั้ง 2 อย่างอาการ polyarthralgia มีรายงานว่าพบได้นานตั้งแต่ 4 เดือนถึงหลาย ๆ ปี (13) จะเห็นได้ว่าผู้ป่วยของเราอาการนำนั้นเข้ากันได้กับ NHL ที่เดียว, characteristic skeletal x-ray จะเป็นได้ทั้ง lytic, sclerotic และ mixed lesion, ใน Hodgkin's disease พบว่ามี lytic lesion 14 %, sclerotic lesion 45 % และ mixed lesion 41 % (5). ใน NHL จะพบ lytic lesion 77%, sclerotic lesion 4.3 % และ mixed lesion 16 % (14) นอกจากนี้ใน NHL ยังมี high incidence of involvement ของ skull และ extremity (10), ในผู้ป่วยของเรา bone lesion เข้ากันได้กับ NHL ได้เลย ใน lymphoma ก็สามารถพบ hypercalcemia ได้ เพราะว่ามี bone involvement มี hyperuricemia ได้จาก increased tumor cell turn over. Renal failure ใน lymphoma ส่วนใหญ่เกิดจาก obstruction จาก retroperitoneal lymph node ส่วนที่ช่วยประกอบให้เกิด renal failure ได้แก่ hypercalcemia, hyperuricemia, lymphoma involvement of kidney

ซึ่ง rare และ dehydration (9). ดังนั้น chronic renal failure ในผู้ป่วยรายนี้ก็เข้ากันได้กับ lymphoma, anemia, normal immunoglobulin ในรายนี้ก็เข้ากันได้กับโรคนี้ ส่วน alkaline phosphatase ที่สูงน่าจะเกิดมาจาก liver metastasis, การที่มี ureteral obstruction ก็ทำให้มี high incidence ของ urinary tract infection, course ของผู้ป่วยรายนี้ ในวันที่ 7-10 blurr conscious ก็เนื่องจากระยะนั้น มี evidence ของ elevated BUN และ creatinine ต่อมาก็มียาการหอบ และ shock มี hydration ทำให้คิดว่าผู้ป่วยน่าจะจะมี sepsis ที่ปอดก็ได้เพราะ Wbc ก็สูงขึ้น และมี neutrophil สูงขึ้น, platelet ต่ำก็เนื่องจาก sepsis ได้ ไม่มี evidence ของ Disseminated Intravascular Coagulation ส่วน hypokalemia ในระยะแรกอาจจากผู้ป่วยกินอาหารน้อยหรือเคยได้ยาอะไรมาก่อน เช่นพวดยาขับปัสสาวะ, hyperkalemia และ metabolic acibosis ในระยะหลังก็คงเป็นผลจาก renal failure ส่วน EKG change ในรายนี้ถือว่า non-specific

สรุปการวินิจฉัยในผู้ป่วยรายนี้

1. NHL, reticulum cell type with metastasis to bone
2. Urinary tract infection

Cause of death จาก pneumonia

## อ้างอิง :

1. Broder, S, Humphrey, R., Drum, M, et al: Impaired synthesis of polyclonal (Non-paraprotein) immunoglobulins by circulating lymphocytes from patients with multiple myeloma: role of suppressor cell N Engl J Med. 293 :887, 1975.
2. Coley, B.L, Higinbotham, N.L. and Groesbeck, H.P.: Primary reticulum cell sarcoma of bone: summary of 37 cases. Radiology 55:641, 1950.
3. Defronzo, R.A., Humphrey, R.L., Wright, J.R. and Cook, R.C.: Acute renal failure in multiple myeloma: Medicine 54:209, 1975.
4. Durie, B.G.M. and Salmon, S.E.: "Chapter 13" Recent advances in hematology. Eds Hoffbrand, A.V., Brain, M.C. and Hirsh, J. Churchill Livingstone publication, Edinburgh, 1977, P. 245.
5. Fisher, A.M.H., Kendall, B and Van Leuven, B.D: Hodgkin's disease: a radiological survey. Clin Radiol 13:115, 1962.
6. Freeman, C, Berg, J.W., and Cutler, S.J: Occurance and prognosis of extranodal lymphomas. Cancer 29:252, 1972.
7. Kim, I, Harley, J.B. and Weksler, B: Multiple myeloma without initial paraprotein. Am J Med Sci 264: 267, 1972.
8. Kyle, R.A: Multiple myeloma. review of 869 cases, Mayo Clin Proc. 50:29, 1975.
9. Lynch, R.E., Kjellstrand, C.M. and Coccia, P.F.: Renal and metabolic complication of childhood Non-Hodgkin's lymphoma. Semin Oncol 4:325, 1977.
10. Pear, B.L.: Skeletal manifestations of lymphomas and leukemias, Semin Radiol IX: 229, 1974.
11. Potts Jr, J.T: "Chapter 350" Harrison's Principle of internal medicine. Mc Graw-Hill Inc Book comp., N.Y., 1980.
12. Ramphal, R; Kluge, R.M: Acinetobacter calcoaceticus variety anitratus: an increasing nosocomial problem. Am J Med Sci 277:57. 1979.
13. Reimier, R-R, Chabner, B.A, Young, R.C, et al: Lymphoma presenting in bone. Ann Intern Med 87.50, 1977.
14. Rosenberg, S.A., Diamond, H.D., Taslowitz, B and Craver, L.F: Lymphosarcoma: A review of 1269 cases. Medicine 40: 31, 1961.
15. Stone, M.J., Frenkel, E.P.: The clinical spectrum of light chain myeloma. Am J Med 58: 601, 1975.
16. Teplick, J.G., Haskin, M.E. and Schimert, A.P.: "Roentgenologic diagnosis" W.B. Saunders comp. Philadelphia, 1967 p. 757.
17. Teplick, J.G., Haskin, M.E. and S Chimert, A.P.: "Roentgenologic diagnosis" W.B. Saunders comp: Philadelphia, 1967, p. 886.

### พ. สุภรณ์.....ผลการตรวจศพ

ลักษณะทั่วไป ผอม ซีด ใต้ผิวหนังมีก้อนก่อนข้างกลม ขนาดเส้นผ่าศูนย์กลางตั้งแต่ 0.5-1.5 ซม. อยู่ทั่วไป เช่น บริเวณกระดูกหน้าอก (sternum) บางก้อนหุ้มรอบกระดูกซี่โครงบางซี่ทั้งสองข้าง, กระโหลกศีรษะ, และด้านนอกของ dura mater ส่วนที่ติดกับผนังด้านในของกระโหลก ก้อนเหล่านี้ติดแน่นกับกระดูกต่างๆ ดังกล่าว ยกเว้นที่ dura mater สามารถดึงหลุดได้ แต่ละก้อนมีลักษณะนิ่มขาวปนเทา พื้นที่หน้าตัดเป็นเนื้อเดียวและขาวปนเทาเช่นกัน มีน้ำใส 400, 600 และ 900 ลบ.ซม. ในช่องปอดขวา, ซ้ายและช่องท้องตามลำดับ ต่อมน้ำเหลืองทั่วไปไม่โต หัวใจหนัก 320 กรัม ลักษณะตาเปล่าปกติ ปอดทั้งสองข้างหนักกว่าปกติ 3 เท่า มีลักษณะชุ่มน้ำสลัดกันอยู่ บางแห่งที่เนื้อปอดแข็งกว่าปกติ เป็นหย่อมๆ ทั่วไปทั้งสองปอด ตับหนัก 1,450 กรัม ผิวเรียบ พื้นที่หน้าตัดมีจุดแดงๆ ทั่วไป ม้ามหนัก 80 กรัม ผิวเรียบ สีคล้ำ พื้นที่หน้าตัดยุ่ย ไตหนักข้างละ 130 กรัม ผนังหุ้มลอกง่าย ผิวไตใต้ผนังหุ้มมีถุงน้ำขนาด 0.1 ซม. เป็นแห่งๆ ผิวผ้าของไตซีดและบวมกว่าปกติ อยัวะอื่นไม่พบสิ่งผิดปกติรวมทั้ง parathyroid gland

### ผลการตรวจด้วยกล้องจุลทรรศน์

ผลการตรวจชิ้นเนื้อจากก้อนเนื้ออก และกระดูกที่ติดกับเนื้ออกด้วยกล้องจุลทรรศน์แล้วปรากฏว่าเนื้ออกเหล่านี้ประกอบด้วย immature lymphocytes จำนวนมาก เซลล์เหล่านี้มีขนาดใหญ่ nucleus ขนาดต่างๆ กัน รูปร่าง nucleus มักจะกลมเป็นส่วนใหญ่ แต่มีบางเซลล์สามารถเห็นขอบของ nucleus เว้าเข้าข้างในบ้าง nucleus มีลักษณะโปร่งและ chromation หยาบ แต่ละ nucleus มักจะมีหนึ่ง nucleolus ไม่พบว่าเซลล์เหล่านี้มี phagocytic activity หรือ maturation ไปเป็น mature cell ชนิดใดๆ

เซลล์ดังกล่าวนี้ นอกจากจะพบในก้อนเนื้องอกหรือในกระดูกส่วนที่ติดกับเนื้อ  
งอกแล้วยังตรวจพบอยู่รอบ ๆ และในต่อมหมวกไตด้วย เซลล์เหล่านี้เชื่อว่าเป็น  
poorly differentiated cell type ของ lymphoid series

ปอดทั้งสองข้างพบ organizing stage ของ broncho-pneumonia ทั่วไปทั้ง  
สองปอด นอกจากนี้ยังพบว่า pulmonary vessels และใน interalveolar  
capillaries มีแคลเซียมเกาะในผนังเส้นเลือด

หัวใจมีจุดหนองเล็กๆ ในผนังหัวใจข้างซ้าย ม้ามมีลักษณะเป็น reactive  
hyperplasia

ไตส่วนที่มีการเปลี่ยนแปลงได้แก่ epithelium ของ proximal tubule ซึ่งมี  
degeneration ทั่วไป.

นอกจากนี้ ผนังของหลอดเลือด, basement membrane ของ renal tubular  
epithelium มีแคลเซียมเกาะอยู่เป็นหย่อมๆ ทั่วไป ตับมีเลือดคั่ง เซลล์ตับรอบๆ  
central vein มี degeneration การวินิจฉัยแยกโรค poorly differentiated  
multiple myeloma ในผู้ป่วยรายนี้ ทางด้านพยาธิวิทยาอาจขัดแย้งกัน เนื่องจาก  
behavior ของ tumor ซึ่งบ่งชี้ไปในทาง multiple myeloma แต่ขณะเดียวกัน  
รูปร่าง tumor cell คล้ายไปในทาง lymphoid cell และ tumor cell เหล่านี้  
ไม่มี maturation ไปทาง mature plasma cell เลย.

อย่างไรก็ดีเป็นที่ทราบกันทั่วไปว่าทั้ง plasma cell และ lymphoid cell ต่างก็  
differentiate มาจาก primitive reticular cell ในไขกระดูกทั้งคู่ differentiation  
ของ primitive reticular cell อาจหยุดอยู่ในทางสองแพร่งระหว่างทางที่จะไป  
เป็น plasma cell หรือ lymphoid cell หลักฐานสนับสนุนความคิดนี้ได้แก่  
tumor cell ในรายนี้ไม่มี mature cell เป็น cell ชนิดหนึ่งชนิดใดให้เห็นได้เลย  
นอกจากนี้ มีรายงานว่าในผู้ป่วยรายเดียวกันเป็นทั้ง lymphoma และ multiple  
myeloma ด้วยเหตุนี้ malignant tumor ของ hematopoietic system

ในรายนี้จึงแสดงอาการ clinical manifestation, behavior และ morphological change ของเซลล์ไม่แสดงชัดไปทางใดทางหนึ่ง.

ผลการตรวจศพอาจสรุปได้ว่าผู้ป่วยรายนี้เป็น malignant lymphoma, diffused, poorly differentiated lymphocytic cell type ที่เกิดขึ้นโดยตรงกับกระดูก ส่วนต่างๆ ของร่างกายตัวกระดูกถูกทำลายด้วย tumor cell เป็นเหตุให้ระดับแคลเซียมในเลือดสูงเกิดภาวะ Metastatic calcification ในอวัยวะต่าง ๆ โดยเฉพาะปอดและไต พยาธิสภาพนี้อาจทำให้การทำงานของไตเสียไปเร็วระหว่างอยู่ในโรงพยาบาล ผู้ป่วยเกิดมี pulmonary infection เชื้อลุกลามไปในกล้ามเนื้อหัวใจแล้วเกิดเป็นหนองขึ้น ผลจาก sepsis ทำให้ผู้ป่วยเกิดหัวใจและไตวายถึงแก่กรรมในที่สุด.

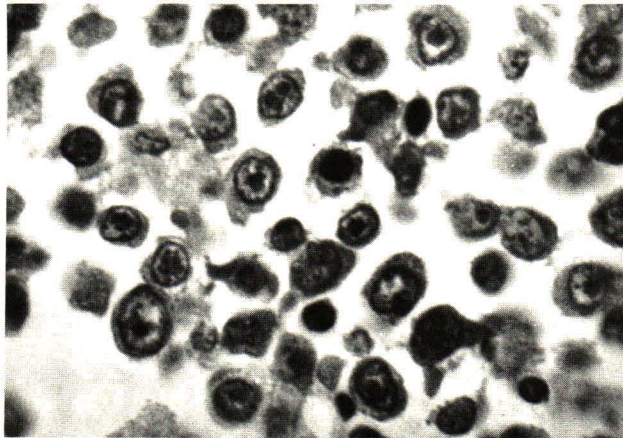
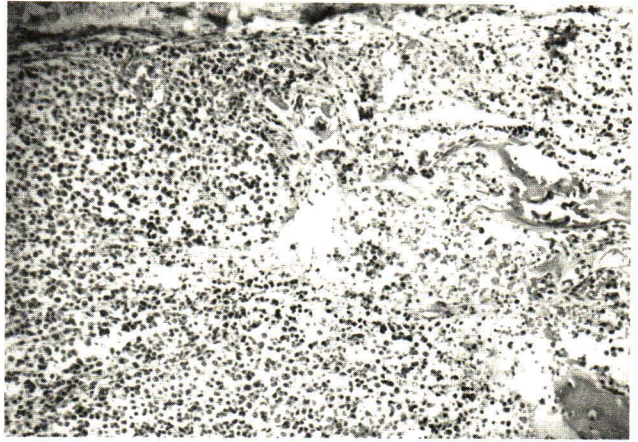
### การวินิจฉัยทางพยาธิวิทยา

Malignant lymphoma; diffuse, poorly differentiated lymphocytic cell type, involving skull; dura mater, sternum; ribs, both sides; and adrenal gland. nephrocalcinosis; marked. Metastatic calcification of pulmonary vessels; diffuse.

- Organizing broncho-pneumonia, bilateral.
- Microabscesses of myocardium; focal.
- Central necrosis of liver.
- Acute pulmonary congestion & edema.
- Acute tubular necrosis.
- Hydrothorax right 400, left 600 cc.
- Hydroperitoneum 900 cc.

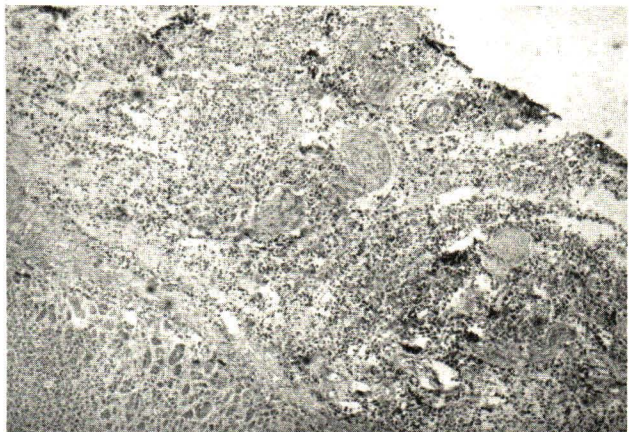

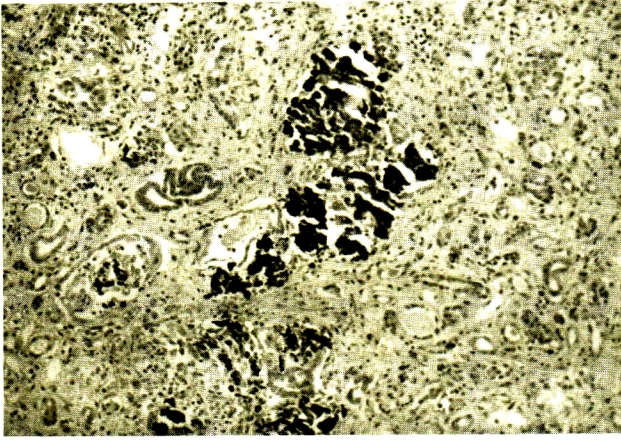
รูปที่ ๑ ขนาดขยาย ๑๐๐ เท่า  
รูปแสดง tumor cells กระจาย  
ทั่วไปใน cortical bone บาง-  
ส่วนแทรกเข้าไปได้ periosteum.  
cortical bone ถูกทำลายเสียหาย



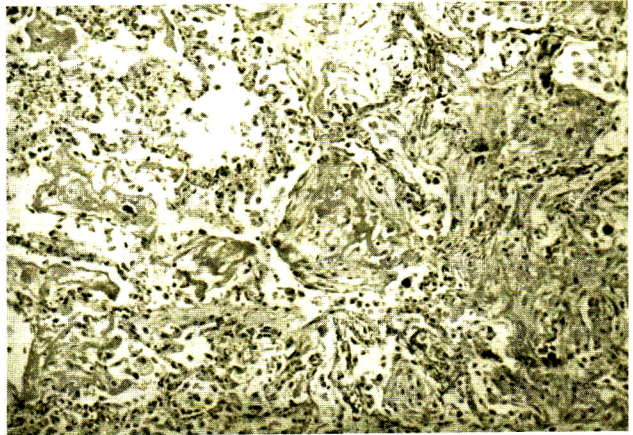
รูปที่ ๒ ขนาดขยาย ๑๐๐๐ เท่า  
แสดงถึง immature tumor  
cell ซึ่งประกอบด้วย cell ขนาด  
ใหญ่ cytoplasm น้อย และ  
ค่อนข้างโปร่ง cell wall ไม่ชัด  
nucleus ใหญ่, ขนาดแตกต่างกัน  
ส่วนมากมีหนึ่ง nucleolus เห็น  
ได้ชัดตรงกลาง nucleus

รูปที่ ๓ ขนาดขยาย ๑๐๐ เท่า  
แสดงถึง tumor cell กระจาย  
แทรกอยู่ทั่วไปใน soft tissue  
ของ perirenal gland  
โปรดสังเกต tumor cell ที่แทรก  
อยู่รอบ nerve (perineural  
infiltration).

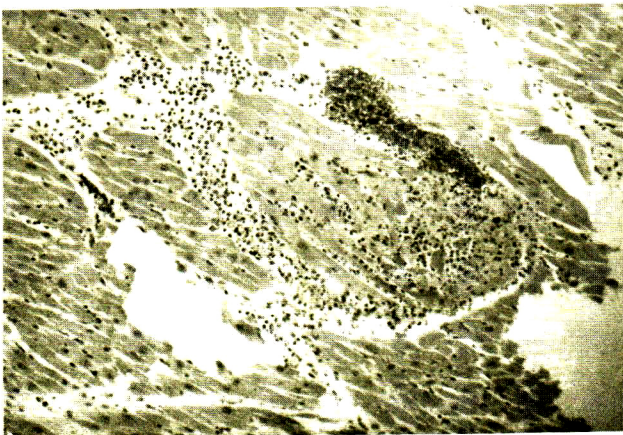




รูปที่ 4 ขนาดขยาย 40 เท่า  
แสดงถึง metastatic calcification ใน renal tubules.



รูปที่ 5 ขนาดขยาย 40 เท่า  
แสดงถึง broncho-pneumonia  
ระยะ organizing stage.



รูปที่ 6 ขนาดขยาย 40 เท่า  
แสดงถึงการอักเสบของหัวใจ