

7-1-1980

รังสีปรีศณา

นิตยา สุวรรณเวลา

เอมอร ไม้เรียง

ลักขณะพรรณ เจริญคุปต์

Follow this and additional works at: <https://digital.car.chula.ac.th/clmjjournal>



Part of the [Medicine and Health Sciences Commons](#)

Recommended Citation

สุวรรณเวลา, นิตยา; ไม้เรียง, เอมอร; and เจริญคุปต์, ลักขณะพรรณ (1980) "รังสีปรีศณา," *Chulalongkorn Medical Journal*: Vol. 24: Iss. 4, Article 13.

DOI: <https://doi.org/10.56808/2673-060X.1924>

Available at: <https://digital.car.chula.ac.th/clmjjournal/vol24/iss4/13>

This Other is brought to you for free and open access by the Chulalongkorn Journal Online (CUJO) at Chula Digital Collections. It has been accepted for inclusion in Chulalongkorn Medical Journal by an authorized editor of Chula Digital Collections. For more information, please contact ChulaDC@car.chula.ac.th.

รังสีวิทยา

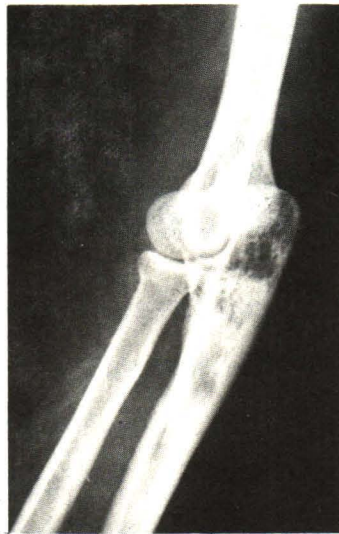รังสีปริศนา

นิตยา สุวรรณเวลา*

เอมอร ไม้เรียง*

ลักษณะพรรณณ เจริญคุปต์*

ภาพที่ 1

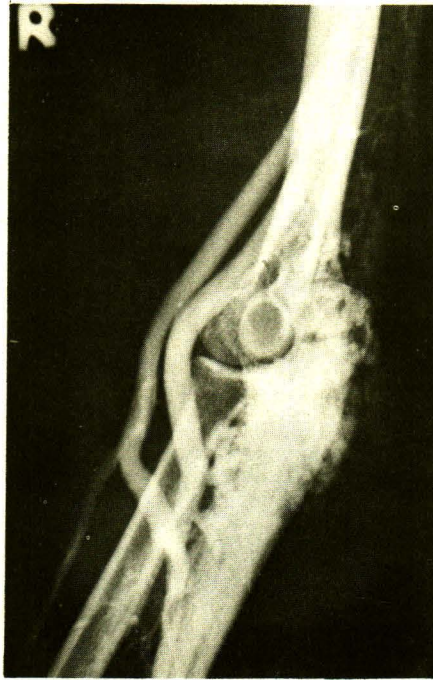

ผู้ป่วยชายไทย อายุ 19 ปี มาโรงพยาบาลด้วยเรื่องแขนขวาบวมขึ้นเรื่อยๆ มา 5 ปี เจ็บเล็กน้อยเวลาทำงาน ไม่มีประวัติได้รับอุบัติเหตุ

เฉลย Congenital arteriovenous fistula ในส่วนต้นของกระดูก ulna และบริเวณข้อศอกในภาพรังสี ภาพที่ 1 เห็นการเปลี่ยนแปลงของ bone trabeculation มีบริเวณใสลักษณะ cystic และส่วนต้นของกระดูก ulna ที่ olecranon process กระดูกกว้างออกขอบทางด้านหน้าของกระดูก มีรอยเว้าลงจากการกด เห็นเงา soft tissue รอบๆ บวม

* ภาควิชารังสีวิทยา คณะแพทยศาสตร์ จุฬาลงกรณ์มหาวิทยาลัย

ภาพที่ 1.1



ในการฉีดสารทึบแสงเข้าในหลอดเลือดแดง brachial โดยใช้สายสวนเข้าทางหลอดเลือดแดง femoral เห็นหลอดเลือดแดง brachial, radial และ ulna มีขนาดใหญ่ขึ้นและมีแขนง recurrent ของหลอดเลือดแดง brachial และแขนง recurrent ของหลอดเลือดแดง radial และ ulna ขนาดใหญ่จำนวนมากคดเคี้ยวมารวมกันเป็นกลุ่มอยู่ในบริเวณกระดูก ulna ส่วนบน และมีกลุ่มของเส้นเลือดอยู่หน้า และหลังกระดูก ulna ในบริเวณที่เห็นกระดูกบางลงไปจะเห็นหลอดเลือดดำ basilic อยู่ทางค้ำหลังปรากฏเป็น early vein drainage ซึ่งจะเห็นชัดขึ้นในภาพรังสีที่ถ่ายในเวลาต่อไปอีก 0.5 วินาที แสดงถึงการมี arteriovenous fistula

Arteriovenous malformation หรือ angiodysplasia อาจเกิดได้หลายลักษณะ ตามระยะการสร้างระบบโลหิตใน embryo ซึ่งอาจแบ่งตามลักษณะทางรังสีวิทยา ออกเป็น 3 พวก คือ

- Hemangioma
- Congenital arteriovenous fistula
- Venous malformation

พวก hemangioma ในภาพรังสี angiogram จะประกอบด้วยหลอดเลือดเล็ก ๆ ซึ่งสานกันเป็นตาข่าย (fine plexiform network) อาจมีสารทึบแสงค้างอยู่เป็นแห่ง ๆ หลอดเลือดแดงที่ไปเลี้ยงจะมีขนาดปกติ และ early venous drainage มักมีขนาดไม่ใหญ่นัก

ในภาพรังสีธรรมดาอาจเห็นจุดขาว ๆ ของหินปูน คือ phlebolith ในบริเวณนั้น

พวก venous malformation อาจประกอบด้วยหลอดเลือดดำขนาดใหญ่ (phlebectasia) หรือมี cavernous spaces (venous angiomas) ซึ่งเห็นเป็นลักษณะ saccular หรือ lobulated ในกลุ่มนี้หลอดเลือดแดงจะมีลักษณะปกติ

พวก congenital arteriovenous fistula ซึ่งบางคนเรียกเป็น arteriovenous malformation จะเห็นได้ดีในภาพรังสี angiogram ดังในรายนี้ ลักษณะของ congenital arteriovenous fistula ได้แก่ มีหลอดเลือดแดงที่ไปเลี้ยงขนาดใหญ่ขึ้น คดเคี้ยว เห็นกลุ่มเส้นเลือดเป็นตาข่าย arteriovenous shunting เห็นมี early vein drainage ซึ่งจะปรากฏเร็วและหลอดเลือดดำมีขนาดใหญ่

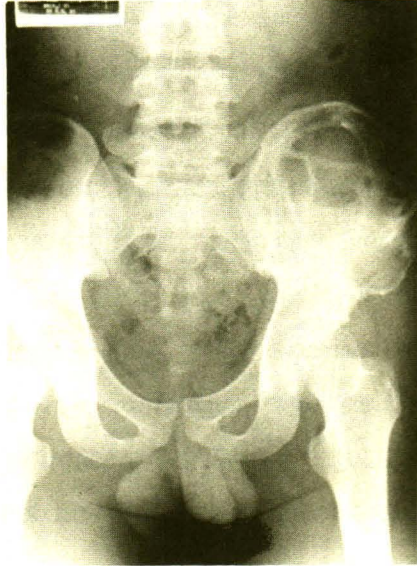
สำหรับใน plain film อาจเห็นกระดูกบางใส มี cystic change จากหลอดเลือดแทรกอยู่ ซึ่งอาจติดต่อกับ marrow vessel ด้วย นอกจากนี้อาจมีการกดจาก soft tissue บนกระดูกเป็น cortical erosion อาจมีการกระตุ้นการเจริญเติบโตของกระดูก ทำให้กว้างและยาวขึ้นได้กระดูกอาจทึบขาวมากขึ้น จากการเปลี่ยนแปลงของกระแสโลหิต ถ้าใช้ soft tissue technic จะเห็นก่อนและอาจเห็นเส้นเลือดขนาดใหญ่ ๆ ได้ บางครั้งเห็นมีหินปูนอยู่ซึ่งอาจอยู่ที่ผนังของหลอดเลือด การเปลี่ยนแปลงในภาพรังสี plain film อาจต้องแยกจากโรคอื่น ๆ แต่ภาพรังสี angiogram จะช่วยในการวินิจฉัย

การเกิด arteriovenous fistula อาจเกิดภายหลังบาดเจ็บ เช่น ถูกยิง ถูกแทง หรือกระดูกหัก เป็น traumatic arteriovenous fistula ก็ได้

อ้างอิง

1. Abrams HL : Angiography second edition. Little Brown and Company, Boston 1971
2. Edeikin J and Hodes PJ : Roentgen diagnosis of disease of bone. The Williams and Wilkins Company, Baltimore 1973
3. Piyachon C : Radiology of peripheral arteriovenous malformations. Aust Radiol 21 : 243-259, 1977
4. Szilagyi DE, Elliott JP, De Russo FJ and Smith RF : Peripheral congenital arteriovenous fistula. Surgery 57 : 61-81, 1965

ภาพที่ 2



ผู้ป่วยชายไทย อายุ 22 ปี มาโรงพยาบาลด้วยเรื่องมีก้อนที่ตะโพกด้านซ้ายประมาณ 1 ปี ก้อนโตขึ้นช้าๆ ไม่มีอาการเจ็บบริเวณก้อน ก้อนที่คลำได้มีลักษณะหยุ่นๆ (cystic)

เฉลย hemophilic pseudotumour of iliac bone

จากภาพที่ 2 การเปลี่ยนแปลงที่เห็นเป็น multiple rounded lytic lesions เป็นวงสีดำหลายอัน และมีขอบขาว (sclerotic margin) และเห็นเงาของ soft tissue mass ซ้อนอยู่

Hemophilia เป็นโรคทางพันธุกรรม ที่มีความผิดปกติในการแข็งตัวของโลหิต เนื่องจาก factor ในการสร้าง thromboplastin ผู้ป่วยรายนี้เป็นโรค hemophilia B ขาด factor IX หรือ Christmas factor เป็น sex-linked recessive traits จึงพบว่าผู้ป่วยเกือบทั้งหมดเป็นผู้ชาย จะมีอาการตั้งแต่อายุยังน้อย คือมีอาการเลือดออกในที่ต่าง ๆ รวมทั้งมีเลือดออกเข้าไปในข้อ (hemarthrosis) และในกระดูก

การเปลี่ยนแปลงทางรังสี ของกระดูกในผู้ป่วย hemophilia แบ่งเป็น

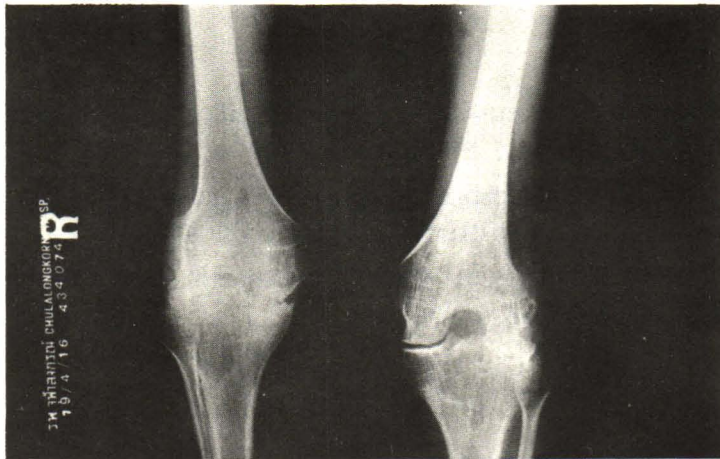1. **Intraosseous hemorrhage** ดังในผู้ป่วยรายนี้ ภาพที่ 2 การมีเลือดออกในกระดูก เกิดการทำลายของกระดูก เห็นเป็นลักษณะ rounded lytic lesion ซึ่งมีขอบเขตชัดเจนมีขนาดต่างๆ กัน นอกจากนี้ ยังมีเลือดออกในกล้ามเนื้อด้วย ทำให้เกิดเป็นก้อนขึ้น

ในภาพรังสีจะต้องแยกจากโรคต่างๆ ได้แก่

1. Aneurysmal bone cyst
2. Brown tumor ใน hyperparathyroidism
3. Plasmocytoma
4. Giant cell tumor
5. Osteogenic sarcoma

2. Intraarticular hemorrhage

ภาพที่ 2.1



พบเลือดออกในข้อเข่าบ่อยที่สุด ในระยะแรกจะมีแต่อาการบวมเท่านั้น และอาการบวมก็จะยุบไป เมื่อเลือดถูกดูดซึมไปหมด ไม่เหลือความผิดปกติให้เห็นเลย

หลังจากเลือดออกในข้อ ซ้ำๆ กันหลายครั้ง จึงจะมีการเปลี่ยนแปลงทางรังสีให้เห็นได้

1. กระดูกอ่อนถูกทำลายให้กร่อนลง ทำให้ joint space แคบ
2. ผิวของกระดูกข้อ จะขรุขระ (irregularity of articular surface)
3. มี multiple subchondral cyst เป็นวงขนาดต่างๆ กันอยู่ในกระดูกใกล้ข้อ ขอบ

เขตชัดเจนเกิดจาก synovial งอกเข้าไปในกระดูก

4. มีการเปลี่ยนแปลงแบบ degenerative change ลักษณะที่เห็นคือ กระดูกจะขาวขึ้น (eburnation) และกระดูกงอกขึ้นทางด้านข้าง ๆ (spurring)
5. Epiphysis มีขนาดใหญ่ขึ้น และบางลง (osteoporosis) เห็นลายเส้นของกระดูกชัดเจนขึ้น (accentuating of the trabeculae)
6. มี intercondylar notch ของ femur กว้างขึ้น
7. Patella จะแบนและรูปร่างเป็นเหลี่ยม (squaring)

3. Subperiosteal hemorrhage

ทำให้เกิด periosteal reaction ไปตาม shaft ของ long bone มักเกิดร่วมกับเลือดออกใน soft tissue ที่อยู่ใกล้เคียงกัน

อ้างอิง

1. Ahlberg AKM : On the natural history of hemophilic pseudotumour. The Journal of Bone and Joint Surgery. 57-A : 1133, 1975
2. Edeiken J, Hodes PJ : Hemophilia. Roentgen Diagnosis of Diseases of Bone, ed 2. Baltimore, William & Wilkins Co. Vol. 2, 786-804, 1973
3. John L G, Fred AL : Radiological Case of the month, American Journal of Disease of Child. 130 : 293-294, 1976.