

10-1-1980

## ยริศนาคลึนไฟฟ้้าห้้าใจ

โชติมา ย้ทมาณ้ันท้

Follow this and additional works at: <https://digital.car.chula.ac.th/clmjjournal>



Part of the [Medicine and Health Sciences Commons](#)

---

### Recommended Citation

ย้ทมาณ้ันท้, โชติมา (1980) "ยริศนาคลึนไฟฟ้้าห้้าใจ," *Chulalongkorn Medical Journal*: Vol. 24: Iss. 6, Article 10.

DOI: <https://doi.org/10.58837/CHULA.CMJ.24.6.9>

Available at: <https://digital.car.chula.ac.th/clmjjournal/vol24/iss6/10>

This Review Article is brought to you for free and open access by the Chulalongkorn Journal Online (CUJO) at Chula Digital Collections. It has been accepted for inclusion in Chulalongkorn Medical Journal by an authorized editor of Chula Digital Collections. For more information, please contact [ChulaDC@car.chula.ac.th](mailto:ChulaDC@car.chula.ac.th).

---

ยโรคณาคลลลนไลข้้าห้วใจ

# ปรีศนาคลื่นไฟฟ้าหัวใจ

โชติมา บัณฑิตานนท์\*

ผู้ป่วยเด็กชายไทยอายุ 14 ปี แข็งแรงดีตลอด มาโรงพยาบาลด้วยอาการจุก แน่นหน้าอก ก่อนมาประมาณ 10 ชั่วโมง

ตรวจร่างกาย : ความดันเลือด 100/86 มม.ปรอท, หัวใจเต้นเร็ว 190 ครั้ง/นาที

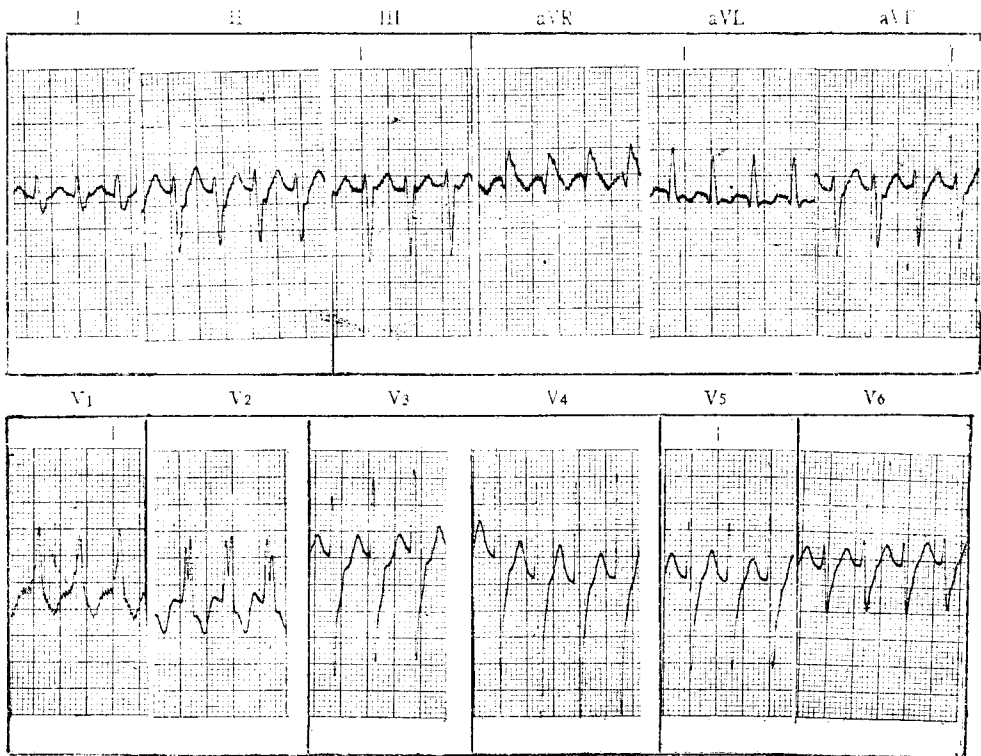
หายใจ 24 ครั้ง/นาที

ฟังไม่ได้ยินเสียงผิดปกติ ไม่มี heart murmur

คลำตับได้ 1 ซม. ใต้ชายโครงขวา

ซีฟวรคลำได้ดี ที่แขนขวา 4 ข้าง

## คลื่นหัวใจดังในรูป



\* ภาควิชากุมารเวชศาสตร์ คณะแพทยศาสตร์ จุฬาลงกรณ์มหาวิทยาลัย

**เฉลย** ลักษณะของคลื่นหัวใจ

Supraventricular tachycardia

เต้น 200 ครั้ง/นาที มี p wave ใน AVL

PR 0.10 sec. OKS axis  $-85^\circ$  ORS กว้างใน

$V_1, V_2 = 0.10$  sec. และ slurred R ใน  $V_1, V_2$

แสดงลักษณะของ incomplete right bundle branch block pattern

**สรุป :** คลื่นหัวใจนี้แสดง 1. supraventricular tachycardia

2. left axis deviation

3. incomplete right bundle branch block pattern

**การวินิจฉัย** เนื่องจากการยากในการสำรวจหา p wave และความสัมพันธ์กับ QRS ในขณะที่หัวใจกำลังเต้นเร็วมาก ฉะนั้นจึงเป็นการลำบากในการแยก paroxysmal atrial tachycardia ออกจาก paroxysmal junctional tachycardia ในกรณีนี้ เราจึงเรียกรวมว่า supra ventricular tachycardia โดยเฉพาะอย่างยิ่งในวัยทารก (1 ขวบปีแรก) ถ้าอัตราการเต้นเลย 200 หรือ 220 ครั้งต่อนาทีขึ้นไป

Supra ventricular tachycardia ในเด็กทารก มักจะไม่พบร่วมกับการมีความผิดปกติหรือพิการของหัวใจเลย ส่วนใหญ่จะพบในเด็กอายุต่ำกว่า 4 เดือน เพศชายต่อหญิง ในอัตรา 3 : 2 บางครั้งอาจเกิดขณะเด็กยังอยู่ในครรภ์มารดาด้วยซ้ำ และประมาณ 10-13 เปอร์เซ็นต์ จะเกิดร่วมกับ Wolff-Parkinson-White หรือ pre-excitation syndrome

ลักษณะของ QRS ขณะเกิด supraventricular tachycardia จะอยู่ในรูปแบบปกติเป็นส่วนใหญ่ แต่บางครั้งอาจพบ ventricular aberration ที่พบบ่อยคือลักษณะของ right bundle branch block (ดังในรูปที่แสดงไว้)

การที่มี supraventricular tachycardia ติดต่อกันเป็นเวลานานในเด็กทารกจะทำให้เกิด congestive heart failure และถึงแก่ความตายได้ โดยเฉพาะถ้าปล่อยให้ มี supraventricular tachycardia นานเกิน 24 ชั่วโมง อาการที่พบร่วมคือ เด็กจะโยเยร้องกวนมาก กินได้น้อยลง,

อาเจียน, ซีด, สีผิวออกสีเทาปนน้ำเงิน (ashen or dusky) ผิวน้ำตาลและหายใจเร็วและลำบาก ถ้าวินิจฉัยไม่ได้ก็จะเกิด congestive heart failure และเป็นอันตรายถึงชีวิตใน 48-72 ชั่วโมงต่อมาได้ แม้ว่าส่วนใหญ่จะเกิดโดยไม่ทราบสาเหตุ แต่ supraventricular tachycardia อาจเป็นอาการแสดงของโรคที่ซ่อนอยู่ เช่น myocarditis, rhabdomyomatosis, หรือ endocardial fibroelastosis, หรือ Ebstein's anomaly ของ tricuspid valve ; หรือ multiple saccular aneurysms ของ atrium ได้

ส่วนในเด็กโต พบว่าเกิดในเพศหญิงเท่ากับเพศชาย อาจพบว่ามีอาการหรือไม่มีก็ได้ ทั้งขึ้นกับอัตราของ tachycardia ซึ่งจะอยู่ระหว่าง 150-250 ครั้ง/นาที ในอายุนี้อาจมีสาเหตุจาก myocarditis หรือ hyperthyroidism นอกจากนี้อาจเกิดหลังจากการสวนหัวใจ หรือหลังการผ่าตัดหัวใจ หรือเกิดตามสภาวะอีเล็กโทรไลต์ไม่ปกติ, ภาวะขาดออกซิเจน, ภาวะเลือดเป็นกรดหรือยาพิษทาลิส เกินขนาด (โดยเฉพาะถ้าเกิดร่วมกับ 2:1 block) นอกจากนี้ยังมีรายงานว่าพบได้ในเด็กชายวัยรุ่นที่ออกกำลังกายเกินขนาดอีกด้วย

### การวินิจฉัยแยกโรค

ต้องแยกจาก ventricular tachycardia โดยเฉพาะในรายนี้ซึ่งมี QRS กว้างกว่าปกติ และรูปร่างของ QRS คล้ายคลึงกับ premature ventricular beat ใน ventricular tachycardia จะไม่พบ p wave ใน lead ใด ๆ ทั้งสิ้น และจังหวะการเต้นของ ventricle มักจะไม่ค่อยสม่ำเสมอเหมือนใน supraventricular tachycardia นอกจากนี้ถ้าเป็น ventricular tachycardia จะไม่มีปฏิกิริยาตอบสนองต่อการกระตุ้นประสาท vagus เลย ในกรณีนี้ที่แยกไม่ได้ว่ามี atrial activity หรือไม่, การบันทึกคลื่นหัวใจด้วย esophageal leads หรือการเพิ่มความเร็วยังการบันทึกเป็น 50 มม./วินาที อาจจะช่วยในการค้นหา p wave ซึ่งเป็น atrial activity ได้

### การรักษา

ในเด็กเล็กการกระตุ้นต่อประสาท vagus เช่น การกด carotid sinus, กดลูกตาหรือล้างคอให้อาเจียน มักไม่ได้ผล ส่วนในเด็กโตอาจได้ผลบ้างโดยเฉพาะถ้าเด็กได้รับทาลิสอยู่แล้วยาที่เหมาะสมคือ ทาลิส และควรให้แบบเร็ว (Rapid digitalization) ทางเข้ากล้ามเนื้อหรือเข้าหลอดเลือดดำ ในขนาด 0.04 มก./กก. ในเด็กอายุต่ำกว่า 2 ปี และ 0.02 มก./กก. ในเด็กอายุเกิน

2 ปี โดยขนาด  $2/3$  หรือ  $3/4$  ของขนาดทั้งหมดที่คำนวณได้ให้ทันที ส่วนขนาดที่เหลือให้  $\frac{1}{8}$  หรือ  $\frac{1}{8}$  ทุก 4 ชั่วโมงต่อมาอีก 2 ครั้ง แต่ถ้ายังไม่เปลี่ยนเป็น sinus rhythm ก็อาจจะเพิ่มให้อีก  $\frac{1}{4}$  ของขนาดทั้งหมด (ซึ่งเป็นขนาดของ maintenance ต่อวัน) ได้ทุก 4 ชั่วโมง จนกว่าจะเปลี่ยนเป็น sinus rhythm ซึ่งต้องระวังเกิดพิษจากยาโดยต้องทำคลื่นหัวใจกำกับด้วยเสมอ ถ้าโชคร้ายการรักษาด้วยดิจิตาลิสแล้วยังไม่เปลี่ยนเป็น sinus rhythm (พบยาก) หรือพบว่าเกิดแท้นเร็วผิดปกติอีก แม้ว่าได้อิทธิพลอยู่อาจจำเป็นต้องใช้ยาอื่น ๆ เช่น ควินิดีน, โปรปาโนลอล หรือ โปรเคนนาไมต์ ร่วมด้วย

ผู้เขียนเคยประสบกับภาวะของ supraventricular tachycardia ที่คือต่อกรให้ทั้งดิจิตาลิส ควินิดีน และโปรปาโนลอล ในเด็ก อายุประมาณ 1 เดือน และท้ายสุดต้องใส่ pace maker อยู่จนถึง 2 ปี

ส่วนรายงานการพบวิธีใหม่ในการรักษา supraventricular tachycardia ที่ได้ผลเป็นที่น่าพอใจ คือ การกระตุ้น vagal tone โดยใช้ความเย็นกระตุ้น Diving reflex ซึ่งมีปลายประสาท anterior ethmoidal รับรู้ อยู่บริเวณเยื่อส่วนหน้าของ nasal septum, nasal vestibule ผิวหนังของ Ala และปลายจมูก ทำให้เกิด bradycardia และ peripheral vasoconstriction

ได้มีผู้ใช้ก้อนน้ำแข็งดูแรง ๆ ที่บริเวณจมูกและริมฝีปากบน จนน้ำแข็งละลายเข้าไปในรูจมูกนานประมาณ 30-45 วินาที หรือใช้ถุงพลาสติกขนาดใหญ่ที่คลุมหน้าคนไข้มัดถึงบริเวณหน้าหู และกาง ใส่น้ำแข็งประมาณ 3 ถุงและเติมน้ำให้ปริมาณเท่ากัน อย่าลืมรัดปากถุงและโปะลงบนหน้าคนไข้ นานประมาณ 15 วินาที จะสามารถเปลี่ยนให้หัวใจเต้นช้าลงจนเป็น sinus rhythm ได้ และควรให้ยาดิจิตาลิสต่อ นอกจากนี้ Diving reflex อาจทำให้เกิดได้โดยการใส่ endotracheal tube หรือให้คนไข้กลืนใจกดหน้าได้น้ำ (face immersion) เป็นต้น แม้่วิธีการจะดูหวาดเสียว แต่ก็มีผู้รายงานใช้วิธีดังกล่าวรักษาคนไข้ได้ผลดีมาแล้ว ควรที่แพทย์ผู้รักษาจะใช้ดุลยพินิจในการเลือกกรรมวิธีต่าง ๆ ให้เหมาะแก่คนไข้เป็นรายบุคคล

## อ้างอิง

1. Dissel G S : The icebag : A new technique for interception of supraventricular tachysardia. J. Pediatr. 97 : 4, 1980.
2. Ehlers K H : Supraventricular and ventricular dysrhythmias in infants and children. Cardiovasc Clin. 4 : 3, 1972.
3. Grahame I F M, Hann I M : Use of the diving reflex to treat supraventricular tachycardia J Pediatr. 97 : 4, 1980.
4. Goldman M J : Principles of clinical electrocardiography 7<sup>th</sup> ed., California : Lange Medical Publications, 1970.