

9-1-1981

รังสีปริศนา

เกษร วัชรพงศ์

วารสารพิมพ์ อีสสระพานิชกิจ

สุชาดา ชุณหงษ์สิมานนท์

Follow this and additional works at: <https://digital.car.chula.ac.th/clmjjournal>



Part of the [Medicine and Health Sciences Commons](#)

Recommended Citation

วัชรพงศ์, เกษร; อีสสระพานิชกิจ, วารสารพิมพ์; and ชุณหงษ์สิมานนท์, สุชาดา (1981) "รังสีปริศนา," *Chulalongkorn Medical Journal*: Vol. 25: Iss. 5, Article 12.

DOI: <https://doi.org/10.56808/2673-060X.1851>

Available at: <https://digital.car.chula.ac.th/clmjjournal/vol25/iss5/12>

This Review Article is brought to you for free and open access by the Chulalongkorn Journal Online (CUJO) at Chula Digital Collections. It has been accepted for inclusion in Chulalongkorn Medical Journal by an authorized editor of Chula Digital Collections. For more information, please contact ChulaDC@car.chula.ac.th.

รังสีวิทยา

รังสีปริศนา

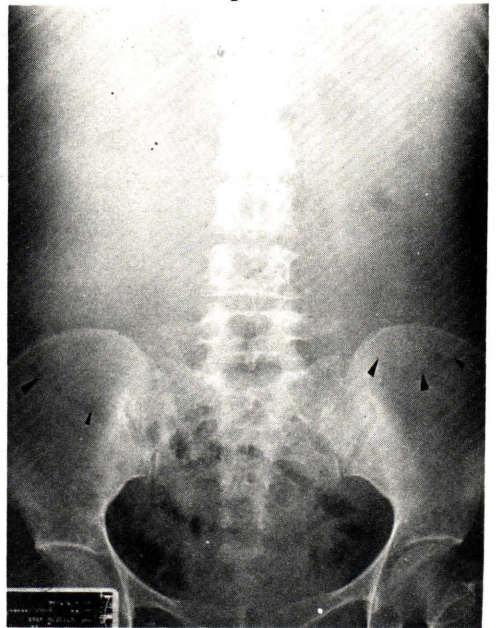
เกษร วัชรพงศ์*

วรารักษ์ อิศสระพานิชกิจ*

สุชาดา ฮุนพงษ์สิมานนท์*

รายที่ 1

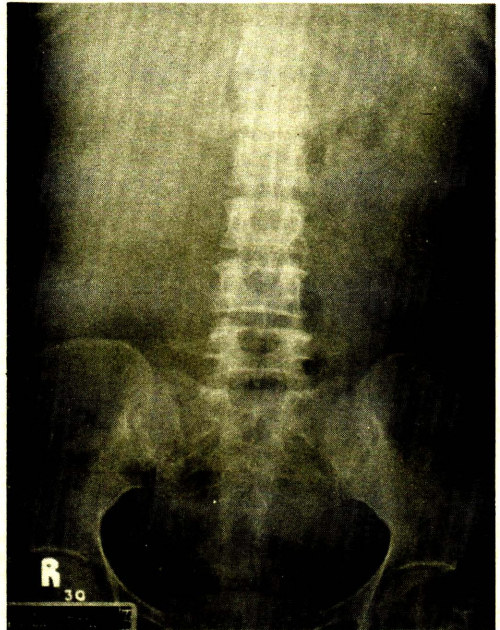
ผู้ป่วยหญิงไทยคู่ อายุ 41 ปี มาโรงพยาบาลด้วยเรื่องมีก้อนในท้อง ซีด และปวดศีรษะมาประมาณ 2 เดือน ตรวจร่างกายพบผู้ป่วยซีด ความดันโลหิต 150/110 มิลลิเมตรปรอท, eye ground มี hypertensive retinopathy, คลำก้อนได้ทั้งสองข้างของท้อง ได้ถ่ายรังสี plain KUB, excretory urogram และตรวจด้วย ultrasonography ได้ผลดังในรูป 1, 2, 3, 4 และ 5



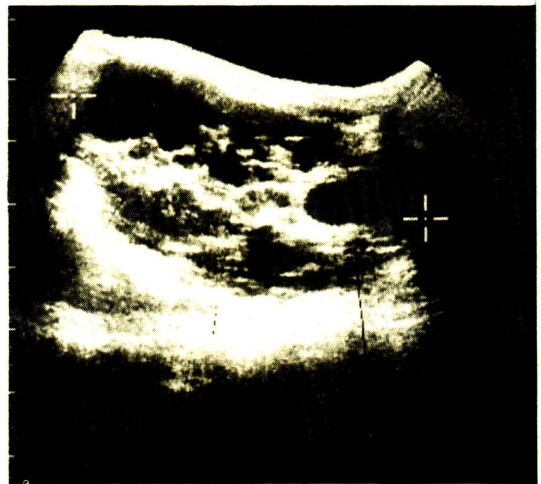
ภาพที่ 1 ภาพรังสี plain KUB.

* ภาควิหารังสีวิทยา คณะแพทยศาสตร์ จุฬาลงกรณ์มหาวิทยาลัย

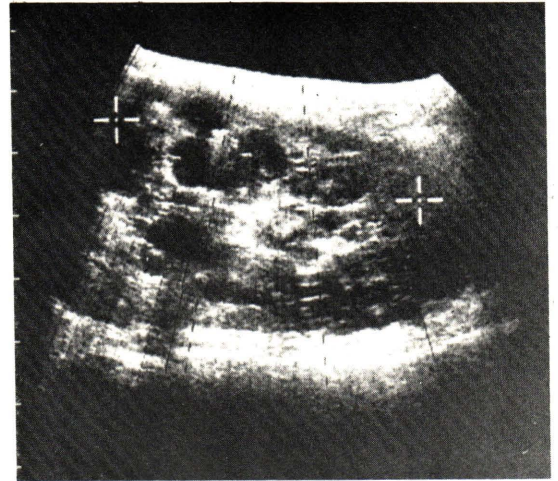
ภาพที่ 2 ภาพรังสี excretory urogram
หลังฉีดสารทึบแสงได้ 30 นาที



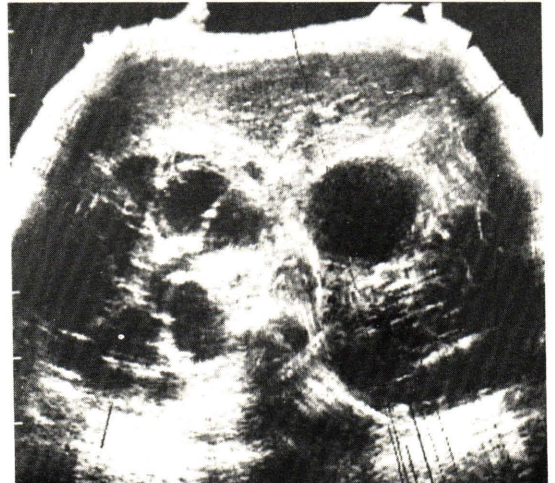
ภาพที่ 3 ภาพ gray scaled ultrasonogram
ตามยาวของไตข้างขวา



ภาพที่ 4 ภาพ gray scaled ultrasonogram
ตามยาวของไตข้างซ้าย



ภาพที่ 5 ภาพ gray scaled ultrasonogram
ตามแกนขวางของไตทั้งสองข้าง



เฉลย : Adult type polycystic kidneys.

ภาพที่ 1 plain KUB. เห็นก้อน soft tissue อยู่ 2 ข้างของช่องท้อง ขอบเขต
กำหนดเห็นไม่ชัด เห็นขอบเขตด้านล่างตามหัวลูกศรไม่มีหินปูนในก้อนทั้ง 2 นี้ และไม่เห็นเงา
ของกล้ามเนื้อ Psoas

ภาพที่ 2 ภาพรังสี excretory urogram หลังฉีดสารทึบแสง 30 นาที ไม่เห็น
collecting system ของไตทั้งสองข้าง

ภาพที่ 3 ภาพ gray scaled ultrasonogram ตามยาวของไตข้างขวา เห็นมี
sonolucent area ขอบเขตชัดเจนหลาย ๆ อัน เป็นช่องสี่ตำ pelvicalyceal system มีลักษณะ
ปกติ วัดขนาดไตได้ยาว 24.5 เซนติเมตรซึ่งมีขนาดใหญ่

ภาพที่ 4 ภาพ gray scaled ultrasonogram ตามยาวของไตซ้าย เห็นลักษณะ sonolucent area เช่นเดียวกับข้างขวา วัดขนาดของไตข้างซ้ายได้ยาว 20.3 เซนติเมตร ซึ่งมีขนาดใหญ่

ภาพที่ 5 ภาพ gray scaled ultrasonography ตามขวางของไตทั้งสองข้าง เห็นการเปลี่ยนแปลงของไตทั้งสองเช่นเดียวกัน

ผู้ป่วยมาโรงพยาบาลด้วยเรื่องมีก้อนสองข้างของช่องท้อง การตรวจร่างกายก็ยืนยันเช่นเดียวกันการถ่ายภาพรังสี plain KUB. ช่วยให้เห็นว่ามีก้อน soft tissue อยู่สองข้าง ซึ่งอาจจะเป็นเงาของไตขนาดใหญ่ การทำ excretory urography จะช่วยให้เห็นลักษณะขนาดของไตรวมทั้ง collecting system ด้วยถ้าหากไตสามารถขับถ่ายสารทึบแสงออกมา แต่บางครั้งหน้าที่ของไตเสียไป ขับถ่ายสารทึบแสงออกมาได้หรือไม่ดีพอ ในภาพรังสีก็จะไม่เห็น nephrogram หรือ pelvocalyceal system ทำให้วินิจฉัยไม่ได้ว่าผู้ป่วยเป็นอะไรแน่นอน ในกรณีของ polycystic kidneys ถ้ามีสารทึบแสงผ่านไตได้ในภาพรังสี nephrogram จะเห็นมี radiolucent areas เป็นวงใสสีดำกระจายอยู่ทั่วไป ซึ่งเป็นลักษณะของ cyst. และในรูปต่อมาจะเห็น pelvocalyceal system ยึดออกและถูกกดคดคล้ายขาแมลงมูม

ผู้ป่วยรายนี้ในการทำ excretory urography ไม่เห็น nephrogram และไม่เห็นสารทึบแสงใน pelvocalyceal system ทำให้วินิจฉัยได้เพียงว่ามีก้อน soft tissue นั้นน่าจะเป็นไตที่โต แต่ไม่ทราบรายละเอียดว่าเป็นจากเหตุอะไรเช่น เนื้องอก, cyst หรือ hydronephrosis

จากการทำ ultrasonography ช่วยให้ทราบการวินิจฉัยที่แน่นอน โดยเห็นมีบริเวณสีดำกลม ๆ (multiple sonolucent areas) อยู่ภายในเนื้อไตทั้งสองข้างขอบเขตชัดเจน ซึ่งเป็นลักษณะของ polycystic kidneys ซึ่งอาจแยกได้ว่าไม่ใช่ hydronephrosis เพราะไม่เห็น dilatation ของ pelvocalyceal system และไม่ใช่มีก้อนเนื้องอกซึ่งส่วนมากมักเป็นเนื้อ solid แต่มีเพียง 5 เปอร์เซนต์ที่เป็น cystic type ซึ่งก็เป็นเพียง 1 อัน ไม่พบ multiple cyst.

อ้างอิง

1. Paul LW, Juhl JH. Renal cystic disease. The Essentials of Roentagen Interpretation. New York Harper & Row, Publisher, Third ed. 1972 : 679-683
2. Witten DM, Myevs GH, Utz DC : Polycystic renal disease. Emmett's clinical urography. Philadelphia, W.B. Saunders company, 1977, Vol 3 : 1410-1427