

1-1-1972

Asherman's syndrome

ถนอม มะโนทัย

Follow this and additional works at: <https://digital.car.chula.ac.th/clmjournal>



Part of the [Medicine and Health Sciences Commons](#)

Recommended Citation

มะโนทัย, ถนอม (1972) "Asherman's syndrome," *Chulalongkorn Medical Journal*: Vol. 17: Iss. 1, Article 5.
Available at: <https://digital.car.chula.ac.th/clmjournal/vol17/iss1/5>

This Article is brought to you for free and open access by the Chulalongkorn Journal Online (CUJO) at Chula Digital Collections. It has been accepted for inclusion in Chulalongkorn Medical Journal by an authorized editor of Chula Digital Collections. For more information, please contact ChulaDC@car.chula.ac.th.

ASHERMAN'S SYNDROME

ถนอม มะโนทัย พ.บ., M.S., F.A.C.O.G.*

Intrauterine adhesions ได้เคยมี
บรรยายไว้ในนิตยสารทางการแพทย์ร่วม
๑๐๐ ปี มาแล้ว แต่จำนวนที่รายงานมีน้อย
จนกระทั่งปี ๑๙๔๘ เป็นต้นมา Asher-
man^(1,2) จึงได้บรรยายไว้อย่างชัดเจนว่า
ผลจาก trauma คือ uterine cavity หรือ
cervical canal อาจทำให้มี adhesion ได้
ซึ่งทำให้เกิดอาการผิดปกติเป็นผลตามมาได้
ต่าง ๆ กัน และได้ให้ชื่อว่า Asherman's
syndrome สำหรับคนอื่น ๆ ซึ่งใช้เรียกใน
นิตยสารทางการแพทย์มีมากมาย เช่น
traumatic amenorrhea, uterine atresia,
endometrial sclerosis, adhesive endome-
tritis, uterine adhesions, intrauterine
sympyses, uterine synechiae คำที่เหมาะสม
ที่สุดควรเป็น intrauterine adhesions หรือ
Asherman's syndrome

Incidence พบได้น้อยมาก รายงาน
ที่พบบ่อยมักมาจาก ประเทศแถบลาติน-
อเมริกา, ฝรั่งเศส และสแกนดิเนเวีย

Dmowski และ Greenblatt⁽³⁾ ประมาณว่า
๑.๕% ของ hysteroqram ของคนไข้ที่ทำ
โดยข้อบ่งชี้ต่าง ๆ กัน มี Asherman's
syndrome

Etiology โดยมากเป็นผลจาก trauma
โดยเฉพาะอย่างยิ่งการทำ D & C ในระยะ
หลังคลอด, ใน missed abortion หรือ
criminal abortion แต่ก็อาจพบได้หลังจาก
การผ่าตัด Cesarean section, myomectomy,
หรือแม้แต่ diagnostic D & C

อย่างไรก็ตาม อาจพบเป็นผลตามจากการ
อักเสบ เช่น PID, tuberculous endome-
tritis ก็ได้

อาการ

ผู้ป่วยจะมาหาแพทย์ได้ด้วยอาการ
ต่าง ๆ กัน สุดแต่พยาธิสภาพภายในมดลูก
ว่ามีมากน้อยเพียงไร ตามรายงานของ
Netter, et al.⁽⁴⁾, Foix, et al.⁽⁵⁾ amenor-
rhea และ hypomenorrhea เป็นอาการที่พบ

* แผนกวิชาสูติ-นรีเวชศาสตร์ คณะแพทยศาสตร์, จุฬาลงกรณ์มหาวิทยาลัย

บ่อยที่สุด นอกจากนั้นก็มี infertility และ dysmenorrhea

สำหรับรายที่มี partial adhesion อาจมีการตั้งครรภ์เกิดขึ้นได้ ในรายเช่น habitual abortion จะพบได้บ่อยที่สุด นอกจากนั้นอาจเป็นสาเหตุให้เกิด premature labor, abnormal presentation, placenta accreta และ placenta previa

ในรายที่มี adhesion ที่บริเวณ cervical canal เท่านั้น ในโพรงมดลูกปกติ ผู้ป่วยจะมาด้วยอาการ amenorrhea เสมอ ในรายเช่นนี้ถึงแม้โพรงมดลูกจะไม่มี adhesion ก็จริง แต่โดย mechanism ซึ่งยังไม่มีผู้อธิบายได้ชัดเจน endometrium จะไม่มี response คือ cyclic ovarian hormone ซึ่งยังคงมีตามปกติ จึงไม่มีเลือดประจำเดือนขังอยู่ภายในโพรงมดลูก ผิดกับรายที่มี congenital stenosis ของ cervix endometrium คงมี cyclic change ตาม ovarian cycle จึงมีเลือดขังสะสมอยู่ในโพรงมดลูก (hematometra) ทำให้มดลูกโต ปวดท้องเหมือนผู้ป่วยซึ่งเป็น imperforate hymen

การวินิจฉัย

ในรายที่สงสัย Asherman's syndrome ประวัติเบนของสำคัญมาก ประวัติทำ

D & C มาก่อน ผู้ป่วยมีสุขภาพดี ลักษณะของ hormone ในร่างกายปกติ มี biphasic BBT การตรวจภายในจะไม่พบสิ่งผิดปกติ เมื่อทำ D & C จะบอกได้ว่ามี adhesion และเป็นในส่วนใด hysterosalpingogram ควรทำทุกรายที่สงสัย ก่อนที่จะทำ D & C เพื่อประโยชน์ทั้งในการวินิจฉัย และการติดตามผลการรักษา

การรักษา

การรักษา Asherman's syndrome ได้มีผู้พยายามใช้วิธีต่าง ๆ กัน Asherman เองแนะนำให้ทำ dilatation และ lysis of adhesions โดยทำทางช่องคลอด หรือหน้าท้อง (hysterotomy) ถ้ามี adhesion มาก ๆ แต่ residual และ recurrent adhesion พบได้มากกว่า ๕๐%⁽⁶⁾ จึงได้มีผู้พยายามแก้ปัญหานี้ต่าง ๆ กัน เช่นใช้ steroid, estrogen, estrogen และ progesterone, drains, catheter เป็นต้น แต่ผลที่ได้อาจไม่เป็นพอใจ

สำหรับผู้ที่เชื่อว่า Asherman's syndrome เกิดจากการขาด basal layer ของ endometrium ออกหมด จึงไม่มีประจำเดือนก็ได้แนะนำให้ทำ endometrial หรือ tubal

transplantation แต่ก็ไม่ได้ผล และ Asherman ก็คำนการรักษาโดยวิธีอื่นมาก จนกระทั่งในระยะ ๒-๓ ปีมานี้ จึงมีผู้ improve การรักษา Comminos et al. (7) ใช้ Foley catheter ใส่ทิ้งไว้ในโพรงมดลูก หลังจากทำ D & C โดยฉีด Urografin ไว้ใน catheter ๕-๑๐ ซี.ซี. ในตอนแรก แล้วค่อย ๆ เพิ่ม ๕ ซี.ซี. ทุก ๓-๕ วัน จนได้ ๑๕-๒๐ ซี.ซี. ทิ้งไว้ ๑๐-๑๕ วัน ให้ antibiotics และถ้ามี adhesion มากก็ให้ estrogen และ progesterone ด้วย ๗๐% ของผู้ป่วยที่ได้รับการรักษาแบบนี้กลับมีประจำเดือนปกติ และ ๔๔% ตั้งครรภ์ใน ๑ ปี

Louros et al. (8) ใช้ IUD ใส่ทิ้งไว้ในโพรงมดลูกหลังจากทำ D & C เมื่อมีประจำเดือนสองครั้งจึงเอาออก ถ้ามี adhesion มากให้ progesterone ด้วย นับเป็นรายแรกที่ใช้ IUD เข้าช่วยในการรักษา Asherman's syndrome 90% ของผู้ป่วยจะกลับมีประจำเดือนปกติ และหนึ่งในหกตั้งครรภ์ใน ๕ เดือนแรก หลังจากนั้นได้มีผู้ใช้ IUD อีก ๒-๓ ราย (9, 10) ก็ได้ผลดีเช่นเดียวกัน

รายงานผู้ป่วย

ผู้ป่วยหญิงไทย อายุ ๓๕ ปี P. 2 Ab. 1 โดยตั้งครรภ์ปกติคลอดธรรมชาติครบกำหนดเมื่อปี ๒๕๑๐ ต่อมาในปี ๒๕๑๑ ได้ตั้งครรภ์ที่สองและคลอดโดย Cesarean section เมื่อตั้งครรภ์ได้ ๓๒ สัปดาห์ เพราะเป็น Placenta previa. ๒๕๑๒ ได้ตั้งครรภ์ที่สาม และแท้งเมื่อตั้งครรภ์ได้ ๒ เดือน ไม่ได้ขูดมดลูกหลังแท้ง ผู้ป่วยมี brownish vaginal discharge เสมอมา และเมื่อรับประทานยาคุมกำเนิดก็มี breakthrough bleeding ในเดือนกุมภาพันธ์ ๒๕๑๓ จึงได้รับการขูดมดลูก microscopic ของ curetting เป็น necrotic placental tissue หลังขูดมดลูก ผู้ป่วยไม่มีประจำเดือนอีกเลย ได้ทำ thyroid function tests พบว่าปกติ BBT. พบเป็น ovulatory pattern ตรวจภายในไม่มี signs ของ atrophy (ovarian failure) ได้ให้ cyclic estrogen และ progesterone ไม่มี withdrawal bleeding ในเดือนพฤศจิกายน ๒๕๑๓ จึงได้ทำ D & C พบว่ามี difficulty เล็กน้อยในการ dilate ปากมดลูก ขนาดของมดลูกปกติ ขูดไม่ได้ endometrium เลย

หลังจากขูดมดลูกได้ให้ cyclic estrogen (Premarin 1.25 mg. OD ๒๑ วันหยุด

๗ วัน) รวม ๒ ครั้ง แต่ไม่ปรากฏว่ามี withdrawal bleeding

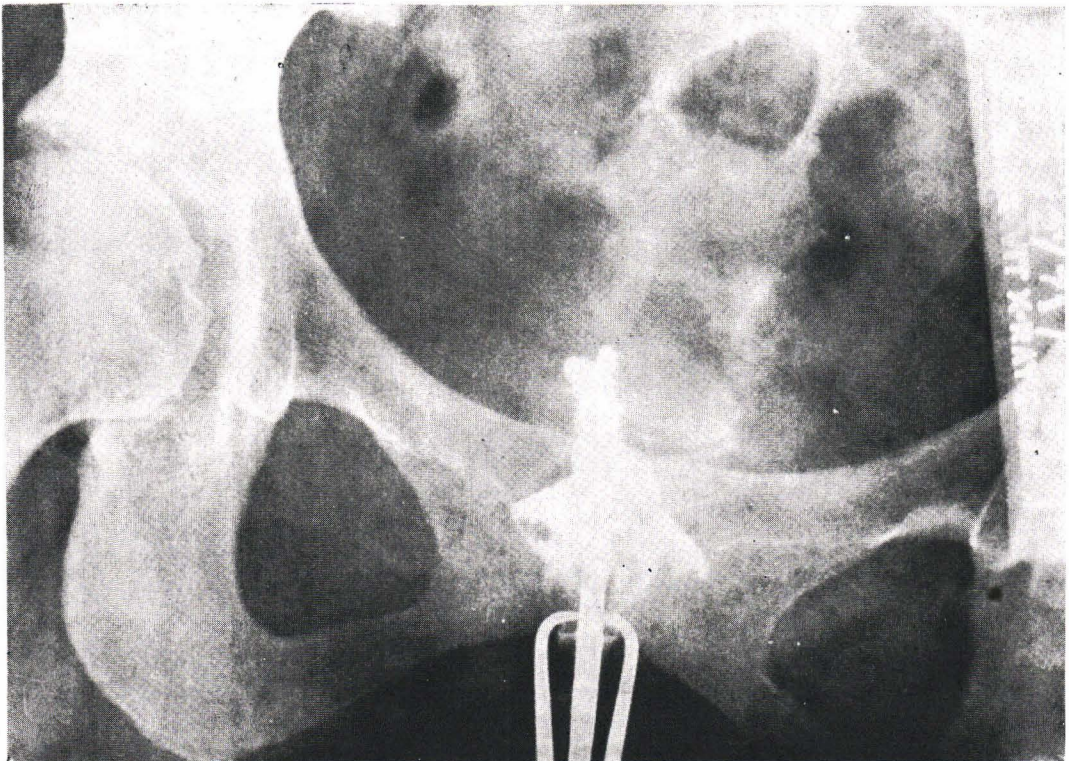
จึงได้ทำ hystero-gram ๒ ครั้ง (๒ คลินิก) ได้ผลเช่นเดียวกัน คือมี complete obstruction ที่ internal os. opaque media ไม่เข้าไปในโพรงมดลูกเลย (ดูรูป)

ได้ทำ D & C อีกครั้งหนึ่ง finding เหมือนการบุตครั้งแรก คือมี obstruction ที่ internal os เล็กน้อย และใน cavity ช่างวัดได้ ๗ ซม. ก็รู้สึกว่ามี adhesion บ้าง ไม่มากนัก ไม่ได้ endometrium เลย แม้แต่น้อย จึงได้ใส่ IUD (Lippes loop)

และได้ให้ cyclic premarin เหมือนครั้งแรก ปรากฏว่ามี withdrawal bleeding หลังจาก cycle ที่สอง ตรวจภายในพบว่า IUD อยู่ปกติ ได้หยุดให้ premarin ผู้ป่วยก็มีประจำเดือนปกติเรื่อยมา จึงได้ออก IUD ออกเมื่อเดือนกรกฎาคม ๒๕๑๔ หลังจากเอาออกแล้วประจำเดือนก็กลับมาเสมอ BBT เป็น biphasic ผู้ป่วยคงจะตั้งครรภ์ได้ ถ้าไม่บังเอิญมีสาเหตุอื่นมาร่วมด้วย

Discussion

Asherman's syndrome ในประเทศเรา ไม่ค่อยพบ ทั้ง ๆ ที่การบุตมดลูกก็มามาก และ



การทำ criminal abortion ก็มีใช้น้อย
ทั้งนี้อาจจะเป็นเพราะเราไม่ค่อยนึกถึงจึงมิได้
วินิจฉัยว่าเป็นโรคนี้ได้ Sweeney (11)

รายงานไว้ว่าที่ Women' Clinic of the New
York Hospital ไม่เคยวินิจฉัย Asherman's
syndrome เลยก่อนปี ค.ศ. ๑๙๖๓ เมื่อ
review คู hysterosalpingogram ๒๕๐๐
ราย ที่ทำไว้ก่อนปี ค.ศ. ๑๙๖๓ ก็มีรายซึ่ง
สงสัยว่าจะเป็น Asherman's syndrome
รวมอยู่ด้วย แต่ radiologic diagnosis จะเป็น
filling defect, endometrial polyp, submu-
cous myoma เป็นต้น

ผู้เขียนเองได้ส่งผู้ป่วยที่มาหาเนื่องจาก
infertility ทั้ง primary และ secondary ทำ
hysterosalpingogram ทุกรายในระยะ ๕ ปี
ที่ผ่านมาไม่เคยพบเลย นอกจากรายที่
รายงานนี้ ดังนั้นจึงอาจมี factor อื่น ๆ
อีกด้วยที่เราไม่ค่อยพบ Asherman's
syndrome

สรุป

Asherman's syndrome พบได้น้อย ถ้า
ไม่นึกถึงไว้การวินิจฉัยก็อาจจะพลาดไปได้
ผู้ป่วยที่มีประวัติ amenorrhea, hypomenor-
rhea, infertility, recurrent abortion

หลังจากทำ D & C ควรทำ hysterosalping-
ogram ทุกราย การรักษาได้ผลดีมากใน
ปัจจุบัน ผู้เขียนได้ review literatures และ
ได้รายงานผู้ป่วย ๑ ราย พร้อมการรักษา
ที่ได้ผล

ขอบคุณ

ผู้รายงานขอขอบคุณต่อ น.พ. บรรพต
บุญศิริ, พ.ญ. ประเสริฐศิริ เช่นตระกูล และ
น.พ. นคร ศิริทรัพย์

เอกสารอ้างอิง

1. Asherman, J.G. Amenorrhea Traumatica. J. Obst. & Gynaec. Brit. Emp. 25:23, 1948.
2. Asherman, J.G. Traumatic Intrauterine Adhesions. J. Obst. & Gynaec. Brit. Emp. 57:892, 1950.
3. Dmowski, W.P. and Greenblatt, R.B. Asherman's Syndrome and Risk of Placenta Accreta. Obst & Gynec 34:288-299, 1969.
4. Netter, A.P., Musset, R., Lambert, A. and Salomon, Y. Traumatic Uterine Synechiae; a common cause of menstrual insufficiency, sterility and abortion. Amer. J. Obst. & Gynec. 71:368, 1956.
5. Foix, A., Brune, R.O., Davidson I., and Lema, B. The Pathology of Postcurettage Intrauterine Adhesions. Amer. J. Obst. & Gynec. 96:1027, 1966.
6. Polishuk, W.Z., and Kohane, S. Intrauterine Adhesions; Diagnosis and Therapy. Obst. & Gynec. Dig. 8:41, 1966.

7. Comninos, A.C., and Zourlas, P.A. Treatment of Uterine Adhesions (Asherman's syndrome.) *Amer. J. Obst. & Gynec.* 105:862-865, 1969.

8. Louros, N.C., Danezis, J.M., and Pontifix, G. Use of Intrauterine Devices in The Treatment of Intrauterine Adhesions. *Fertil & Steril.* 19:509-523, (July-Aug.), 1968.

9. Razad, I.B., Rozada, H. Remedio, M.R. and Sica-Blanco, Y. IUD in the Treatment of Uterine Synechia. *Obst. & Gynec.* 32:387-390, 1968.

10. Polishuk, W.Z., A., and Avida, I. Intrauterine Device in the Treatment of Traumatic Intrauterine Adhesions. *Fertil & Steril.* 20:241-249, 1969.

11. Sweeney, W.J. Intrauterine Synechia. *Obst. & Gynec.* 27:284, 1966.
