

2-1-1973

คุณค่าของการตรวจไขข้ออักเสบเนื่องในการวินิจฉัยโรคหมอนรองกระดูกสันหลังระดับเอวที่ขรุขระ

เสก อักษรานุเคราะห์

กระแส สุขคนชมาน

เยี่ยมมโนภพ ขุนนาค

จรัส สุวรรณเวลา

ตรง พินิจโกมล

See next page for additional authors

Follow this and additional works at: <https://digital.car.chula.ac.th/clmjjournal>

 Part of the [Medicine and Health Sciences Commons](#)

Recommended Citation

อักษรานุเคราะห์, เสก; สุขคนชมาน, กระแส; ขุนนาค, เยี่ยมมโนภพ; สุวรรณเวลา, จรัส; พินิจโกมล, ตรง; and พากเพียร, วิชัย (1973) "คุณค่าของการตรวจไขข้ออักเสบเนื่องในการวินิจฉัยโรคหมอนรองกระดูกสันหลังระดับเอวที่ขรุขระ," *Chulalongkorn Medical Journal*: Vol. 18: Iss. 1, Article 4.

Available at: <https://digital.car.chula.ac.th/clmjjournal/vol18/iss1/4>

This Article is brought to you for free and open access by the Chulalongkorn Journal Online (CUJO) at Chula Digital Collections. It has been accepted for inclusion in Chulalongkorn Medical Journal by an authorized editor of Chula Digital Collections. For more information, please contact ChulaDC@car.chula.ac.th.

คุณค่าของการตรวจไข้ก้ำมเนื้อในการวินิจฉัยโรคหนองกระดูกสันหลังระดับเอวที่ปราศ
ประสาท

Authors

เสก อักษรานเคราะห์, กระแส สดขมาน, เยี่ยมมโษภพ ขุนนาค, จรัส สุวรรณเวลา, ตรง ชันจุมโษมล, and วจัย พากเพียร

คุณค่าของการตรวจไฟฟ้ากล้ามเนื้อ ในการวินิจฉัยโรคหมอนกระดูกสันหลัง ระดับเอวที่บรอกประสาท

เสก อักษรานุเคราะห์*

เยี่ยมมโนภพ บุญนาค*

ตรง พันธุมโกมล*

กระแส สุขนธมาน*

จรัส สุวรรณเวลา**

วินัย พากเพียร*

การศึกษาผลการตรวจไฟฟ้ากล้ามเนื้อ (Electromyography) ในผู้ป่วยด้วยโรคหมอนกระดูกสันหลังระดับเอวที่บรอกประสาท 40 ราย ที่ได้รับการยืนยันด้วยการตรวจ myelography และการผ่าตัด พบว่าทุกรายให้ผลการตรวจไฟฟ้ากล้ามเนื้อผิดปกติ ส่วน myelography ให้ผลผิดปกติ 38 ราย การตรวจไฟฟ้ากล้ามเนื้อบอกระดับที่ผิดปกติได้ถูกต้องร้อยละ 77.5 ส่วน myelography บอกระดับได้ถูกต้องถึงร้อยละ 90 ลักษณะที่ผิดปกติในการตรวจไฟฟ้ากล้ามเนื้อส่วนใหญ่เป็น fibrillation และ sharp wave ทางบวก ซึ่งแสดงว่ามีการทำลายรากประสาทแล้ว ส่วนศักย์ไฟฟ้าแบบ polyphasic ซึ่งบ่งถึงการบรอกของรากประสาทพบบ้างบางราย

บทนำ

การวินิจฉัยโรคหมอนกระดูกสันหลังระดับเอวที่บรอกประสาท (Herniated lumbar disc) โดยปกติทำได้ด้วยอาศัยประวัติอาการปวดเสียวร้าวลงเอวลงไปยังขา ประกอบกับอาการชาที่เท้าและกล้ามเนื้อที่เท้าอ่อนกำลัง และการตรวจพบต่างๆ ที่บ่งถึงการบรอกประสาท ส่วนการตรวจพิเศษโดยทั่วไปมักใช้ myelography ซึ่ง

นอกจากจะแสดงให้เห็นการบรอกประสาทแล้วยังบอกระดับที่เป็นโรคได้ด้วย แต่ myelography ทำให้เกิดโรคแทรกซ้อนอยู่บ้าง จึงใช้เฉพาะรายที่คิดว่าจำเป็นผ่าตัดรักษาเท่านั้น

ตั้งแต่ ค.ศ. 1950 ได้มีผู้นำวิธีการตรวจไฟฟ้ากล้ามเนื้อมาใช้ในการวินิจฉัย การบรอกต่อรากประสาทที่ 2, 3, 4, 5, 6 และพบว่าได้ผลดี รายงานนี้เป็นการศึกษาผลการตรวจไฟฟ้ากล้ามเนื้อใน

* แผนกศัลยศาสตร์ออร์โธปิดิกส์ และ กายภาพบำบัด คณะแพทยศาสตร์ จุฬาลงกรณ์มหาวิทยาลัย

** แผนกศัลยกรรมประสาท คณะแพทยศาสตร์ จุฬาลงกรณ์มหาวิทยาลัย

ผู้ป่วยด้วยโรคหมอนกระดูกสันหลังระดับเอวทับเส้นประสาท เพื่อวิเคราะห์หาคุณค่าของวิธีการตรวจแบบนี้

วัสดุและวิธีการ

ได้ตรวจไฟฟ้ากล้ามเนื้อในผู้ป่วยโรคหมอนกระดูกสันหลังระดับเอวทับเส้นประสาท 59 คน 40 รายได้รับการผ่าตัดรักษา ยืนยันพยาธิสภาพ และได้ทำ myelography ทั้ง 40 รายเพื่อศึกษาผลเปรียบเทียบ

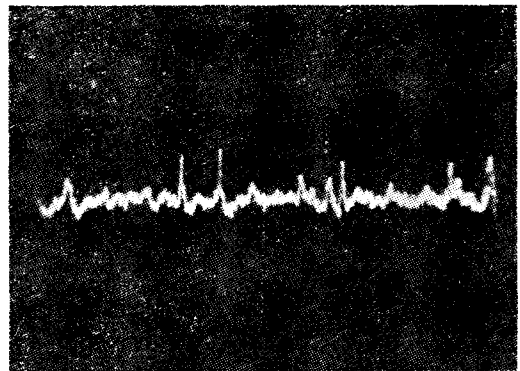
เครื่องตรวจไฟฟ้ากล้ามเนื้อที่ใช้เป็นของบริษัท DISA ตั้งเครื่องให้มีความเร็วของการกวาดสัญญาณบนจอ 25 มิลลิวินาทีต่อช่อง และความแรงระหว่าง 50 ถึง 500 มิลลิโวลท์ ใช้เทคนิคเข็มอิเล็กโทรดแบบ coaxial.

กล้ามเนื้อที่ตรวจคือ Quadriceps, Tibialis anterior, Peroneus longus และ Gastrocnemius. ขณะตรวจให้คนไข้นอนหงายในท่าที่สบาย บักเข็มลงบนกล้ามเนื้อที่กำหนด และตรวจกระแสไฟฟ้าที่เกิดขึ้นในขณะที่คนไข้อยู่ในลักษณะต่างๆ คือ

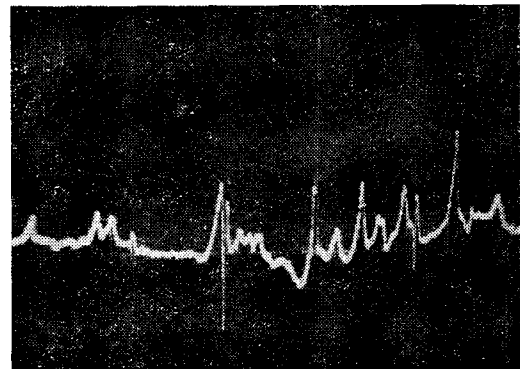
1. อยู่นิ่งๆ
2. ให้กล้ามเนื้อเกิดการหดตัวเล็กน้อย
3. ให้กล้ามเนื้อหดตัวเต็มที่

คนปกติขณะอยู่นิ่งๆ ไม่มีกระแสไฟฟ้าเกิด แต่ถ้าพบ fibrillation และ positive sharp wave

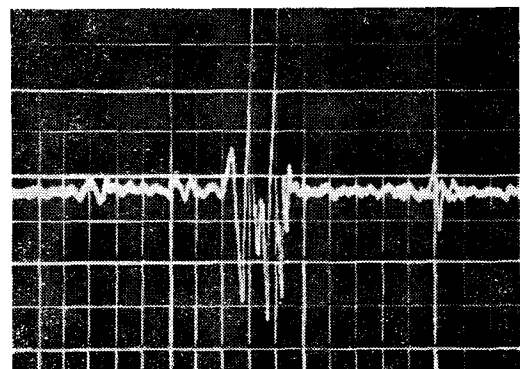
ถือว่าผิดปกติ เมื่อกกล้ามเนื้อหดตัวเล็กน้อยจะมีศักย์ไฟฟ้าชนิด polyphasic ไม่เกิน ร้อยละ 20 แต่ถ้าพบว่าเพิ่มขึ้นมากก็ถือว่าผิดปกติ ขณะกล้ามเนื้อหดตัวเต็มที่จะมีศักย์ไฟฟ้าเต็มจอซึ่งถือว่าปกติ แต่ถ้าไม่เต็มจอแสดงว่ามีกล้ามเนื้อบางส่วนเสียไป



Fibrillation



Positive sharp wave



Polyphasic potential

ผล

1. อัตราการตรวจพบผิดปกติ ผู้ป่วยที่ได้รับการผ่าตัดพบเป็นโรคหมอนกระดูกสันหลังทับรากประสาท 40 คน ตรวจพบไฟฟ้ากล้ามเนื้อผิดปกติทั้ง 40 คน (ตารางที่ 1) การตรวจ myelography ในผู้ป่วย 40 รายนี้พบว่ามีผลผิดปกติ 38 ราย หรือร้อยละ 95

ตารางที่ 1 อัตราการตรวจพบผิดปกติในผู้ป่วย 40 รายที่ได้รับการผ่าตัดยืนยันว่าเป็นโรคหมอนกระดูกสันหลังทับรากประสาท (ในวงเล็บเป็นเลขร้อยละ)

	ผิดปกติ	ปกติ
การตรวจไฟฟ้ากล้ามเนื้อ	40 (100)	0
MYELOGRAPHY	38 (95)	2 (5)

2. ชนิดของความผิดปกติในการตรวจไฟฟ้ากล้ามเนื้อ ปรากฏว่ามี fibrillation หรือ sharp wave ทางบวก หรือปนกันทั้งสองอย่าง 32 ราย หรือร้อยละ 80 มี 4 รายที่ตรวจพบศักย์ไฟฟ้าแบบ polyphasic และอีก 4 รายที่ตรวจพบทุกอย่างปนกัน (ตารางที่ 2)

ตารางที่ 2 ชนิดของความผิดปกติที่พบในการตรวจไฟฟ้ากล้ามเนื้อ

	จำนวนผู้ป่วย	ร้อยละ
FIBRILLATION และหรือ POSITIVE SHARP WAVE	32	80
POLYPHASIC POTENTIALS อย่างเดียว	4	10
ปนกัน	4	10

3. กล้ามเนื้อที่ตรวจพบผิดปกติ ผู้ป่วย 28 รายหรือร้อยละ 70 ตรวจพบความผิดปกติที่กล้ามเนื้อ Tibialis anterior และ Peroneus longus 9 รายตรวจพบความผิดปกติที่ทั้งกล้ามเนื้อ Tibialis anterior Peroneus longus และ Gastrocnemius (ตารางที่ 3)

ตารางที่ 3 แสดงการกระจายของกล้ามเนื้อที่ตรวจพบผิดปกติ

กล้ามเนื้อ	จำนวนผู้ป่วย	ร้อยละ	การแปลผล
TIBIALIS ANTERIOR	1	2.5	L ₄
TIBIALIS ANTERIOR PERONEUS LONGUS	28	70	L ₅
TIBIALIS ANTERIOR PERONEUS LONGUS และ GASTROCNEMIUS	9	22.5	L ₅ & S ₁
PERONEUS LONGUS และ GASTROCNEMIUS	1	2.5	S ₁
GASTROCNEMIUS	1	2.5	S ₁

4. คุณค่าของการตรวจไฟฟ้ากล้ามเนื้อในการบอกระดับที่เป็นโรค การวินิจฉัยระดับที่เป็นโรคใช้ลักษณะการกระจายของความผิดปกติตามกล้ามเนื้อต่าง ๆ ที่ตรวจ หากพบความผิดปกติที่กล้ามเนื้อ Tibialis anterior มัดเดียวก็ให้การวินิจฉัยว่าเป็นที่รากประสาท lumbar ที่ 4 (L4) หากพบความผิดปกติที่กล้ามเนื้อ Tibialis anterior และ Peroneus longus แต่ไม่พบที่ Gastrocnemius ก็ให้การวินิจฉัยว่าเป็นที่รากประสาท lumbar ที่ 5 (L5) หากพบความผิดปกติที่กล้ามเนื้อ Peroneus longus และ Gas-

trocnemius แต่ไม่พบที่ Tibialis Anterior ก็หมายความว่ารากประสาท sacrum ที่ 1 และเมื่อพบความผิดปกติในกล้ามเนื้อทั้งสามมีวินิจฉัยว่าเป็นที่รากประสาท lumbar ที่ 5 และ sacrum ที่ 1

ตารางที่ 4 การเปรียบเทียบคุณค่าของการตรวจไฟฟ้ากล้ามเนื้อ และ MYELOGRAPHY ในการบอกระดับที่เป็นโรค

	การตรวจไฟฟ้า กล้ามเนื้อ	MYELOGRAPHY
	จำนวนผู้ป่วย (ร้อยละ)	จำนวนผู้ป่วย (ร้อยละ)
การตรวจบอก ตำแหน่งได้ถูกต้อง	31 (77.5)	36 (90)
การตรวจบอก ตำแหน่งผิดไป		
1 ระดับ	1 (2.5)	0
การตรวจแปลผล ว่ามี 2 ระดับ แต่ ผ่าตัดพบเพียง ระดับเดียว	8 (20)	2 (5)
การตรวจไม่พบ ความผิดปกติ แต่ ผ่าตัดพบ	0	2 (5)

เมื่อวินิจฉัยตามวิธีการดังกล่าวแล้วเปรียบเทียบกับผลการผ่าตัด และผลการตรวจ myelography (ตารางที่ 4) ปรากฏว่า การตรวจไฟฟ้ากล้ามเนื้อบอกระดับได้ถูกต้องตรงกับการผ่าตัด 31 ราย หรือร้อยละ 77.5 ส่วน myelography ให้ผลบอกระดับได้ถูกต้องถึงร้อยละ 90

การแปลผลการตรวจไฟฟ้ากล้ามเนื้อที่บอกระดับคลาดเคลื่อนไป ส่วนใหญ่เป็นกรณีที่ยังบอกว่าเป็น 2 ระดับ หรือพบลักษณะปกติในกล้ามเนื้อทั้ง 3 มัด แต่การผ่าตัดพบเป็นโรคระดับเดียว

วิจารณ์ผล

ผลการตรวจไฟฟ้ากล้ามเนื้อในรายงานนี้พบผิดปกติทุกรายซึ่งเป็นอัตราสูงกว่าการตรวจ myelography อาจจะเป็นเพราะการตรวจไฟฟ้ากล้ามเนื้อเป็นการตรวจทางด้านสรีรวิทยา แต่การตรวจ myelography เป็นการตรวจทางกายวิภาค และอาจไม่เห็นพยาธิสภาพได้ถ้าหมอนกระดูกสันหลังที่ยื่นออกมาอยู่ชิดริมด้านข้างจนไม่กุด subarachnoid space

La Joie⁴ พบความผิดปกติในการตรวจไฟฟ้ากล้ามเนื้อร้อยละ 87 ซึ่งน้อยกว่ารายงานนี้เข้าใจว่าอาจจะเป็นเพราะผู้ป่วยในรายงานนี้เป็นผู้ป่วยที่เป็นมานานแล้ว และมีการเปลี่ยนแปลงของรากประสาทมากเป็นผลให้เกิดการเปลี่ยนแปลงที่กล้ามเนื้อทุกราย จะเห็นได้จากข้อเท็จจริงที่ว่าในรายงานนี้ผู้ป่วยที่ได้รับการตรวจไฟฟ้ากล้ามเนื้อ 59 ราย ได้รับการผ่าตัดรักษาถึง 40 ราย ส่วนรายงานของ La Joie ซึ่งตรวจผู้ป่วย 490 ราย ปรากฏว่าได้รับการผ่าตัดเพียง 30 ราย ข้อแตกต่างจึงคงจะเป็นจากการเลือกผู้ป่วยสำหรับศึกษา

สำหรับลักษณะของความผิดปกติ ในรายงานนี้พบว่ามี fibrillation sharp wave ทางบวก

มากและศักย์ไฟฟ้าแบบ polyphasic เพียงร้อยละ 10 Crane และ Krusen¹ พบ polyphasic อย่างเดียวร้อยละ 75 Hoover³ พบร้อยละ 60 และ La Joie⁴ ร้อยละ 35 ทั้งนี้ อาจจะเป็นเพราะ ศักย์ไฟฟ้าแบบ polyphasic เป็นลักษณะที่แสดง การรบกวนหรือการกระตุ้นของรากประสาท ส่วน fibrillation และ sharp wave ทางบวกเป็น ลักษณะของการทำลายรากประสาท ข้อความที่กล่าวนี้ได้รับข้อสนับสนุนจากการศึกษาทางพยาธิ วิทยาซึ่งพบว่าผู้ป่วยที่มี fibrillation และ sharp wave ทางบวกนี้มีพยาธิสภาพเกิดขึ้นมากแล้ว โดยทั่วไปการตรวจไฟฟ้ากล้ามเนื้อเป็นวิธีการ ตรวจที่ได้ผลในการวินิจฉัยหาพยาธิสภาพของ ประสาทที่เกิดจากการกดด้วยหมอนกระดูกสันหลัง ส่วนการบอกระดับที่เป็นโรคนั้นบอกได้ถูกต้องร้อยละ 77.5 ซึ่งนับว่าอยู่ในขั้นดี ส่วนการที่สามารถ บอกได้ว่ามีการทำลายรากประสาทไปมากน้อย เพียงใต้นั้นอาจมีความหมายในแง่การพยากรณ์ โรค เช่นโอกาสที่กล้ามเนื้อจะกลับคืนเป็น ปกติ แต่คุณค่าในด้านนี้ยังจะต้องศึกษาโดยละเอียดต่อไป

โดยที่การตรวจไฟฟ้ากล้ามเนื้อทำได้ง่ายไม่ ต้องเตรียมผู้ป่วย และไม่มีโรคแทรกซ้อนจากการ

ทำและอาจใช้ตรวจผู้ป่วยนอกได้ จึงเป็นวิธีการ ตรวจที่น่าจะนำมาใช้ในการวินิจฉัยโรคขั้นแรก โดยเฉพาะผู้ป่วยที่ยังไม่มีอาการมากพอที่จะพิจารณา รักษาด้วยการผ่าตัด ส่วนการตรวจ myelography นั้นควรจะทำเมื่อผู้ป่วยเข้าอยู่ในโรงพยาบาล เพราะอาจเกิดอาการปวดศีรษะ และ อาเจียนหลังการตรวจ ตลอดจนอาจมีโรคแทรกซ้อนระยะยาว เช่น Arachnoiditis ได้ การตรวจ myelography จึงไม่ควรทำในผู้ป่วยที่มีอาการไม่ มากพอ และไม่ได้อัดสินใจว่าจะผ่าตัดรักษา

เอกสารอ้างอิง

1. Crane CR., Krusen EM: Significance of polyphasic potentials in diagnosis of cervical root involvement. Arch Phys Med 49: 403-406, 68
2. Flax HJ, Berrios R, Rivera D: Electromyography in diagnosis of herniated lumbar disc. Arch Phys Med 45: 520-524, 64
3. Hoover BB, Caldwell JW, Krusen EM et al: Value of polyphasic potentials in diagnosis of lumbar root lesions. Arch Phys Med. 51: 546-548, 70
4. La Joie WJ: Nerve root compression: Correlation of electromyographic, myelographic & surgical findings. Arch Phys Med 53: 390-392, 72
5. Shea PA, Woods WW, and Werden DH: Electromyography in diagnosis of nerve root compression syndrome. Arch Neurol Psychiat 64: 93-104, 50
6. Wise CS, Ardizzone J: Electromyography in intervertebral disc protusions. Arch Phys Med 35: 442-446, 54