

7-1-1973

Percutaneous transhepatic cholangiography

พินิจ กุลละวณิชย์

เจสสิยา อริยะชน

สมหมาย วิไลรัตน์

Follow this and additional works at: <https://digital.car.chula.ac.th/clmjournal>



Part of the [Medicine and Health Sciences Commons](#)

Recommended Citation

กุลละวณิชย์, พินิจ; อริยะชน, เจสสิยา; and วิไลรัตน์, สมหมาย (1973) "Percutaneous transhepatic cholangiography," *Chulalongkorn Medical Journal*. Vol. 18: Iss. 3, Article 1.

DOI: 10.58837/CHULA.CMJ.18.3.1

Available at: <https://digital.car.chula.ac.th/clmjournal/vol18/iss3/1>

This Article is brought to you for free and open access by the Chulalongkorn Journal Online (CUJO) at Chula Digital Collections. It has been accepted for inclusion in Chulalongkorn Medical Journal by an authorized editor of Chula Digital Collections. For more information, please contact ChulaDC@car.chula.ac.th.

PERCUTANEOUS TRANSHEPATIC CHOLANGIOGRAPHY

พินิจ กุลละวณิชย์*

เจลิยา บียะชน**

สมหมาย วิไลรัตน์*

เรื่องย่อ

การทำ percutaneous transhepatic cholangiography ในผู้ป่วยที่สงสัยว่าเป็นโรค ตับช้ำจากระบบท่อน้ำดีอุดตัน 36 ราย ปรากฏว่าสามารถวินิจฉัยความผิดปกติได้ ถึงร้อยละ 80 ของผู้ป่วยที่ตับช้ำจากระบบท่อน้ำดีอุดตัน การอุดตันร้อยละ 60 เกิด จากมะเร็งของท่อน้ำดีที่บริเวณ porta hepatis และ common bile duct การตรวจวิธี นี้ช่วยในการวินิจฉัยสาเหตุของโรคตับช้ำได้ดี โดยเฉพาะในการแยกสาเหตุทางค้ำ อายุรกรรมออกจากสาเหตุทางศัลยกรรม แต่ผลของการใช้ในโรคนี้ของ common bile duct ยังไม่สู้ดีนัก เพราะสามารถตรวจพบน้ำได้เพียง 1 รายใน 7 รายเท่านั้น (ร้อยละ 14.28)

บทนำ

Percutaneous transhepatic cholangiography (P.T.C.) เป็นวิธีศึกษาระบบท่อน้ำดีโดย ฉีดสารทึบรังสีเข้าท่อน้ำดีโดยแทงเข็มผ่านเนื้อตับ วิธีนี้เริ่มใช้ตั้งแต่ ค.ศ. 1937¹¹ แต่ก็หมดความนิยม ไปชั่วขณะเนื่องจากอันตรายแทรกซ้อนซึ่งเกิดจาก เยื่อช่องท้องอักเสบจากน้ำดีรั่ว (bile peritonitis) ขณะนี้กลับมานิยมใช้กันอีก^{1,4,5,7,12,13,17,19,20,26}

เหตุที่ทำให้จำเป็นต้องใช้วิธีตรวจนี้ทั้งที่ยังมี วิธีตรวจการทำงานของตับอีกหลายวิธี เพราะสาเหตุของโรคตับช้ำนั้นบางครั้งวินิจฉัยยากมาก จุด

ประสงค์สำคัญอยู่ที่ความต้องการแยกสาเหตุทาง อายุรกรรม (medical jaundice) ออกจากทาง ศัลยกรรม (surgical jaundice) ถ้าบังเอิญวินิจฉัยผิดพลาดและทำผ่าตัดผู้ป่วยที่เป็นโรคตับช้ำ ทางอายุรกรรมจะทำให้มีอัตราการตายสูงถึง 9.5 และ มีภาวะแทรกซ้อนรุนแรงได้ถึงร้อยละ 11.9¹⁰ ผู้ป่วยที่เป็นโรคตับช้ำจากน้ำคั่งในร่างกายน (cholestatic jaundice) มีอาการตัวเหลือง คันตามผิวหนัง อุจจาระซีดและปัสสาวะสีเข้ม วิธีตรวจการทำงานของตับชนิดต่างๆ เช่น bilirubin alkaline phosphatase serum transaminase protein

* หน่วยวิชาระบบทางเดินอาหาร แผนกอายุรศาสตร์ คณะแพทยศาสตร์ จุฬาลงกรณ์มหาวิทยาลัย

** หน่วยวิชารังสีวินิจฉัย แผนกรังสีวิทยา คณะแพทยศาสตร์ จุฬาลงกรณ์มหาวิทยาลัย

electrophoresis และ cholesterol ไม่สามารถจะช่วยวิเคราะห์แยกสาเหตุทางอายุรกรรมออกจากทางศัลยกรรมได้⁹

ผู้ป่วยที่สงสัยว่าเป็นติชานจากสาเหตุทางศัลยกรรมนั้นการถ่ายภาพรังสีระบบท่อน้ำดีโดยรับประทาน หรือฉีดสารทึบรังสีไม่ค่อยได้ผลสาเหตุของโรคติชานซึ่งเนื่องมาจากโรคตับอ่อนก็วินิจฉัยได้ยาก เพราะการตรวจระดับน้ำตาลและ amylase ในเลือด รวมทั้งการตรวจทางรังสีโดยให้ผู้ป่วยรับประทาน barium ส่วนใหญ่ก็ไม่ช่วยในการวินิจฉัย การตัดเนื้อตับ (liver biopsy) มาตรวจก็ยังไม่แน่นอนว่าจะได้ประโยชน์ เพราะการแยกสาเหตุต่างๆ ของโรคติชานจากน้ำดีคั่งในร่างกายนอกจากอาศัยการศึกษาพยาธิสภาพของชั้นเนื้อตับที่ตัดออกมาทำได้ยาก¹⁸ พยาธิแพทย์ที่ชำนาญจริงๆ อาจจะสามารถวินิจฉัยได้ว่าเป็นติชานจากการอุดตัน แต่ไม่อาจบอกสาเหตุของการอุดตันได้²¹

การถ่ายภาพตับโดยฉีดสารกัมมันตภาพรังสี (liver scintigraphy) และ peritoneoscopy อาจช่วยยืนยันว่าระบบท่อน้ำดีเกิดอุดตันและแยกสาเหตุทางอายุรกรรมออก Steroid test อาจช่วยแยกโรคตับอักเสบเฉียบพลัน (acute hepatitis) ออกจากสาเหตุทางศัลยกรรมได้^{22, 23} ในระยะ 2 ปี ที่ผ่านมามีผู้ป่วยในโรงพยาบาลจุฬาลงกรณ์ 1 ราย ซึ่งเป็นโรคติชานและภายหลังให้ steroid

ระดับ bilirubin ลดลงอย่างชัดเจน เป็นการบ่งชี้ว่าสาเหตุของโรคติชานเป็นทางอายุรกรรม

การผ่าตัดก็เป็นวิธีหนึ่งซึ่งช่วยวินิจฉัยสาเหตุของโรคติชาน แต่ควรจะทำเฉพาะในรายที่จำเป็นจริงๆ เท่านั้น Operative cholangiography นั้นต้องทำผ่าตัดร่วมกับการถ่ายภาพรังสีในท้องผ่าตัด ทำให้การถ่ายภาพรังสีอาจไม่ได้ดีเท่าที่ทำในห้องถ่ายภาพรังสี จึงเป็นเหตุให้ได้ผลทางวินิจฉัยโรคน้อยกว่าที่ควรจะได้²⁵

นอกจาก P.T.C. แล้วไม่มีการตรวจวิธีอื่นอีกที่จะช่วยให้การวินิจฉัยที่แน่นอนว่ามีการอุดตันตลอดจนถึงสาเหตุของการอุดตันด้วย ในระยะไม่นานมานี้มีผู้นำวิธีใหม่มาใช้คือ ทำ duodenoscopy แล้วสอดท่อผ่านกลองเข้า ampulla of Vater และฉีดสารทึบรังสีเข้าไปพร้อมกับถ่ายภาพรังสีดูระบบท่อน้ำดี^{2, 8} วิธีนี้ยังค่อนข้างใหม่ ต้องอาศัยความชำนาญประกอบกับเครื่องมือซึ่งราคาแพง

ในปัจจุบัน P.T.C. เป็นวิธีที่สะดวกแน่นอนและสามารถช่วยวินิจฉัยการอุดตันได้ดี หลักการวินิจฉัยอาศัยดูภาพรังสีซึ่งแสดงการขยายตัวของระบบท่อน้ำดีภายในตับ โรคติชานซึ่งไม่มีการอุดตันจะไม่มีการขยายตัว (หลักการดูภาพรังสีเพื่อแยกสาเหตุการอุดตันดูรายละเอียดในภาคผนวกท้ายเรื่อง)

จุดประสงค์ของการวินิจฉัยนี้เพื่อศึกษาประสิทธิภาพของ P.T.C. ในการวินิจฉัยโรกระบบท่อน้ำดีอุดตัน ตลอดจนสาเหตุและตำแหน่งที่เกิดการอุดตัน นอกจากนี้ยังต้องการจะศึกษาถึงสถิติสาเหตุของการอุดตันด้วย

วัสดุ และ วิธีการ

ได้ทำ P.T.C. ในผู้ป่วยทั้งหมด 36 ราย ทุกรายทำก่อนผ่าตัด

เข็มที่ใช้ทำ P.T.C. เป็นเข็มพิเศษยาว 15 ซม. ขนาด 18 G ตัวเข็มมีหลอด teflon หุ้มตำแหน่งที่แทงเข็มคือ 1 ซม. ต่ำจากกระดูกสันหลัง (Xiphisternum) ค่อนไปทางขวาของเส้นกลางตัว 1 ซม. ตำแหน่งที่อาจแทงได้มีอีก 2 ตำแหน่งคือที่ 1 ซม. ไตซ้ายโครงขาตรงเส้นแบ่งกลางกระดูกไหปลาร้าและช่องกระดูกซี่โครงที่ 8 9 และ 10 (ตำแหน่งเดียวกับที่นิยมใช้ตัดชั้นเนื้อตับมาตรวจ) ตรงเส้นกึ่งกลางรักแร้ ข้างขวาบริเวณที่เคาะตับที่สุด ตำแหน่งหลังอาจจะเป็นประโยชน์ในกรณีที่มีผู้ป่วยเคยทำผ่าตัดหน้าท้องมาก่อน

วิธีทำปฏิบัติเป็นลำดับดังนี้ ทำความสะอาดหน้าท้องแล้วฉีด Xylocain 2% ที่ตำแหน่งจะแทงเข็มเมื่อชาแล้วใช้มีดกรีดผิวหนังกว้างพอให้เข็มผ่านได้และแยกเนื้อเยื่อได้ผิวหนังเพื่อช่วยไม่ให้หลอด teflon ติดให้ผู้ป่วยหายใจเข้าเต็มที่แล้วกลืนใจนิ่งแทงเข็มเข้าตับลึกประมาณ 12 ซม. ถอดเข็มออกเหลือแต่หลอด teflon ไว้ ให้ผู้ป่วยหายใจได้

ต่อกระบอกฉีดยากับหลอด teflon แล้วดูดคว่ำได้น้ำดีหรือไม่ ถ้าไม่ได้ค่อยๆ ถอนหลอด teflon ออกช้าๆ พร้อมทั้งดูดกระบอกฉีดยาเรื่อยๆ จนได้น้ำดีจึงหยุด พยายามดูดน้ำดีให้ได้มากที่สุด เสร็จแล้วฉีดสารทึบรังสี (Hypaque 40%) 20-80 มล. ถ้าดูดน้ำดีไม่ได้ตลอดระยะทางที่ถอนหลอด teflon ออก อาจแทงใหม่อีก แล้วปฏิบัติเช่นเดิม ทำซ้ำได้ 5 ครั้ง ถ้ายังไม่ได้น้ำดีแสดงว่าไม่น่าจะมีการขยายตัวของระบบท่อน้ำดีภายในตับ⁵

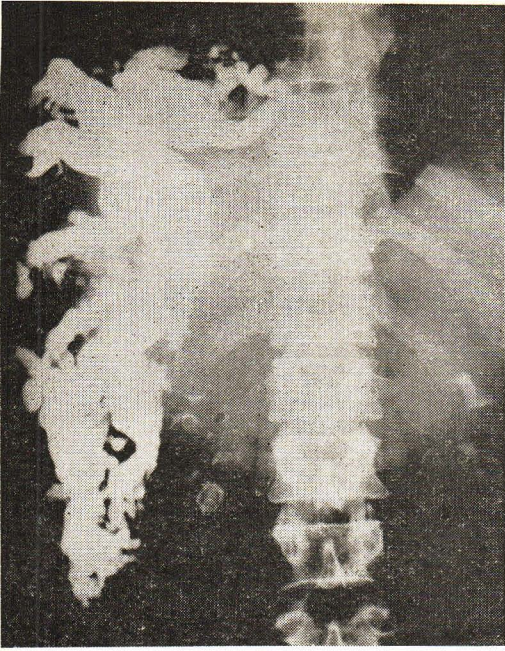
ภายหลังฉีดสารทึบรังสีแล้ว ถ่ายภาพรังสีของท้องจากด้านหน้า ขวา และซ้าย ในขณะที่ผู้ป่วยนอนราบ และยืน

ผล

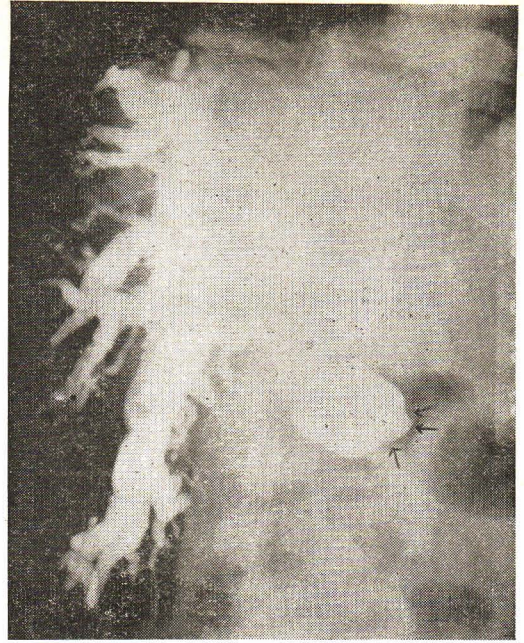
ในผู้ป่วยที่ได้ศึกษา 36 ราย มีผู้ป่วยที่มีการอุดตัน 35 ราย และไม่มีการอุดตัน 1 ราย การตรวจ P.T.C. ให้ผลว่ามีการอุดตันในผู้ป่วย 28 ราย (ร้อยละ 77.77 ต่อผู้ป่วยทั้งหมด และร้อยละ 80 ต่อจำนวนผู้ป่วยที่มีการอุดตัน) ผู้ป่วย 1 รายที่ไม่มีการอุดตันการตรวจไม่ได้ผล

สาเหตุของการอุดตันในผู้ป่วย 28 รายซึ่งตรวจ P.T.C. ได้ผล

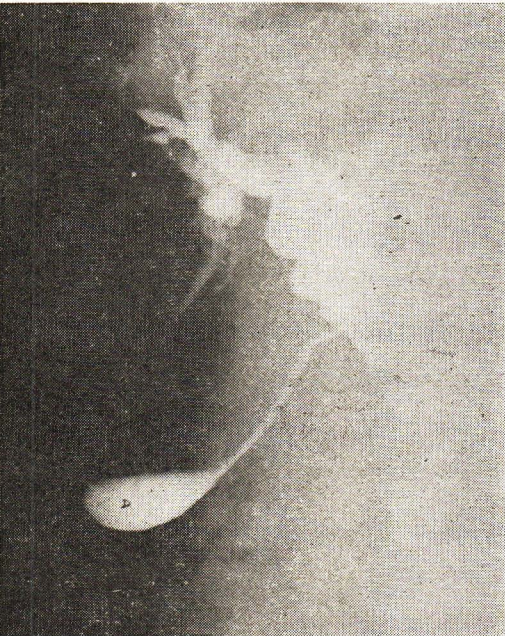มะเร็งของท่อน้ำดีในตับ	18 ราย
มะเร็งที่ส่วนหัวของตับอ่อน	6 ราย
มะเร็งของ common bile duct	3 ราย
นิ่วใน common bile duct	1 ราย



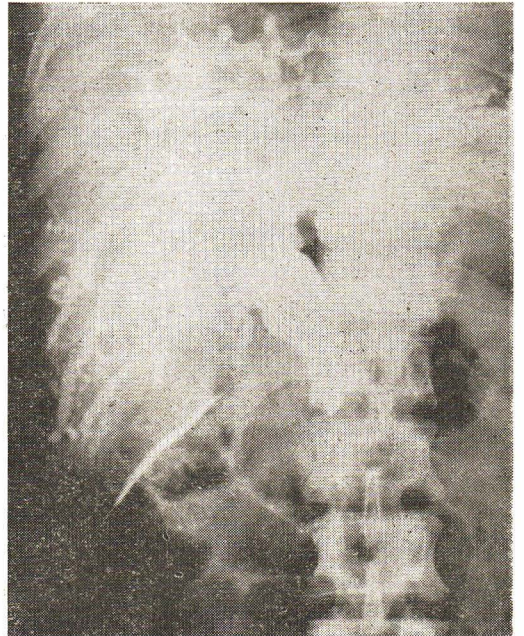
รูปที่ 1 ท่อน้ำดีในกลีบขวาของตับโตและกว้างมาก ไม่
มีสารที่บ่งชี้ออกมาใน *common bile duct*
หรือกลีบซ้ายของตับเลย แสดงว่ามีการอุดตัน
บริเวณ *hepatic duct* ข้างขวา ผู้ป่วยเป็น
มะเร็งของท่อน้ำดีบริเวณ *porta hepatis*.



รูปที่ 2 *Common bile duct* โป่งมาก มีการอุดตัน
แบบวงแหวน (ลูกศรชี้) ผู้ป่วยเป็นมะเร็ง
ของตับอ่อน ซึ่งลามมาถึง *common bile duct*.
A. = *intrahepatic duct*
B. = *common hepatic duct*
C. = *common bile duct*



รูปที่ 3 *Common bile duct* โป่งมากเห็นภาพท่อน้ำดี
common bile duct มีอุดตันแบบวงแหวน ผู้
ป่วยเป็นมะเร็งบริเวณ *periampulla* ลามมา
ถึง *common bile duct*
D. = ถุงน้ำดี



รูปที่ 4 *Common bile duct* โป่งมาก การอุดตันเป็น
ลักษณะ *miniscus* ผู้ป่วยมีนิ่วใน *common*
bile duct.

สาเหตุของการอุดตันในผู้ป่วย 8 รายซึ่ง
ตรวจ P.T.C. ไม่ได้ผล

และอีก 1 ราย เป็นมะเร็งของ hepatic duct
ร่วมด้วย)

นิ้วใน common bile duct 6 ราย มะเร็งของตับร่วมกับตับแข็ง 1 ราย
(1 ราย เป็น secondary biliary cirrhosis มะเร็งที่ส่วนคอของตับอ่อน 1 ราย

ตารางที่ 1 ผลการตรวจ P.T.C. และสาเหตุของการอุดตัน

ก. ผลจากการศึกษา⁵

ข. ผลจากรายงานของ George และคณะ⁵

สาเหตุการอุดตัน	จำนวนที่วินิจฉัย การอุดตันได้		จำนวนผู้ป่วยที่วินิจฉัย การอุดตันไม่ได้		ผู้ป่วยเฉพาะสาเหตุ ผู้ป่วยทั้งหมดที่มีการอุดตัน	
	ก ราย (ร้อยละ)	ข ราย (ร้อยละ)	ก ราย	ข ราย	ก ร้อยละ	ข ร้อยละ
1. มะเร็งของตับอ่อนและ Ampulla	6 (85.7)*	28 (100)	1	—	20	25
2. มะเร็งท่อน้ำดี	21 (100)	23 (89)	—	5	60.03	25
2.1 ท่อน้ำดีในตับ	18	—	—	—	51.43	—
2.2 common bile duct	3	—	—	—	8.60	—
3. นิ้วใน common bile duct	1 (14.28)	8 (72.72)	6	3	20	9
4. ท่อน้ำดีตีบ	—	33 (78.66)	—	9	—	37.5

วิจารณ์ผล

ผลการตรวจวินิจฉัยระบบท่อน้ำดีอุดตันด้วย
วิธี P.T.C. ในรายงานนี้คล้ายคลึงกับของ George
และ คณะ⁵ ซึ่งศึกษาในผู้ป่วยทั้งหมด 137 ราย
และพบว่า P.T.C. สามารถวินิจฉัยการอุดตันได้
ร้อยละ 70.81 เมื่อเทียบกับผู้ป่วยทั้งหมด และร้อย
ละ 83.93 เมื่อเทียบกับผู้ป่วยที่มีการอุดตัน จาก
รายงานอื่น ๆ ผลการวินิจฉัยได้มีตั้งแต่ร้อยละ 63
ถึง 92^{16, 17, 19, 26} ในรายงานนี้ P.T.C. ตรวจไม่

ได้ผลในผู้ป่วย 1 รายซึ่งเป็นโรคของเนื้องอกตับ แต่
ในรายงานของ George และคณะ⁵ ได้ผลร้อยละ
15 และรายงานอื่นได้ผลร้อยละ 7.5¹⁹ และ 10¹⁷

อุบัติการณ์ของมะเร็งท่อน้ำดีในรายงานนี้สูงถึง
ร้อยละ 60 เมื่อรวมทั้งมะเร็งท่อน้ำดีที่ porta
hepatis และ common bile duct เปรียบเทียบกับ
กับของ George และคณะซึ่งพบเพียงร้อยละ 25
เท่านั้น⁵ (ตารางที่ 1) เนื่องจากการทำ P.T.C.
ให้ผลได้ดีมากดังแสดงในรายงานนี้และรายงาน

อื่น⁵ จึงควรอย่างยิ่งที่จะใช้การตรวจวิธีนี้ในผู้ป่วยทุกรายที่สงสัยระบบท่อน้ำดีอุดตัน มะเร็งท่อน้ำดีที่ตำแหน่ง porta hepatis นั้นอาจอยู่ลึกมากจนคล้ยแพทย์มองไม่เห็นหรือคลำไม่พบความผิดปกติขณะผ่าตัด ดังนั้นถ้าไม่มีข้อมูลมาก่อนว่ามีความผิดปกติที่ตำแหน่งนี้อาจวินิจฉัยผิดว่าเป็นติชานจากสาเหตุทางอายุรกรรมได้ ด้วยเหตุนี้การทราบสาเหตุลွ่งหน้าโดยใช้วิธี P.T.C. จึงนับว่าสำคัญมาก นอกจากนั้นถ้าทราบว่าท่อน้ำดีในตับตำแหน่งใดโป่งมากก็ช่วยในการทำ biliary drainage ให้ได้ผลดี การผ่าตัดช่วยระงับอาการนี้โดยเฉลี่ยจะช่วยให้ผู้ป่วยสบายได้ถึง 10 เดือน และบางรายอาจจะได้ผลนานปี⁶

ลักษณะภาพรังสีของการตรวจวิธี P.T.C. ไม่สามารถบอกว่าการอุดตันนั้นเกิดจากมะเร็งของท่อน้ำดีเอง (ที่ตำแหน่ง porta hepatis) หรือมะเร็งแพร่กระจายมายังต่อมน้ำเหลืองที่ขั้วตับ (hilum) เช่น มะเร็งของตับและ Hodgkin's disease เป็นต้น แต่ภาพรังสีของการตรวจ P.T.C. จะบอกตำแหน่งและขนาดของการอุดตันได้¹⁷ จากรายงานต่าง ๆ การอุดตันบริเวณนี้ส่วนใหญ่เกิดจากมะเร็งท่อน้ำดี

การใช้ P.T.C. แยกมะเร็งที่ common bile duct ออกจากมะเร็งที่ตับอ่อนและบริเวณรอบ ๆ ampulla of Vater นั้นยังทำได้แน่นอน¹⁷ มะเร็งของตับอ่อนอาจจะลุกลามขึ้นไปตาม com-

mon bile duct เมื่อฉีดสีมาจากท่อน้ำดีข้างบน โดยแทงผ่านเนื้อตับจะเห็นเพียงระดับบนของพยาธิสภาพทำให้ดูลักษณะเหมือนมะเร็งของ common bile duct มากกว่ามะเร็งของตับอ่อน

การอุดตันที่เกิดจากนิ่วในรายนี้มีอุบัติการณ์ร้อยละ 20 ซึ่งสูงกว่าของ George และคณะ⁵ ซึ่งพบเพียงร้อยละ 9 (ตารางที่ 1) ผลการวินิจฉัยด้วย P.T.C. ในรายงานนี้ถูกต้องเพียงร้อยละ 14.28 ของผู้ป่วยทั้งหมดที่มีนิ่ว นับว่าต่ำมากเมื่อเปรียบเทียบกับรายงานของ George และคณะ⁵ (ตารางที่ 1) ทั้งนี้อาจจะเป็นด้วยสาเหตุหลายประการคือ

1. การทำ P.T.C. ในผู้ป่วยที่เป็นนิ่วใน common bile duct แทะเข็มเข้าท่อน้ำดีได้ยาก อาจจะต้องแทงถึง 10 ครั้งก็ได้²⁵

2. ความชำนาญในการแทงของคณะผู้รายงานยังไม่มากพอ และในบางรายแทงเข็มน้อยกว่า 5 ครั้ง มีเพียงรายเดียวที่พยายามแทงเข็มซ้ำถึง 7 ครั้ง แต่ก็ไม่ได้ผล

สาเหตุการอุดตันที่เกิดจากมะเร็งของตับอ่อนหรือ ampulla ในรายงานนี้ใกล้เคียงกับรายงานอื่น (ตารางที่ 1) ส่วน biliary stricture ไม่พบในการศึกษาครั้งนี้เลย จากรายงานของ George และคณะ⁵ พบถึงร้อยละ 37.5 การทำ P.T.C. ในผู้ป่วยประเภทนี้ค่อนข้างยาก อาจจะต้องแทงเข็มถึง 10 ครั้งกว่าจะสำเร็จ²⁵ ฉะนั้นการที่ George และคณะ⁵ รายงานว่าทำได้สำเร็จถึงร้อยละ 78.66

นับว่าได้ผลดีมาก ผู้ป่วยจากโรคนี้ประมาณ $\frac{1}{3}$ จะตายจากผลของการอุดตันหรือจากการรักษาทางผ่าตัด^{3,6} Biliary stricture จากการผ่าตัดนั้นสาเหตุมากกว่าร้อยละ 80 เกิดจากการทำ cholecystectomy⁶

สรุปผลการวินิจฉัยการอุดตันในระบบท่อน้ำดีด้วยวิธีทำ P.T.C. ในรายงานนี้พิสูจน์ว่ามีการอุดตันได้อย่างแน่นอน 28 ราย (ร้อยละ 77.77) ทุกรายสามารถบอกลักษณะและตำแหน่งการอุดตันได้ และมี 1 รายที่วินิจฉัยสาเหตุได้ชัดเจนว่าเป็นนิ้วใน common bile duct ข้อมูลที่ได้จากการตรวจนี้เป็นประโยชน์ต่อศัลยแพทย์มากในการที่จะเตรียมการผ่าตัดผู้ป่วย เป็นการยืนยันให้เห็นถึงประโยชน์ของ P.T.C. ในการใช้ตรวจผู้ป่วยที่สงสัยว่ามีการอุดตันของระบบท่อน้ำดี

ภาคผนวก

วิธีแยกสาเหตุการอุดตันที่ common bile duct โดยดูจากภาพรังสีนั้น อาศัยสังเกตลักษณะความยาวของ common bile duct และปลายท่อที่มีการอุดตัน นอกจากนี้ยังอาศัยข้อมูลว่ามีสารทึบรังสีเข้าไปในถุงน้ำดีหรือไม่¹⁴ โดยทั่วไปการอุดตันที่เกิดจากมะเร็งจะมีลักษณะ straight margin umbilicated หรือ nipple-shaped end¹⁵ เอกลักษณะของภาพรังสี common bile duct ที่มีการอุดตันจากโรคต่างๆ มีดังนี้^{14, 15, 17}

1. มะเร็งของ ampulla of Vater

Common bile duct จะยาวและโป่งมาก ที่ปลายมีลักษณะ typical cut-off หรือ umbilication เล็กๆ และควรที่จะเห็นสารทึบแสงเข้าไปในถุงน้ำดีด้วย

2. มะเร็งของตับอ่อน

Common bile duct ไม่ยาวมาก เท่าที่พบในมะเร็งของ ampulla แต่จะโป่งมาก อาจจะเห็นว่าอุดตันไปทางซ้าย ปลายท่อน้ำดีเป็น cigar shaped หรือ umbilicated และควรที่จะเห็นสารทึบรังสีในถุงน้ำดีด้วย

3. มะเร็งของ common bile duct

Common bile duct จะสั้นกว่าใน 2 กรณีแรก ปลายท่อน้ำดีมีลักษณะคล้ายที่เห็นในมะเร็งของ ampulla หรือมะเร็งของตับอ่อน จะมองไม่เห็นสารทึบรังสีในถุงน้ำดีถ้ามะเร็งลุกลามไปถึง cystic duct

4. นิ้วใน common bile duct

ปลายท่อน้ำดีมีลักษณะเป็น claw shaped ending หรือเป็น miniscus shaped ending

เอกสารอ้างอิง

1. Arner O., Hagberg S., Seldinger SI.: Percutaneous transhepatic cholangiography: puncture of dilated and nondilated bile ducts under roentgen television control. Surgery 52, 561-77, 62
2. Blumgart LH., Cotton PB, Burwood R., et al: Endoscopy and Retrograde Cholechoopancreatography in the Diagnosis of the Jaundiced Patient. Lancet 2, 1269-73, 72

3. Cattell RB, Breasch JW : General Considerations in the Management of Benign Strictures of the bile duct. N. Eng. J. Med. 261, 929-33, 59
4. Carter RF, Saypol GM. : Transabdominal Cholangiography. J.A.M.A. 148, 253-5, 52
5. George P., Young WB, Walker JG, et al: The value of Percutaneous Cholangiography. Br. J. Surg. 52, 779-83, 65
6. George P. Disorders of the Extrahepatic Duct Clinics in Gastroenterology 2:1, 1973
7. Glenn F., Evans JA, Mujahed Z, et al: Percutaneous Transhepatic Cholangiography. Ann Sur 156, 451-60, 62
8. Gregoe JA.: Retrograde Cannulation of the Ampulla of Vater. Med. Clin. North Am. 56, 3, 781-88, 72
9. Gutman AB: Drug reactions characterized by Cholestasis associated with intrahepatic biliary tract obstruction. Am. J. Med. 23, 841-5, 57
10. Harville DD., Summerskill WH : Surgery in Acute Hepatitis. Causes and Effects J.A.M.A. 184, 257-61, 63
11. Huard D., Do-Huan Hop 1973 La Ponction Transhe' patique des Canaux Biliares Bull Soc. Med. Chir. De L' Indochine 15, 1090 (Bull Soc. Int. Cher.)
12. Kaplan AA., Traitz JJ., Mitchell SD., et al : Percutaneous Transhepatic Cholangiography. Ann. Intern Med. 54, 856-69, 61
13. Kidd HA, : Percutaneous Transhepatic Cholangiography. Arch. Surg. 72, 262-8, 56
14. Kreel L., Gastro-intestinal System in Outline of Radiology. London, Heinemann Medical Book P. 152, 1971
15. Kreel L. Radiology of the Biliary System Preoperative Percutaneous Cholangiography. Clinics in Gastroenterology 2,1, 203, 1973.
16. Percutaneous Transhepatic Cholangiography. Lancet 2, 142-3, 67
17. Morettin LB., Dodd GD : Percutaneous transhepatic cholangiography Am J Dig Dis 17:831-45, 72
18. Popper H., Schaffner F. : Pathology of Jaundice resulting from intrahepatic cholestasis. J.A.M.A. 169 : 1447-53, 59
19. Seldinger SI : Percutaneous transhepatic cholangiography. Acta Radiol. (Diagn) (Stockholm) Suppl 253 : 1+, 66
20. Shaldon S., Barber KM, Young WB., Percutaneous Transhepatic Cholangiography. A Modified Technique. Gastroenterology 42, 371-9, 62
21. Sherlock S. : Diseases of the Liver and Biliary System 4th edition. Oxford, Blackwell Scientific Publications, 1968, pp. 292, 299, 1968
22. Summerskill WHL., Jones FA : Corticotrophin and Steroids in The Diagnosis and Management of "Obstructive" Jaundice Br. Med. J, 2, 1499-502, 58
23. Summerskill WH, Clowdus BF 2d, Bollman JL., et al : Clinical and Experimental Studies on the Effect of Corticotropin and Steroid Drug on Bilirubinemia. J. Med. 241, 555-62, 61
24. Walker JG., Young WB., George P., et al : percutaneous cholangiography in the management of Biliary Stricture. Gut 7, 164-74, 66
25. Walker GJ, Percutaneous Transhepatic Cholangiography Abdominal Operations 5th Ed. Ed. by Maingot I, 1008, 1969
26. Wiechel KL., Percutaneous transhepatic Cholangiography. Technique and application. With studies of the hepatic venous and biliary duct pressures the chemical changes in blood and bile and clinical results in a series of jaundiced patients. Acta Chir Scand. Suppl 330:1-99, 64