

10-1-1973

สมองอักเสบจากเชื้อ Herpes Simplex รายงานผู้ป่วยสองราย

อังคณา อินทรโกเศศ

จเร พลยระ เสริฐ

Follow this and additional works at: <https://digital.car.chula.ac.th/clmjjournal>



Part of the [Medicine and Health Sciences Commons](#)

Recommended Citation

อินทรโกเศศ, อังคณา and พลยระ เสริฐ, จเร (1973) "สมองอักเสบจากเชื้อ Herpes Simplex รายงานผู้ป่วยสองราย," *Chulalongkorn Medical Journal*: Vol. 18: Iss. 4, Article 4.

Available at: <https://digital.car.chula.ac.th/clmjjournal/vol18/iss4/4>

This Case Report is brought to you for free and open access by the Chulalongkorn Journal Online (CUJO) at Chula Digital Collections. It has been accepted for inclusion in Chulalongkorn Medical Journal by an authorized editor of Chula Digital Collections. For more information, please contact ChulaDC@car.chula.ac.th.

สมองอักเสบจากเชื้อ HERPES SIMPLEX

รายงานผู้ป่วยสองราย

อังคณา อินทรโกเศศ*
จเร ผลประเสริฐ**

Herpes simplex encephalitis เป็นโรคเนื้อสมองอักเสบอย่างรุนแรงสาเหตุมาจากเชื้อไวรัส Herpes Hominis โรคนี้แตกต่างจากสมองอักเสบจากเชื้อไวรัสชนิดอื่น ๆ เพราะพยาธิสภาพส่วนใหญ่ของโรคนี้พบที่สมองส่วน Temporal lobe และ rhinencephalon ข้างใดข้างหนึ่งเป็นผลให้เกิดอาการแสดงทางระบบประสาทเฉพาะที่⁷ (localizing sign) ได้แก่ ชัก หรือ อัมพาตครึ่งซีก พูดไม่ได้ และอื่น ๆ พร้อมกับอาการหมดสติ การดำเนินของโรคเร็ว มีอัตราการตายสูง^{13,16} และยังเกิดความพิการมากในคนที่รอดการวินิจฉัยและรักษาโดยถูกต้องทันเวลา ย่อมลดอัตราการตายและความพิการลงได้ จุดมุ่งหมายของการรายงานเรื่องนี้ก็เพื่อแนะนำแนวทางในการวินิจฉัยและบำบัดผู้ป่วย และเพื่อให้ทราบว่ามีโรคนี้ 2 ราย ในประเทศไทย เมื่อปี พ.ศ. 2515 ที่แผนกประสาทวิทยาและจิตเวช โรงพยาบาลจุฬาลงกรณ์

ผู้ป่วยรายที่ 1

ผู้ป่วยชายไทยอายุ 47 ปี รับไว้ในแผนกประสาทวิทยา—จิตเวช เมื่อวันที่ 30 ตุลาคม 2515 ด้วยอาการไม่รู้สึกรู้ตัวในวันที่มาโรงพยาบาล ผู้ป่วยเป็นคนแข็งแรงดีมาตลอดจนกระทั่งเมื่อ 7 วันก่อนเริ่มมีอาการคล้ายกับไข้หวัด ต่อมาไข้สูง กระสับกระส่าย จนในที่สุดพูดไม่รู้เรื่อง และซึมมากในวันมาโรงพยาบาล ประวัติอดีต ประวัติครอบครัว และอื่น ๆ ไม่มีความเกี่ยวข้องกับการเจ็บป่วยปัจจุบัน

การตรวจร่างกายแรกพบพบว่ามีไข้ 96 ครั้ง/นาทีก่อนที่ อุณหภูมิ 38.6° ซ. หายใจ 28 ครั้ง/นาทีก่อนที่ ความดันโลหิต 130/80 มม.ปรอท ลักษณะทั่วไป ผู้ป่วยเป็นชายไทย วัยกลางคน สมอายุ ร่างกายลำสัน นอนซึม ไม่มีอาการหอบเหนื่อย การตรวจร่างกายทั่วไปไม่พบสิ่งผิดปกติ การตรวจทางระบบประสาทพบว่าผู้ป่วยซึมมาก ปลุกตื่น แต่พูดไม่รู้เรื่อง ได้แต่บ่นพึมพำ คอแข็ง

* แผนกประสาทวิทยาและจิตเวช คณะแพทยศาสตร์ จุฬาลงกรณ์มหาวิทยาลัย

** หน่วยประสาทศัลยศาสตร์ แผนกศัลยศาสตร์ คณะแพทยศาสตร์ จุฬาลงกรณ์มหาวิทยาลัย


และ Kernig's sign ให้ผลบวก ม่านตาขนาด 3 มม. ทั้ง 2 ข้าง มีปฏิกิริยาต่อแสง การตรวจประสาทตาด้วยกล้อง ophthalmoscope พบว่าปกติแก่หูทั้งสองข้างปกติ ไม่มีหนอง ตาทั้ง 2 ข้างกรอกไปมาด้วยกันโดยไม่มีจุดมุงหมาย ปฏิกิริยาการรับความรู้สึกที่แกว้ตาทั้งสองข้างปกติ เมื่อกระตุ้นโดยการกดที่หัวคิ้วสามารถยกมือทั้ง 2 ข้างมาจับได้ ปฏิกิริยาที่แขนและขาไวปกติเท่า ๆ กันทั้ง 2 ข้าง Babinski's sign ให้ผล flexor

การตรวจปัสสาวะพบมีเม็ดเลือดขาว 4—5 เซลล์ และเม็ดเลือดแดง 5—6 เซลล์ ผลการตรวจเลือดพบเม็ดเลือดขาว 13,550 เซลล์/ลบ. มม. Polymorphonuclear ร้อยละ 86 Lymphocyte ร้อยละ 14 ตรวจทางเคมีพบ BUN 24 มก./100 มล. Cr. 1.6 มก./100 มล. FBS 75 มก./100 มล. Na 134 mEq/ ลิตร K. 2.7 mEq/ ลิตร Cl 99 mEq/ ลิตร CO₂ 23 mEq/ ลิตร ตรวจน้ำไขสันหลังได้ความดัน 220 มม. น้ำสีขุ่นเล็กน้อย ประกอบด้วยเม็ดเลือดขาว 231 เซลล์/ลบ. มม. เม็ดเลือดแดง 306 เซลล์/ลบ. มม. Polymorphonuclear ร้อยละ 6 และ Lymphocyte ร้อยละ 94 โปรตีน 87 มก./100 มล. และน้ำตาล 95 มก./100 มล. ผลการตรวจคลื่นสมองพบสมองมีความผิดปกติทั่วไป และความผิดปกติเฉพาะที่ใน Temporal lobe ข้างซ้าย


ด้วย ได้ให้การรักษาด้วย Penicillin เข้าเส้นวันละ 12 ล้านยูนิต Streptomycin sulphate เข้ากล้ามเนื้อวันละ 1 กรัม และ Dexamethasone วันรุ่งขึ้นอาการเลวลงปลุกไม่ตื่น แขนขาข้างขวาอ่อนแรงลงพร้อมทั้งหน้าด้านขวาเบี้ยว เสมหะมาก และหายใจไม่สะดวก แต่ดีขึ้นหลังเจาะคอ เมื่อตรวจด้วย Brain scan พบความผิดปกติโดยมีสารกัมมันตภาพรังสีเพิ่มมากขึ้นที่บริเวณ Temporal lobe ซ้าย (รูปที่ 1) จึงทำการตรวจต่อไปด้วย Carotid angiography ข้างเดียวกัน (รูปที่ 2) แสดงให้เห็นว่ามีก้อนที่บริเวณนี้ ประสาทศัลยแพทย์ได้ทำการผ่าตัด พบเนื้อสมองส่วน Temporal lobe บวมมาก หลอดเลือดดำพองโตกว่าปกติ และเนื้อสมองยุ่ย ศัลยแพทย์ได้ทำ Subtemporal decompression พร้อมทั้งส่งชิ้นสมองไปตรวจทางกล้องจุลทรรศน์ ซึ่งพบว่ามี perivascular cuffing และ lymphocytic infiltration แต่ไม่พบ inclusion body

Immunofluorescent test ของเนื้อสมองให้ผลบวก 4 สำหรับ herpes virus antigen แต่ไม่สามารถจะแยกเชื้อไวรัสนี้จากการเพาะเชื้อของเนื้อสมองได้

หลังผ่าตัดผู้ป่วยมีอาการดีขึ้นตามลำดับ ประมาณ 1 เดือนให้หลังเริ่มรู้สึกตัว 2 เดือนต่อมา ฟังรู้เรื่องทำตามคำสั่งได้ และมีอัมพาตซีกขวา 4 เดือน แขนขวาเริ่มยกได้ และหัดช่วยเหลือ



ก.

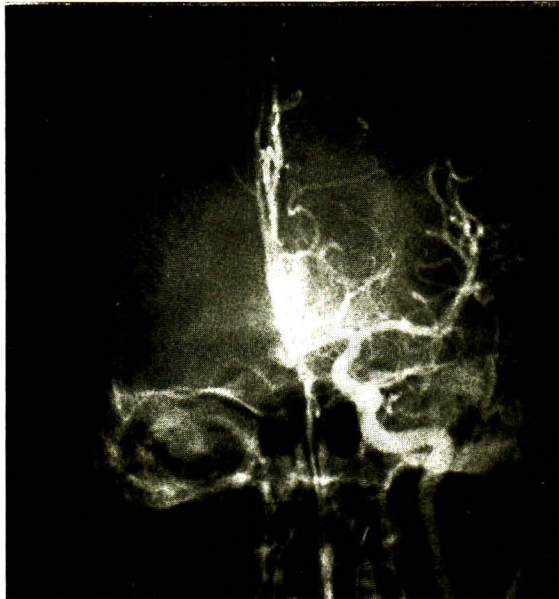

ข.

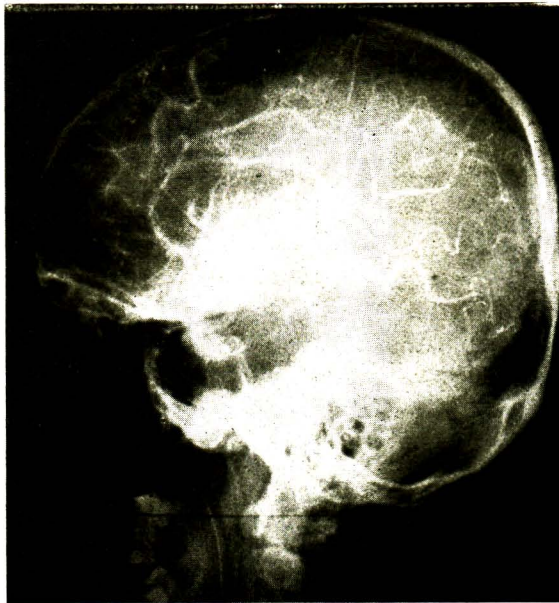รูปที่ 1 ภาพสแกนสมอง แสดงก้อนที่บริเวณ temporal lobe ด้านซ้าย

ก. ภาพสแกนทำตรง ด้านหน้า

ข. ภาพสแกนทำข้าง ด้านซ้าย



ก.



ข.

รูปที่ 2 ภาพรังสีกระโหลกศีรษะ (carotid angiography) แสดงก้อนที่บริเวณ temporal lobe ด้านซ้าย

ก. ภาพรังสีทำตรง

ข. ภาพรังสีทำข้าง

ตัวเองบ้าง แต่สติปัญญาเสื่อมลงไปกว่าปกติมาก ประกอบกับผู้ป่วยพูดไม่ได้ ญาติพากลับภูมิลำเนาเดิมเมื่อเดือนที่ 5 และขาดการติดต่อดังแต่นั้นมา

ผู้ป่วยรายที่ 2

ผู้ป่วยชายไทย คู่ อายุ 51 ปี รับเข้าไว้รักษาในโรงพยาบาลจุฬาลงกรณ์ เมื่อวันที่ 22 ธันวาคม 2515 ด้วยอาการไม่รู้สีกตัว มีร่างกายแข็งแรงดีมาตลอด จนกระทั่ง 10 วันก่อนมา เริ่มมีไข้หนาวสั่น ปวดเมื่อยตามตัว 7 วันก่อนมา ขณะนี้ผู้ป่วยมีอาการหนาวสั่น หายใจอึดอัด แขนขาเกร็ง ญาติจึงนำส่งโรงพยาบาลเอกชนแห่งหนึ่ง แพทย์ได้เจาะคอ เนื่องจากผู้ป่วยหายใจลำบาก ตอนนั้นพบว่าผู้ป่วยซึมมากแต่ยังพอทำตามคำสั่งได้ แขนและขาข้างขวาอ่อนแรง วันรุ่งขึ้นหยุดหายใจ และความดันโลหิตวัดไม่ได้ หลังจากการช่วยหายใจ ผู้ป่วยก็ยังคงหมดสติ และเริ่มมีแขนและขาข้างขวากระตุกเป็นพัก ๆ แพทย์ได้ตรวจน้ำไขสันหลังครั้งแรกในวันนั้น ไม่พบสิ่งผิดปกติ ตรวจซ้ำอีกครั้งเมื่อ 5 วันต่อมา พบว่าความดัน 460 มม. น้ำ ไขสันหลังมีสีขุ่นแก่ ตรวจพบ โปรตีน 80 มก./100 มล. น้ำตาล 100 มก./100 มล. เม็ดเลือดขาว 80 เซลล์/ลบ.มม. ส่วนใหญ่เป็น Lymphocyte และมีเม็ดเลือดแดงมาก แพทย์ได้ให้การรักษาด้วย Dexamethasone 5 มก. ทุก 6 ชั่วโมง และ Keflin 1 กรัม ทุก 4

ชั่วโมง ผู้ป่วยยังคงซึมลงและขยับแขนขาข้างซ้ายไม่ได้ จึงย้ายมาโรงพยาบาลจุฬาลงกรณ์ ผู้ป่วยเคยได้รับการตัดไตข้างขวาออกเมื่อ 20 ปีก่อน เนื่องจากเป็นเนื้องอกของไต นอกจากนี้ยังมีโรคเบาหวานอย่างอ่อน และความดันโลหิตสูงเล็กน้อย

ตรวจร่างกายแรกพบว่าอุณหภูมิ 37° ซ. ชีพจร 88 ครั้ง/นาที หายใจ 20 ครั้ง/นาที ความดันโลหิต 160/100 มม.ปรอท ตรวจร่างกายทั่วไป ไม่พบสิ่งผิดปกติ ยกเว้นที่ปอดมี rhonchi ทั่ว ๆ ไป ทั้ง 2 ข้าง และตามแขนขามีเลือดเป็นจ้ำ ๆ ทั่วไป ตรวจระบบประสาทพบว่าผู้ป่วยไม่รู้สีกตัว แต่ยังไม่ขยับแขนขาข้างขวาได้บ้าง ส่วนขาข้างซ้ายกระตุกเป็นครั้งคราว ม่านตาทั้ง 2 ข้างขนาดเท่ากัน และมีปฏิกิริยาต่อแสง ตากระบอกไปตรงข้ามกับทางที่ศีรษะถูกหมุน (positive doll's eye)

ตรวจเลือดพบระดับ hemoglobin 13 กรัม/100 มล. hematocrit ร้อยละ 36 เม็ดเลือดขาว 23,950 เซลล์/ลบ.มม. Polymorph. ร้อยละ 93 Lymphocyte ร้อยละ 7 Platelet 346,000 เซลล์/ลบ.มม. ตรวจปัสสาวะพบเม็ดเลือดขาว 14—15 เซลล์/Hd. เม็ดเลือดแดง 7—8 เซลล์/Hd. การตรวจเลือดทางเคมี BUN 76 มก./100 มล. Cr. 5.2 มก./100 มล. Na 139 mEq/ ลิตร K. 3.8 mEq/ ลิตร Cl 85 mEq/ ลิตร CO₂ 30 mEq/ลิตร

ได้ทำ carotid angiogram ทั้ง 2 ข้าง พบมีก้อนใน temporal lobe ข้างขวา จึงได้ทำผ่าตัด temporal craniectomy พบว่า สมองส่วนนั้นบวม และมีเลือดออกทั่ว ๆ ไป ได้ส่งชิ้นสมองไปตรวจทางกล้องจุลทรรศน์พบลักษณะของ encephalitis จากการทำ immunofluorescent test ของเนื้อสมองให้ผลบวก 4 สำหรับ herpes virus antigen แต่ไม่สามารถแยกเชื้อนี้จากการเพาะเชื้อของเนื้อสมองได้

7 วันหลังผ่าตัดได้ตั้งต้นให้ cytosine arabinoside (cytosa) ในขนาด 4 มก./กก./วันเป็นเวลา 6 วัน 1 สัปดาห์หลังหยุดยาเริ่มพูดได้แต่ไม่ชัด แขนขาข้างขวาอ่อน ชณะนี้เริ่มเดินและกินอาหารได้เอง สติปัญญาเสื่อมลงไปเล็กน้อยเท่านั้น

วิจารณ์

ผู้ป่วยมีอาการแรกเริ่มคล้าย ๆ ไข้หวัด ต่อมาซึม ไข้สูง ชัก อัมพาตครึ่งซีก แล้วหมดสติ อาการทั้งหมดเกิดในระยะเวลาอันสั้น อาจทำให้นึกถึงหลายโรค เช่น โรคที่เกิดจากมีก้อนในสมองได้แก่ ฝี เนื้ออก หรือก้อนเลือด โรคเยื่อหุ้มสมองอักเสบเฉาะอย่างยิ่งในรายที่เกิดจากเชื้อวัณโรค เส้นเลือดในสมองอักเสบ หรือมีการอุดตัน Subdural hematoma และ Herpes simplex encephalitis จากผลการตรวจร่างกาย เลือดปัสสาวะ และน้ำไขสันหลัง เช่นที่เคยปฏิบัติ ไม่

สามารถจะแยกโรคดังกล่าวได้ เคยเชื่อกันว่าใน Herpes simplex encephalitis มีความต้านทานในเลือดต่อ herpes virus เพิ่มขึ้นมากเป็น 4 เท่า ในระยะเวลา 3—4 สัปดาห์ แต่ Johnson และพวก¹⁰ ได้แสดงให้เห็นว่า ความต้านทานต่อเชื้อนี้อาจจะเพิ่มขึ้นได้โดยการที่เชื้อ herpes virus ที่แอบแฝงอยู่ เยียบ ๆ ในร่างกายของผู้ป่วยกำเริบขึ้นเมื่อถูกรบกวนโดยโรคอื่น ๆ ที่ไม่เกี่ยวข้องกันเลยก็ได้ ผู้ป่วยรายแรกได้รับการตรวจคลื่นสมองในวันที่สองของการอยู่โรงพยาบาล พบว่ามีความผิดปกติทั่ว ๆ ไปของสมอง และความผิดปกติเฉพาะที่ใน temporal lobe ข้างซ้าย การเปลี่ยนแปลงนี้สามารถอธิบายความสัมพันธ์ระหว่างตำแหน่งของพยาธิสภาพในสมองและการของผู้ป่วยได้เป็นอย่างดี สติปัญญาเสื่อมมีนงหมดสติ เป็นผลของความผิดปกติทั่ว ๆ ไปในสมอง ส่วนอาการชักและอัมพาตครึ่งซีกนั้น เนื่องมาจากพยาธิสภาพเฉพาะที่ อย่างไรก็ตามในฤดูที่มี Herpes simplex encephalitis ระบาด การวินิจฉัยโรคนี้อาจไม่ยากนัก แต่ในเวลาเดียวกันก็จำเป็นต้องวิเคราะห์แยกโรคอื่น ๆ ด้วย ถ้าพิจารณาจากการตรวจคลื่นสมองอย่างเดียว ผู้เขียนเห็นพ้องกับ Ellis⁹ ซึ่งได้รวบรวมคลื่นสมองของผู้ป่วยด้วยโรคนี้ 47 ฉบับ ในผู้ป่วย 20 ราย และพบว่า ความผิดปกติที่เกิดขึ้นนั้น บ่งถึงตำแหน่งและความรุนแรงของโรค แต่หาได้บอกถึงพยาธิสภาพหรือระยะเวลาของโรคตามที่เคยคิดกัน

ไม่ ลักษณะผิดปกติของคลื่นสมองเช่นนี้ย่อมพบได้
ในผู้ป่วยที่มีก้อนในสมองและมีความดันในสมอง
สูงตัวอย่างไม่ต้องสงสัย การตรวจสมองด้วยวิธี
สแกน^{1,2,7,11} ก็เป็นการตรวจอีกวิธีหนึ่ง ซึ่งมี
คุณค่าพอ ๆ กับคลื่นสมองตั้งในผู้ป่วยรายแรก
ระหว่าง Angiogram Pneumoencephalo-
gram และตรวจสมองด้วยวิธีสแกนการตรวจ
วิธีหลังจะแสดงความผิดปกติให้เห็นในระยะแรก
ของโรคก่อนสองวิธีแรก¹ อย่างไรก็ตาม Angio-
graphy เป็นการตรวจที่ขาดเสียมิได้ เพราะ
แสดงให้เห็นก้อนใน temporal lobe^{14,15} โรค
บางโรคเช่น Subdural hematoma, occlusive
vascular disease ควรจะแยกออกไปได้หลัง
จากการตรวจด้วยวิธีนี้ ในกรณีที่ Angiogram
แสดงว่ามีก้อนใน temporal lobe การผ่าตัด
temporal craniectomy ย่อมมีความจำเป็น
ในผู้ป่วยทั้ง 2 ราย ศัลยแพทย์พบว่า สมองส่วน
temporal lobe มีลักษณะบวม ยุบ หลอดเลือด
ดำพองโต และมีเลือดออก เมื่อตรวจเนื้อสมอง
ด้วยกล้องจุลทรรศน์ พบว่ามี perivascular cuffing
และ lymphocytic infiltration ลักษณะเช่นนี้
พบได้ในสมองอักเสบโดยเชื้อไวรัสชนิดอื่น ๆ การ
ตรวจที่แน่นอนกว่าคือ การย้อมเนื้อสมองด้วยวิธี
Fluorescence เพื่อหา Herpes virus antigen
ในเนื้อสมอง¹⁰ ในผู้ป่วยทั้ง 2 รายที่เสนอในราย
งานนี้ให้ผล 4 บวก การตรวจวิธีนี้อาจจะใช้หา
Herpes virus antigen ในเซลล์ของน้ำไขสัน
หลัง⁵ ซึ่งอาจทำได้รวดเร็วกว่าและประหยัดเวลา

อย่างไรก็ตามการแยกเชื้อ herpes virus โดยการ
เพาะเชื้อจากเนื้อสมอง หรือน้ำไขสันหลัง ย่อม
เป็นคำตอบที่แน่นอนที่สุด^{17,18} แต่เสียเวลานาน
ทำให้ใช้ประโยชน์ในด้านการรักษาได้ไม่เต็มที่

การรักษา การบำบัดผู้ป่วยด้วยโรคนี้อาจจะแบ่ง
ออกเป็น 2 หลักใหญ่ ๆ คือ

1. ลดความดันในสมองที่สูง โดยการให้
corticosteroid และ subtemporal decom-
pression ซึ่งมีประโยชน์มาก

2. ทำลายเชื้อ herpes simplex โดยยา
พวก antiviral agent ได้แก่ Idoxuridine
และ Cytosine arabinoside เชื่อกันว่าให้ผล
ดี^{3,4,8,12,17}

สรุป

ได้เสนอรายงานผู้ป่วยด้วย Herpes simplex
encephalitis 2 ราย ซึ่งการตรวจ Immu-
nofluorescence ให้ผลบวก รายแรกรักษาด้วย
corticosteroid และ subtemporal decom-
pression ส่วนรายหลังได้ให้ cytosine arab-
inoside ด้วย นอกจากนี้ยังได้เน้นถึงการวินิจฉัย
ผู้ป่วยด้วยโรคนี้ อันเป็นจุดมุ่งหมายสำคัญของ
รายงานนี้ไว้ด้วย

ผู้รายงานขอขอบคุณ แพทย์หญิงชื่นฤดี
ไชยวสุ แห่งห้องปฏิบัติการไวรัส กรมวิทยา
ศาสตร์การแพทย์ กระทรวงสาธารณสุข ที่ให้
ความช่วยเหลือในการศึกษาทาง immunofluor-
escence และเพาะเชื้อไวรัสในผู้ป่วยทั้ง 2 รายนี้

เอกสารอ้างอิง

1. Amin PH : Radiological findings in herpes simplex encephalitis. *Br J Radiol* 45 : 652-8, 72
2. Balfour HH Jr, Loken MK, Blaw ME : Brain scan in a patient with herpes simplex encephalitis. *J Pediatr* 71 : 404-7, 67
3. Breeden CJ, Hall TC, Tyler HR : Herpes simplex encephalitis treated with systemic 5-iodo-2'-deoxyuridine. *Ann Intern Med* 65 : 1050-6, 66
4. Buckley TF, MacCallum FO : Herpes simplex virus encephalitis treated with idoxuridine. *Br Med J* 2 : 419-20, 67
5. Dayan AD, Stokes MI : Rapid diagnosis of encephalitis by immunofluorescent examination of CSF cells. *Lancet* 1 : 177-9, 73
6. Dodge PR, Cure CW : Acute encephalitis with intranuclear cellular inclusions ; nonfatal case of probable herpetic etiology diagnosed by biopsy. *N Engl J Med* 255 : 849-53, 56
7. Drachman DA, Adams RD : Herpes simplex and acute inclusion body encephalitis. *Arch Neurol* 7 : 45-63, 62
8. Farris WA, Blaw ME : Cytarabine treatment of herpes simplex encephalitis. *Arch Neurol* 27 : 99-102, 72
9. Illis LS, Taylow FM : The electroencephalogram in herpes simplex encephalitis. *Lancet* 1 : 718, 72
10. Johnson RT, Olson LC, Buescher EL : Herpes simplex virus infections of the nervous system : Problems in laboratory diagnosis. *Arch Neurol* 18 : 260-4, 68
11. Mishkin FS : Radionuclide angiogram and scan findings in a case of herpes simplex encephalitis. *J Nucl Med* 11 : 608-9, 70
12. Nolan DC, Carruthers MM, Lerner AM : Herpesvirus hominis encephalitis in Michigan : Report of 13 cases, including six treated with idoxuridine. *N Engl J Med* 282 : 10-3, 70
13. Olson LC, Buescher EL, Artenstein MS, et al : Herpes virus infections of the human central nervous system *N Engl J Med* 277 : 1271-7, 67
14. Pierce NF, Leeds NR, Portnoy B, et al : Encephalitis associated with herpes simplex infection presenting as a temporal-lobe-mass. report of 2 cases with survival. *Neurology* 14 : 708-13, 64
15. Radcliffe WB, Guinto FC, Adcock DF, et al : Herpes simplex encephalitis. A radiologic-pathologic study of four cases. *Am J Roentgenol Radium Ther Nuc Med* 112 : 263-72, 71
16. Rawls WE, Dyck PJ, Klass DW, et al : Encephalitis associated with herpes simplex virus. *Ann Intern Med* 64 : 104-55, 66
17. Sarubbi EA Jr, Sparling PF, Glezen WP, et al : Herpesvirus hominis encephalitis : Virus isolation from brain biopsy in seven patients and results of therapy. *Arch Neurol* 29 : 268-73, 73
18. Smith MG, Lennette EH, Reames HR : Isolation of virus of herpes simplex and demonstration of intranuclear inclusions in case of acute encephalitis. *Am J Pathol* 17 : 55-68, 41