

4-1-1976

## อภิปรายกรณีความร่วมมือพยาธิ ภาวะหัวใจวายในผู้ป่วยเด็ก

โชติมา ฮัทธมาพันธ์

บุญช่วย วัฒนธรรมรักษ์

Follow this and additional works at: <https://digital.car.chula.ac.th/clmjjournal>



Part of the [Medicine and Health Sciences Commons](#)

---

### Recommended Citation

ฮัทธมาพันธ์, โชติมา and วัฒนธรรมรักษ์, บุญช่วย (1976) "อภิปรายกรณีความร่วมมือพยาธิ ภาวะหัวใจวายในผู้ป่วยเด็ก," *Chulalongkorn Medical Journal*: Vol. 20: Iss. 2, Article 7.

DOI: <https://doi.org/10.58837/CHULA.CMJ.20.2.7>

Available at: <https://digital.car.chula.ac.th/clmjjournal/vol20/iss2/7>

This Review Article is brought to you for free and open access by the Chulalongkorn Journal Online (CUJO) at Chula Digital Collections. It has been accepted for inclusion in Chulalongkorn Medical Journal by an authorized editor of Chula Digital Collections. For more information, please contact [ChulaDC@car.chula.ac.th](mailto:ChulaDC@car.chula.ac.th).

---

อภิปรายกรณีร่วมพยาธิ ภาวะหัวใจวายในผู้ป่วยเด็ก

# อภิปรายกรณีกร่วมพยาธิ อาการหัวใจวายในผู้ป่วยเด็ก

โชติมา ปัทมานันท์\*  
บุญช่วย วัฒนธรรมรักษ์\*\*

ผู้ป่วยเด็กชายจีนอายุ 6 ½ เดือน รับไว้รักษา  
ในโรงพยาบาลด้วยอาการสำคัญคือ หายใจลำบาก  
ไข้สูง และไอ 3 วันก่อนมาโรงพยาบาล

ผู้ป่วยเป็นบุตรคนที่ 3 คลอดปกติแต่มารดา  
สังเกตว่าเมื่อแรกเกิดร้องเสียงค่อย กำลังแขนและ  
ขาอ่อนกว่าบุตรคนอื่น ๆ การเจริญเติบโตต่อมา  
ช้ากว่าพี่น้องคนอื่น มีอาการป่วยเป็นไข้หวัด  
ไออยู่เสมอและมารดาต้องพาไปรักษาตามคลินิก  
แพทย์บ่อย ๆ

ประวัติครอบครัว บิดาอายุ 30 ปี มารดา  
อายุ 26 ปี สุขภาพแข็งแรง พี่ชายคนที่ 2 เสีย  
ชีวิตเมื่ออายุ 5 เดือน จากอาการไข้ ไอเรื้อรัง  
และแขนขาไม่มีแรงคล้ายกับผู้ป่วย แพทย์ให้การ  
วินิจฉัยว่าโรคปอดบวมและเลือดออกในช่องปอด  
เป็นสาเหตุทำให้ถึงแก่กรรม พี่ชายคนแรกอายุ  
3 ปี สุขภาพแข็งแรง

3 วันก่อนมาโรงพยาบาลผู้ป่วยมีไข้ ไอ  
หายใจลำบาก แพทย์เวชปฏิบัติทั่วไปให้การ  
วินิจฉัยว่ามีน้ำในช่องหุ้มหัวใจจากการถ่ายภาพ

รังสีทรวงอกซึ่งพบว่าหัวใจโต จึงแนะนำให้มา  
รักษาต่อที่โรงพยาบาล

การตรวจร่างกายแรกพบ ลักษณะผู้ป่วยแสดง  
ว่าเจ็บหน้าอก ซีด และหอบ น้ำหนักตัว 7 กก.  
อุณหภูมิ 38° ซ. หายใจ 60 ครั้ง/นาที อัตรา  
เต้นหัวใจ 150 ครั้ง/นาที ความดันโลหิต 100/60  
มม.ปรอท

ระบบทางเดินหายใจ ฟังได้ fine crepita-  
tion และ wheezing rhonchi ที่ปอดทั้งสองข้าง  
หน้าอกโป่ง ได้ยินเสียงหัวใจเต้น เบา มีเสียง  
gallop แต่ไม่ได้ยินเสียง murmur ชีพจรเต้น  
แรง ตับโตคล้ำได้โตชายโครงขวา 5 ซม. ผิว  
เรียบ ขอบแหลม ม้ามโตพอคลำได้ ตรวจกล้ามเนื้อ  
เนื้อ มี tone น้อย

ผลการตรวจทางห้องปฏิบัติการ ฮีโมโกลบิน  
ร้อยละ 10 กรัม เม็ดเลือดขาว 5500/ลบ.มม.  
polymorphonuclear เซลล์ร้อยละ 28 lym-  
phocyte ร้อยละ 63 monocyte ร้อยละ 3 band  
form ร้อยละ 6 บัสสภาวะปกติ น้ำตาลในเลือด

\* แผนกกุมารเวชศาสตร์ คณะแพทยศาสตร์ จุฬาลงกรณ์มหาวิทยาลัย

\*\* แผนกพยาธิวิทยา คณะแพทยศาสตร์ จุฬาลงกรณ์มหาวิทยาลัย

ร้อยละ 120 มก. BUN และ creatinine ร้อยละ 5 และ 0.8 มก. ตามลำดับ ปริมาณอิเล็กโตรไลต์ปกติ SGOT 200 ยูนิต ไม่พบเชื้อจากการเพาะเชื้อจากโลหิต และ throat swab ภาพรังสีทรวงอกแสดงหัวใจโตทุกด้าน และมีการคั่งของน้ำในปอดเล็กน้อย ตรวจหัวใจด้วยคลื่นไฟฟ้าพบว่ามียัตตราเต้นสม่ำเสมอ 136 ครั้ง/นาที PR interval สั้น 0.08 วินาที ค่าเฉลี่ยของ QRS axis ใน frontal plane + 50° ส่วน precordial leads พบคลื่นไฟฟ้า R สูงมากและ S ลึกมากตั้งแต่ V<sub>1</sub> ถึง V<sub>6</sub> พบ Q ลึกใน precordial leads ด้านซ้าย ซึ่งแสดงว่าหัวใจส่วน ventricle โดดทั้งสองข้าง ตัดชั้นเนื้อจากกล้ามเนื้อ gastrocnemius ตรวจทางพยาธิวิทยาพบมีช่องว่างในเซลล์กล้ามเนื้อจากการย้อมด้วยสี H&E เมื่อย้อมด้วยสีพิเศษเพื่อหา glycogen พบว่าเซลล์กล้ามเนื้อติดสีเข้ม Glucagon test ให้ผลปกติ การตรวจย้อมสี periodic Acid-Schiff จากเซลล์ lymphocyte พบมี granules ใน cytoplasm ของเซลล์ ภาพรังสีทรวงอกของบิดามารดาปกติ ภาพรังสีทรวงอกและอายุกระดูก ปริมาณน้ำตาลในเลือดของพี่ชายคนโตปกติ

### การรักษา

ได้รับการรักษาด้วย digitalis ยาขับปัสสาวะ และยาปฏิชีวนะ ผู้ป่วยอาการดีขึ้นและได้รับ

อนุญาตให้กลับบ้านได้ หลังจากที่อยู่โรงพยาบาล 3½ สัปดาห์

ผู้ป่วยกลับมาพบแพทย์เฉพาะทางระบบโรคหัวใจ และระบบต่อมไร้ท่อเป็นครั้งคราว แพทย์พบว่าลิ้นผู้ป่วยยื่นออกมาจากปาก และ tone ของกล้ามเนื้ออ่อนลงชัดเจนขึ้น มีอาการของปอดอักเสบบ่อย ๆ แต่ได้รับการรักษาด้วยยาปฏิชีวนะเป็นครั้งคราว

แพทย์รับผู้ป่วยไว้รักษาในโรงพยาบาลอีกครั้งหนึ่ง เมื่ออายุได้ 10½ เดือนด้วยอาการหายใจลำบากมาก ตรวจร่างกายแรกพบพบว่า ชีต กระสับ กระส่าย อาการหนัก น้ำหนักตัว 7 กก. อุณหภูมิ 39.5° ซ. ชีพจร 124 ครั้ง/นาที หายใจ 70 ครั้ง/นาที ความดันโลหิต 100/70 มม.ปรอท ระบบทางเดินหายใจฟังได้ fine crepitation ทั่วไปที่ปอดทั้งสองข้าง ฟังเสียงหัวใจได้ยินเสียง murmur ชนิด soft ejection systolic ตลอดขอบกระดูกหน้าอกด้านซ้าย เสียง 2 ที่ pulmonic area ปกติ ชีพจรเต้นแรงปกติ tone ของกล้ามเนื้อลดลง

การตรวจทางห้องปฏิบัติการ ซีโมโกลบิน ร้อยละ 10 กรัม เม็ดเลือดขาว 15000/ลบ.มม. polymorphonuclear เซลล์ร้อยละ 72 lymphocyte ร้อยละ 22 monocyte ร้อยละ 4 eosinophil ร้อยละ 1 และ basophil ร้อยละ 1 ปัสสาวะปกติไม่พบเชื้อในการเพาะเชื้อจากปัสสาวะ ปริมาณอิเล็กโตรไลต์ปกติ เพาะเชื้อจาก

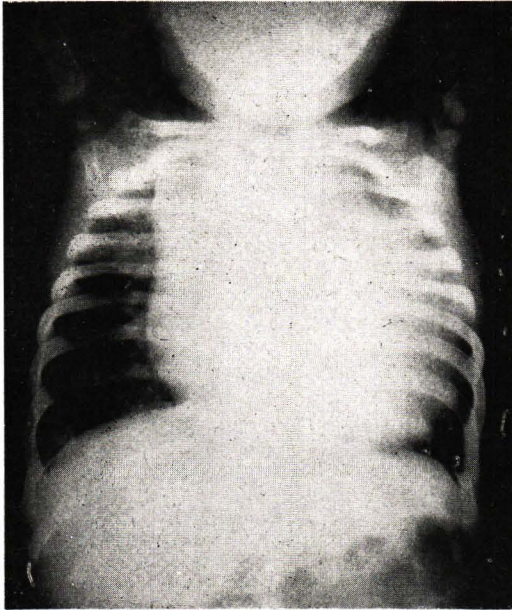
throat swab พบแบคทีเรียชนิด *Klebsiella* ซึ่งไวต่อยาปฏิชีวนะ Bactrim, Garamycin, Colistin และ Keflin ภาพรังสีทรวงอกและการตรวจหัวใจด้วยคลื่นไฟฟ้าพบว่าไม่มีการเปลี่ยนแปลงเมื่อเปรียบเทียบกับเมื่อรับไว้ครั้งแรก

ผู้ป่วยได้รับยาปฏิชีวนะในการรักษาภาวะติดเชื้อในปอด นอกจากนี้ก็ได้รับยาขับปัสสาวะ ยาลดไข้ อ็อกซิเจน และน้ำทางหลอดเลือดดำ แต่อาการไม่ดีขึ้น และถึงแก่กรรมภายหลังอยู่ในโรงพยาบาล 1 ½ สัปดาห์

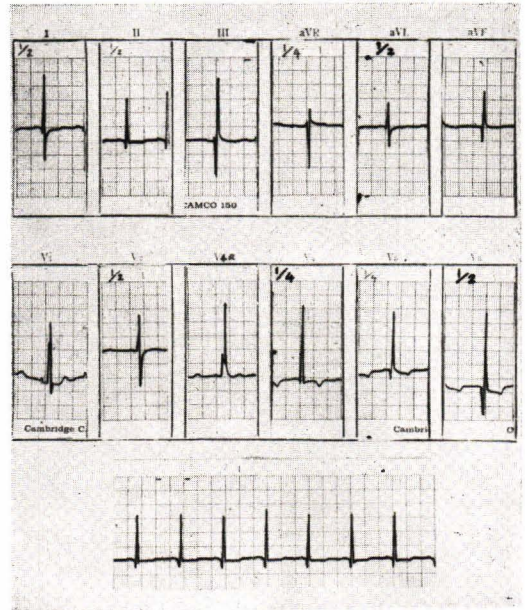
พ.ญ. โชติมา :

ผู้ป่วยเป็นเด็กชายจีนอายุ 6 ½ เดือน รับไว้รักษาที่แผนกกุมารเวชศาสตร์ โรงพยาบาลจุฬาลงกรณ์ เป็นครั้งแรกด้วยอาการสำคัญ คือ หายใจลำบาก ไข้สูงและไอ ก่อนมาโรงพยาบาล 3 วัน ประวัติการตั้งครรภ์และการคลอดปกติ แต่มารดาสังเกตว่าผู้ป่วยร้องเสียงค่อยและมีกำลังขาและแขนน้อยกว่าบุตรคนอื่น ๆ การเจริญเติบโตก็ช้ากว่าพี่น้องและมีประวัติเป็นหวัดและไอบ่อยๆ ประวัติครอบครัวที่สำคัญคือ พี่ชายคนที่ 2 ของผู้ป่วยถึงแก่กรรม เมื่ออายุได้ 5 เดือนเศษด้วยอาการไข้ ไอเรื้อรัง และอาการแขนขาไม่มีแรงคล้ายคลึงกับผู้ป่วย แพทย์บอกมารดาว่าถึงแก่กรรมจากโรคปอดบวมและเจาะได้เลือดจากช่องปอด แต่ไม่ได้รับการตรวจศพ จากประวัตินี้เป็นไปได้หรือไม่ที่ผู้ป่วยอาจจะเป็นโรคถ่ายทอดทางกรรมพันธุ์

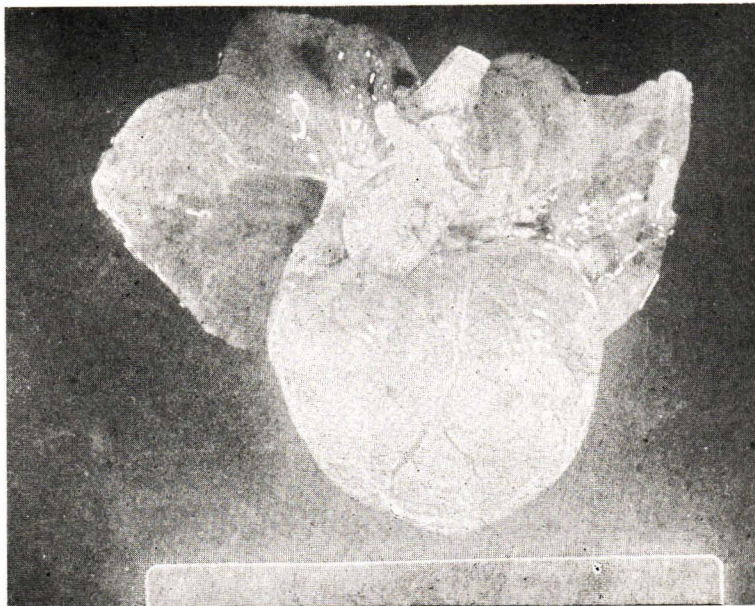
จากประวัติการเจ็บป่วย เมื่อแพทย์พบว่าหัวใจโตมากจากภาพรังสีทรวงอก จึงส่งผู้ป่วยมารับการรักษาต่อในโรงพยาบาลโดยสงสัยว่ามีน้ำในช่องหุ้มหัวใจ การตรวจร่างกายที่สำคัญ คือ ลักษณะซีด เจ็บหน้าอก และหอบ น้ำหนักตัว 7 กก. อุณหภูมิ 38° ซ. หายใจ 60 ครั้ง/นาที หัวใจเต้นเร็ว 150 ครั้ง/นาที ความดันโลหิต 100/60 มม.ปรอท ฟังได้ fine crepitation และ wheezing rhonchi ที่ปอดทั้งสองข้าง เสียงหัวใจเต้นเบา และมีเสียง gallop ตับโตคล้ำได้ 5 ซม. ได้ขยายโคโรนาล pulse pressure กว้าง อาการต่างๆ เช่น หัวใจเต้นเร็ว หายใจลำบาก และหอบ มีอาการคั่งของเลือด คือ ตับโตมาก เหล่านี้เป็นข้อบ่งว่าผู้ป่วยอยู่ในภาวะหัวใจวาย (Congestive heart failure) ส่วนอาการแสดงไข้สูง หายใจลำบากและฟังได้ fine crepitation ที่ปอดนั้น แม้ว่าจะเป็นส่วนหนึ่งของภาวะหัวใจวายได้แต่ต้องนึกถึงโรคปอดอักเสบจากการติดเชื้อร่วมด้วย เนื่องจากมีประวัติของการมีไข้และการอักเสบของระบบทางเดินหายใจส่วนต้นนำมาก่อน ผลการตรวจทางห้องปฏิบัติการ ซึ่งพบปริมาณ SGOT 200 ยูนิต แสดงว่าจะต้องมีการทำลายของกล้ามเนื้อลายหรือเซลล์ของตับ ภาพรังสีทรวงอก (รูปที่ 1) ก็แสดงว่าหัวใจโตมากเกือบเต็มช่องอก และมีเลือดคั่งในปอดเล็กน้อยเมื่อให้การวินิจฉัยว่าผู้ป่วยอยู่ในภาวะหัวใจวายแล้วขั้นต่อไป



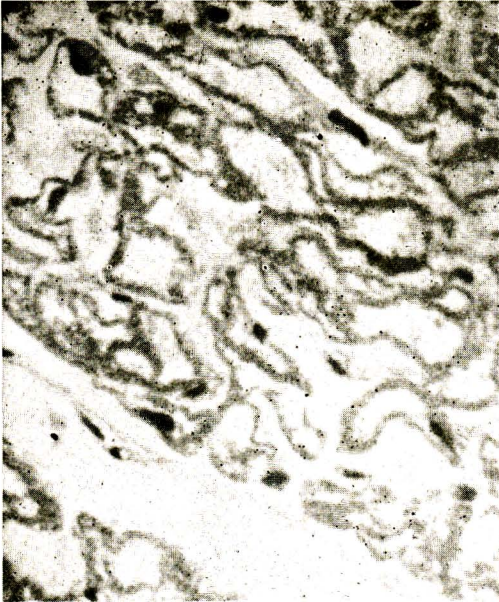
รูปที่ 1 แสดงหัวใจโตมาก เกือบเต็มช่องอก



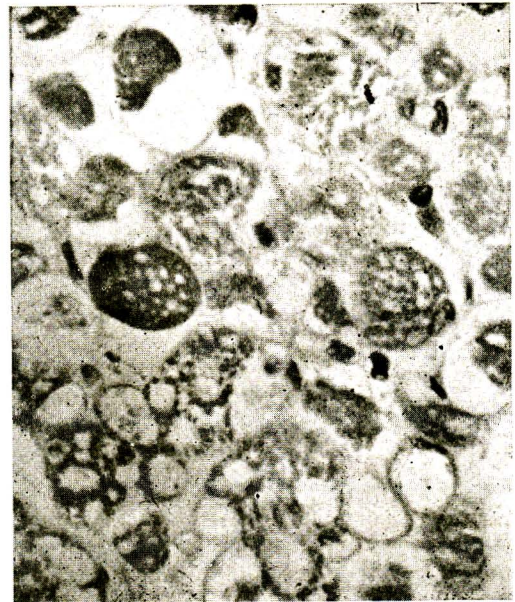
รูปที่ 2 การตรวจหัวใจด้วยคลื่นไฟฟ้าพบว่า *Pr*interval สั้นมากเพียง 0.08 วินาที



รูปที่ 3 แสดงหัวใจโตมากจนกดให้ปอดทั้งสองข้างแฟบ



รูปที่ 4 แสดงเซลล์กล้ามเนื้อหัวใจขนาดใหญ่ขึ้น และมีช่องว่างภายในเซลล์ ลักษณะคล้ายผ้าลูกไม้ฉลุ



รูปที่ 5 แสดงเซลล์กล้ามเนื้อลายพองขึ้นมาก ภายในมีช่องว่าง ซึ่งพิสูจน์ว่าเป็น glycogen โดยการย้อม periodic Acid Schiff

ก็คือหาสาเหตุที่ทำให้เกิดภาวะหัวใจวายเพื่อจะได้ให้การรักษาที่ถูกต้องตามสาเหตุ จากประวัติการตรวจร่างกายอาจจำแนกสาเหตุที่ทำให้เกิดภาวะหัวใจวายได้ดังต่อไปนี้

1. โรคหัวใจชนิดมี cyanosis เช่น
  - Total anomalous pulmonary venous drainage
  - Double outlet right ventricle
  - Transposition of the great vessels
  - Tricuspid atresia
  - Truncus arteriosus เป็นต้น

ในพวกนี้สามารถวินิจฉัยแยกโรคได้ เนื่องจากผู้ป่วยไม่มีอาการแสดงว่าเล็บหรือริมฝีปากมีสีเขียว

2. Coarctation ของหลอดเลือดแดง aorta สามารถวินิจฉัยแยกโรคโดยการคลำชีพจรที่บริเวณขาหนีบทั้งสองข้าง ซึ่งผู้ป่วยที่มี coarctation ของหลอดเลือดแดง aorta จะคลำชีพจรที่บริเวณขาหนีบไม่ได้หรือถ้าได้ก็จะเบาและรู้สึกช้ากว่าที่แขน

3. Big left to right shunt เช่น VSD (Ventricular septal defect), PDA (Patent ductus arteriosus) สามารถวินิจฉัยแยกโรคจากการฟังได้เสียง murmur ของหัวใจ เช่น ถ้าเป็นชนิด pansystolic ที่ส่วนล่างของกระดูกหน้าอกด้านซ้าย ก็น่าจะเป็น VSD หรือเป็นชนิดได้ยินตลอดเวลาทั้ง systole และ diastole บริเวณช่องระหว่างกระดูกซี่โครงที่สองด้านซ้ายใต้กระดูก

ไหปลาร้าและเสียง murmur กระจายขึ้นข้างบน ก็น่าจะเป็น PDA นอกจากนั้นในพวกนี้จากภาพรังสีทรวงอกจะพบมีลักษณะเลือดไปสู่อุดเพิ่มขึ้น แต่ในผู้ป่วยรายนี้ไม่พบการเปลี่ยนแปลงดังกล่าว

4. ความผิดปกติของ endocardial cushion ซึ่งมักพบร่วมกับ Down's syndrome และจากภาพรังสีทรวงอกจะพบลักษณะเลือดไปสู่อุดเพิ่มขึ้น ซึ่งลักษณะหน้าตาของผู้ป่วยไม่บ่งเป็น Down's syndrome และภาพรังสีทรวงอกมีเลือดไปสู่อุดปกติ จึงไม่น่านึกถึงสาเหตุนี้

5. ภาวะการเต้นของหัวใจไม่สม่ำเสมอสามารถแยกโรคได้จากการตรวจร่างกายซึ่งหัวใจของผู้ป่วยเต้นเป็นจังหวะสม่ำเสมอและยืนยันได้ว่าหัวใจเต้นเป็นจังหวะสม่ำเสมอจากการตรวจหัวใจด้วยคลื่นไฟฟ้า

6. กลุ่มที่ขาดออกซิเจน สามารถแยกโรคได้เพราะผู้ป่วยไม่มีประวัติการคลอดผิดปกติหรือคลอดยาก ซึ่งทำให้เกิดภาวะขาดออกซิเจนในเลือด ไม่มีอาการแสดงของการอุดตันทางเดินหายใจส่วนบน ต่อมทอนซิลหรือต่อม adenoid โตไปอุดทางเดินหายใจส่วนบนไว้ทำให้เกิดการขาดออกซิเจนอย่างกะทันหัน

สาเหตุที่น่าจะนึกถึงในผู้ป่วยที่มีอาการหัวใจวาย และ หัวใจโตมากจากภาพรังสีทรวงอกคือกลุ่มโรคที่มีต้นเหตุจากกล้ามเนื้อหัวใจโดยตรงได้แก่



1. Endocardial fibroelastosis เป็นโรคที่พบเนื้อเยื่อ fibrous แทรกอยู่ทำให้ endocardium หนาขึ้นทั่วไป การหดตัวของกล้ามเนื้อหัวใจเป็นไปได้ไม่ดี ปริมาณเลือดที่หัวใจสูบฉีดออกไปน้อยกว่าปกติทำให้คลั่งชีพจรรู้สึกเบา กว่าปกติ แต่ผู้ป่วยรายนี้ลักษณะชีพจรเร็วและแรง การตรวจหัวใจด้วยคลื่นไฟฟ้าตลอดจนการสวนหัวใจและฉีดสารทึบแสงเพื่อดูลักษณะหัวใจเฉพาะแห่งจะช่วยแยกโรคได้แน่นอน

2. กล้ามเนื้อหัวใจอักเสบ ผู้ป่วยมักมีประวัติการติดเชื้อของระบบทางเดินหายใจส่วนบนมาก่อน และเกิดอาการหัวใจวายตามมาซึ่งคล้ายกับผู้ป่วยรายนี้ แต่จากผลการตรวจหัวใจด้วยคลื่นไฟฟ้าไม่สนับสนุนการวินิจฉัยโรคในผู้ป่วยรายนี้

3. Cardiac beriberi ในประเทศที่กำลังพัฒนา เช่นประเทศไทยน่าจะนึกถึงโรคนี้ไว้ด้วย ผู้ป่วยจะมาหาแพทย์ด้วยอาการหัวใจวายอย่างเฉียบพลัน และมีอาการแสดงผิดปกติทางระบบประสาท เช่น เด็กร้องเสียงค่อม deep tendon reflex ลดลง เป็นต้น pulse pressure กว้างกว่าปกติและชีพจรมีลักษณะเป็น bounding หรือ pistol shot ซึ่งจัดอยู่ในพวกหัวใจวายชนิด high output พวกนี้จะมีอาการดีขึ้นทันทีเมื่อได้รับการฉีด thiamine หรือวิตามิน B<sub>1</sub>

4. โรคหัวใจชนิด rheumatic พบได้ในเด็กอายุประมาณ 6—8 ปี ซึ่งไม่น่านึกถึงใน

ผู้ป่วยรายนี้ นอกจากนี้ควรมีประวัติมีไข้และปวดข้อนำมาก่อน

5. โรคหัวใจชนิดที่มีการสะสม glycogen เป็นโรคถ่ายทอดทางกรรมพันธุ์ โดย autosomal recessive gene ผู้ป่วยมีอาการหัวใจวาย เนื่องจากมีการเกาะตัวของ glycogen ที่กล้ามเนื้อหัวใจอย่างมากมาย โรคนี้เกิดเนื่องจากขาดเอนไซม์ L-glucosidase หรือ acid maltase ซึ่งใช้ในการเปลี่ยน glycogen ให้เป็นน้ำตาลกลูโคส

6. ภาวะมีน้ำในช่องหุ้มหัวใจ พบหัวใจโตมากได้จากภาพรังสีทรวงอก แต่จากการตรวจร่างกายจะพบมี pulse pressure แคบ เสียงหัวใจได้ยินค่อนกว่าปกติ การตรวจหัวใจด้วยคลื่นไฟฟ้าจะช่วยสนับสนุนการวินิจฉัยโรคให้แน่นอนขึ้น

7. Cretinism อาการและอาการแสดงคล้ายคลึงกับผู้ป่วยรายนี้ เด็กจะร้องเสียงแหบ มีลิ้นโต กล้ามเนื้อไม่ค่อยมีกำลัง แต่หัวใจจะไม่โตมากหรือขนาดปกติ ซึ่งเห็นจากการถ่ายภาพรังสีทรวงอก

ดังนั้นสาเหตุของหัวใจวายร่วมกับลักษณะหัวใจโตมากจากภาพรังสีทรวงอก ในผู้ป่วยรายนี้ที่นำนึกถึงคือ

- Endocardial fibroelastosis
- Cardiac beriberi
- โรคหัวใจชนิดที่มีการสะสม glycogen

- ภาวะมีน้ำในช่องหุ้มหัวใจ
- กล้ามเนื้อหัวใจอักเสบ

ผลการตรวจหัวใจด้วยคลื่นไฟฟ้า (รูปที่ 2) พบว่าในผู้ป่วยรายนี้หัวใจเต้นสม่ำเสมอในอัตรา 136 ครั้ง/นาที (ภายหลังได้รับ digitalis แล้ว) QRS axis + 50° มีลักษณะที่แปลกและสำคัญมาก คือ PR interval สั้นมาก เพียง 0.08 วินาที (ปกติ 0.12–0.16 วินาที) มีคลื่นไฟฟ้า R และ S สูงมากใน precordial leads และ ความสูงของคลื่นไฟฟ้าเป็นเพียง 1/4 ของความสูงปกติ นอกจากนี้ยังพบคลื่นไฟฟ้า Q และ inverted T ใน precordial leads ทางซ้ายแสดงว่าหัวใจส่วน ventricle โทมากทั้งด้านซ้ายและขวาจากผลการตรวจดังกล่าว สามารถแยกโรคซึ่งเป็นสาเหตุของหัวใจวายออกไปได้ คือ

1. ภาวะมีน้ำในช่องหุ้มหัวใจ พวกนี้คลื่นไฟฟ้าต่ำ มีการเปลี่ยนแปลงของคลื่นไฟฟ้า ST และ T การตรวจร่างกายจะพบ pulse pressure แคบ ซึ่งตรงข้ามกับผู้ป่วยรายนี้

2. Cardiac beriberi พวกนี้พบว่า PR interval ยาวกว่าปกติ คลื่นไฟฟ้าจะสูงกว่าปกติ พร้อมกับมี QRS และ ST-T เปลี่ยนแปลง แต่ผู้ป่วยรายนี้มี PR interval สั้นมาก

3. Cretinism พวกนี้คลื่นไฟฟ้าต่ำเนื่องจากความต้านทานของเนื้อเยื่อเพิ่มขึ้น คลื่นไฟฟ้า T มีลักษณะรูปโตม หรือ Mosgue's sign และอาจไม่มี ST segment เลย

4. กล้ามเนื้อหัวใจอักเสบ พวกนี้พบคลื่นไฟฟ้า QRS ต่ำกว่าปกติ และมีการเปลี่ยนแปลงของ ST-T แต่ผู้ป่วยรายนี้ มี QRS สูงมาก

ผู้ป่วยรายนี้มีลักษณะสำคัญเฉพาะของการตรวจหัวใจด้วยคลื่นไฟฟ้า ในการวินิจฉัยว่าเป็นโรคหัวใจชนิดที่มีการสะสม glycogen คือ มี PR interval สั้นมาก ๆ หัวใจทั้งด้านซ้ายและขวาโตมาก Caddell และ Whitmore<sup>1</sup> รายงานลักษณะสำคัญของการตรวจหัวใจด้วยคลื่นไฟฟ้าในโรคหัวใจชนิดที่มีการสะสม glycogen และให้สมมติฐานว่าการที่มี glycogen จำนวนมากไปเกาะติดอยู่ที่กล้ามเนื้อหัวใจตลอดจนถึงระบบที่นำกระแสไฟฟ้าต่าง ๆ อาจช่วยทำให้การนำกระแสไฟฟ้าผ่านไปเร็วขึ้นเป็นผลให้มี PR interval สั้นกว่าปกติ

ดังนั้นจากประวัติ การตรวจร่างกายและการตรวจหัวใจด้วยคลื่นไฟฟ้า สามารถให้การวินิจฉัยโรคผู้ป่วยรายนี้คือโรคหัวใจชนิดที่มีการสะสม glycogen (Glycogen storage disease of the heart)

การตรวจต่าง ๆ ที่ทำต่อไปคือการตัดชิ้นเนื้อจากกล้ามเนื้อ gastrocnemius ข้างซ้ายพบว่ามีช่องว่างในเซลล์กล้ามเนื้อ และจากการย้อมโดยวิธีพิเศษเพื่อดู glycogen พบมี glycogen สะสมอยู่เป็นจำนวนมาก Glucagon test ให้ผลอยู่ในเกณฑ์ปกติ การย้อมสีของเซลล์ lymphocyte โดย P.A.S. ก็พบมี glycogen ติดอยู่ใน cytoplasm

ของเซลล์<sup>3</sup> ซึ่งปัจจุบันไม่เชื่อว่าเป็นสิ่งที่มีลักษณะเฉพาะของโรคนี้เพราะในคนปกติก็สามารถพบได้เช่นกัน แต่มีจำนวนน้อย

โรคที่มีการสะสม glycogen นี้ นายแพทย์ Pompe<sup>5</sup> เป็นคนแรกที่อธิบายไว้ตั้งแต่ ค.ศ. 1932 ว่าเป็นโรคถ่ายทอดทางกรรมพันธุ์ ซึ่งมีความปกติเกี่ยวกับ metabolism และถ่ายทอดโดย recessive autosomal gene แบ่งได้เป็น 6 ประเภทแล้วแต่การขาดเอ็นไซม์แต่ละชนิด Cori เป็นผู้อธิบายลักษณะของประเภทที่ 2 ซึ่งเป็นประเภทที่เกี่ยวข้องกับการทำงานของกล้ามเนื้อหัวใจ ตับและระบบประสาท

Hers ในปี ค.ศ. 1963 สามารถแสดงว่าโรคนี้เกิดจากการขาดเอ็นไซม์ acid maltase หรือ L-glucosidase ซึ่งเป็นตัวสำคัญในการเปลี่ยน glycogen เป็นน้ำตาลกลูโคส เมื่อขาดเอ็นไซม์ดังกล่าวจึงเกิดการคั่งของ glycogen ในอวัยวะต่างๆ โดยเฉพาะอย่างยิ่งในกล้ามเนื้อหัวใจ ตับ สมอง ประสาท และกล้ามเนื้อลายทั่วไป

นายแพทย์ บุญชอบ พงศ์พานิช และคณะ<sup>4</sup> จากโรงพยาบาลรามารัตนบิต รายงานผู้ป่วยรายแรกของประเทศไทยในปี พ.ศ. 2514 และได้วิจารณ์ถึงอาการแสดงทางคลินิกของผู้ป่วยซึ่งไม่ได้กล่าวไว้ในวารสารการแพทย์ต่างๆ คือ

1. ผู้ป่วยมีชีพจรเร็วและแรง
2. Pulse pressure กว้าง

3. จากภาพรังสีทรวงอกจะเห็นมี double contour ทางด้านซ้ายของหัวใจ ซึ่งเข้าใจว่าเกิดจากมี hypertrophy ของกล้ามเนื้อหัวใจอย่างมาก ข้อวิจารณ์ดังกล่าวเกี่ยวกับผู้ป่วยมีชีพจรแรง มักจะไม่พบในโรคหัวใจวายซึ่งเกิดจากกล้ามเนื้อหัวใจเป็นสาเหตุปฐมภูมิ แต่ที่พบในโรคหัวใจชนิดที่มีการสะสม glycogen เข้าใจว่าเกิดจากหัวใจส่วน ventricle ทั้งสองข้างบีบตัวดีตามปกติ ซึ่งสนับสนุนโดยรายงานของ Hernandez และพวก<sup>2</sup> ในปี ค.ศ. 1966 ที่พบว่าการบีบตัวของหัวใจส่วน ventricle เป็นไปในลักษณะปกติเมื่อฉีดสารทึบแสงขณะสวนหัวใจ

ในปี ค.ศ. 1950 Di Sant' Agnese และพวก<sup>5</sup> ทำการรวบรวมเอกสารต่างๆ เกี่ยวกับโรคนี้และเสนอสิ่งที่จะช่วยสนับสนุนการวินิจฉัยโรคไว้ 4 ประการคือ

1. หัวใจโตมาก
2. ผู้ป่วยมักจะถึงแก่กรรมภายในอายุ 1 ปี

แรกด้วยโรคติดเชื้อของปอด หรือ การอุดตันของระบบทางเดินหายใจจากลันโต เพราะมี glycogen ไปเกาะเป็นจำนวนมาก (ข้อนี้ก็ไม่พบเสมอไปเพราะมีรายงานผู้ป่วยที่อายุมากที่สุดถึง 39 เดือน)

3. เมื่อตรวจทางพยาธิวิทยาพบลักษณะเฉพาะของกล้ามเนื้อหัวใจเป็น lace work คือการที่มี glycogen จำนวนมากไปเกาะอยู่ที่เซลล์

กล้ามเนื้อหัวใจ ทำให้เซลล์บวมและเบียด  
นิวเคลียสของเซลล์ไปอยู่ที่ขอบ เมื่อย้อมสีธรรมดา  
จะพบลักษณะเหมือนผ้าลูกไม้จตุ

4. สามารถแสดงว่ามี glycogen เกาะอยู่  
ตามเซลล์กล้ามเนื้อโดยวิธีปฏิกิริยาทางเคมีหรือวิธี  
จุลชีวเคมี

#### สรุปผู้ป่วยรายนี้

1. ประวัติของการมีโรคติดต่อระบบทาง  
เดินหายใจบ่อยๆ และถึงแก่กรรมภายในอายุ 1 ปี  
แรก (พวกที่ถึงแก่กรรมอายุน้อยๆ มักมีสาเหตุ  
จากการที่ glycogen ไปเกาะตามส่วนต่างๆ ของ  
เนื้อเยื่อเช่น ลิ้น ทำให้ลิ้นโตคับปากและอุดทาง  
เดินหายใจ ที่กล้ามเนื้อละลายทำให้กล้ามเนื้อมีกำลัง  
อ่อนเป็นต้น) นอกจากนี้ยังมีประวัติครอบครัว  
คือ พี่ชาย 1 คน ตายจากโรคหัวใจเมื่ออายุ 5  
เดือน แม้จะไม่ได้ทำการตรวจสอบก็ตามก็น่าคิด  
ว่าอาจเป็นโรคเดียวกัน

2. ภาพรังสีทรวงอก แสดงว่าหัวใจโตมาก

3. จากการตัดชิ้นเนื้อจากกล้ามเนื้อไปตรวจ  
ทางพยาธิวิทยา พบว่ามี glycogen เกาะอยู่ที่  
เซลล์กล้ามเนื้อ

4. การตรวจหัวใจด้วยคลื่นไฟฟ้า เป็นสิ่ง  
ช่วยสนับสนุนการวินิจฉัย

#### การวินิจฉัย

Glycogen storage of the heart. Type  
II (Pompe's disease)

สาเหตุที่ทำให้ผู้ป่วยถึงแก่กรรมคือ broncho-  
pneumonia

#### น.พ. บุญช่วย วัฒนธรรมรักษ์:

ศพรายนี้เป็นเด็กชายไทย การเจริญเติบโต  
ของร่างกายปกติไม่พบความผิดปกติภายนอกแต่  
กำเนิด ผิวหนังค่อนข้างซีด ท้องโป่ง

สิ่งตรวจพบที่สำคัญคือ มีน้ำใสสีเหลืองอ่อนใน  
ช่องเยื่อหุ้มหัวใจ 30 มล., ในเยื่อหุ้มปอดข้างละ  
20 มล. และในช่องท้อง 150 มล.

หัวใจ หนัก 320 กรัม (ปกติตามอายุผู้ป่วย  
ควรหนัก 39 กรัม) หัวใจโตมาก รูปค่อนข้างกลม  
หัวใจส่วน ventricle โตทั่วไปทั้งสองข้าง ผนัง  
ventricle ด้านซ้ายหนา 2 ซม. ส่วน endocar-  
dium ของ ventricle ด้านซ้ายสีไม่มันและหนา  
papillary muscles แสดง hypertrophy ลิ้น  
หัวใจปกติ ไม่พบความผิดปกติกำเนิดภายในหัวใจ  
หรือที่หลอดเลือดขนาดใหญ่

ปอด ข้างซ้ายแฟบเนื่องจากถูกกดโดยหัวใจ  
ซึ่งโตมาก (รูปที่ 3) ปอดทั้งสองข้างหนัก 160 กรัม

ตับ หนัก 510 กรัม สีแดงคล้ำปนน้ำตาล  
และแข็ง

ม้าม หนัก 20 กรัม สีแดงอมม่วงและแข็ง  
ไต ข้างซ้ายหนัก 50 กรัม ข้างขวาหนัก  
45 กรัม ผิวฝาดลักษณะสีซีด และชื้น

สมอง ไม่มีสิ่งผิดปกติซึ่งมองเห็นด้วยตาเปล่า

ผลพยาธิวิทยาจากกล้องจุลทรรศน์สิ่งที่พบมีความผิดปกติที่สำคัญคือ หัวใจ และ กล้ามเนื้อลาย (gastrocnemius, กล้ามเนื้อระหว่าง กระดูกซี่โครง, psoas, กระบังลมและลิ้น)

พบเซลล์กล้ามเนื้อหัวใจขนาดใหญ่ขึ้นมีช่องว่างภายในเซลล์ เนื่องจากมี glycogen เกาะอยู่มาก ลักษณะเซลล์กล้ามเนื้อหัวใจแต่ละเซลล์ดูเหมือนรูปทรงกระบอกกลวงล้อมรอบด้วย cytoplasm เป็นชั้นบาง ๆ คล้ายผ้าลูกไม้ฉลุ (รูปที่ 4)

กล้ามเนื้อลาย แสดงเซลล์กล้ามเนื้อพองขึ้นมาก ภายในมีช่องว่าง เนื่องจากมี glycogen เกาะอยู่ซึ่งยืนยันโดยการให้ผลบวกต่อการย้อม periodic Acid-Schiff เมื่อย่อยเซลล์กล้ามเนื้อด้วยเอ็นไซม์ diastase สิ่งที่ดีดสีเหล่านั้นจะหายไป (รูปที่ 5)

ตับ พบมีการขยายตัวของ sinusoid และ หลอดเลือดดำตรงกลาง มีเลือดคั่ง เซลล์ของตับปกติ

ม้าม พบมีเลือดคั่ง

ไต ไม่พบสิ่งผิดปกติ

### การวินิจฉัยทางพยาธิวิทยา

1. Glycogen storage disease involving heart and skeletal muscles (type II or cardiomyocardial glycogen disease)
2. Pericardial effusion 30 ml.
3. Chronic passive congestion of the liver and spleen
4. Pulmonary atelectasis, left
5. Hydrothorax 20 ml. left
6. Hydroperitoneum 150 ml.

### เอกสารอ้างอิง

1. Caddell JL, Whittemore R : Observations of generalized glycogenosis with emphasis on electrocardiographic changes. Pediatrics 29 : 743-63, 62
2. Hernandez A Jr, Marchesi V, Goldring D, et al : Cardiac glycogenosis. Hemodynamic, angiocardiac, and electron microscopic findings-report of a case. J Pediatr 68 : 400-12, 66
3. Nihill MR, Wilson DS, Hugh-Jones K : Generalized glycogenosis type II (Pompe's disease). Arch Dis Child 45 : 122-9, 70
4. Pongpanich B, Preeyosombat C, Rataneubol K : Glycogen storage disease of the heart. First reported case in Thailand. Far East Med J 7 : 250, 71
5. Whitternore R, Caddell JL : Metabolic and nutritional diseases. Text book of heart disease in infants, children and adolescence by Mess AJ, Adams FH. Baltimore, Williams and Wilkins, 1968