

12-1-1963

Pneumatosis Cystoides Intestinalis in Infants

เกรียงไกร รัตนอุบล

กำพล เพชรานนท์

ชูเกียรติ์ สกุนตนาศ

อภัย ชมณี

Follow this and additional works at: <https://digital.car.chula.ac.th/clmjjournal>



Part of the [Medicine and Health Sciences Commons](#)

Recommended Citation

รัตนอุบล, เกรียงไกร; เพชรานนท์, กำพล; สกุนตนาศ, ชูเกียรติ์; and ชมณี, อภัย (1963) "Pneumatosis Cystoides Intestinalis in Infants," *Chulalongkorn Medical Journal*: Vol. 10: Iss. 3, Article 1.
Available at: <https://digital.car.chula.ac.th/clmjjournal/vol10/iss3/1>

This Article is brought to you for free and open access by the Chulalongkorn Journal Online (CUJO) at Chula Digital Collections. It has been accepted for inclusion in Chulalongkorn Medical Journal by an authorized editor of Chula Digital Collections. For more information, please contact ChulaDC@car.chula.ac.th.

นิวมาโตซิส ซิสตอยดิส อีเทสตินาริส ในเด็กเกิดใหม่*

Pneumatosis Cystoides Intestinalis in Infants

โดย

* นายแพทย์ เกรียงไกร รัตนอุบล, * นายแพทย์ กำพล เพชรานนท์
 ** นายแพทย์ ชูเกียรติ สกกุลตนาค, *** ศาสตราจารย์ อภัย ชมนู

Pneumatosis Cystoides Intestinalis เป็นภาวะที่มีถุงลม เกิดอยู่ภายในผนังทางเดินอาหาร ซึ่งส่วนมากพบที่ส่วนปลายของ ไชเลียม และเพราะยังไม่รู้สาเหตุที่แน่นอนของพยาธิสภาพ จึงเป็นสิ่งที่น่าสนใจที่จะศึกษาค้นคว้าต่อไป แม้ว่ารายงานในวารสารต่าง ๆ จะไม่มากนัก นับแต่ในปี ค.ศ. 1747 Du Vernoi, ได้บรรยายภาวะนี้จากการตรวจศพ⁽⁵⁾ ในปี 1876 Bang ได้รายงานอย่างละเอียดถึงพยาธิสภาพ⁽¹⁾ ต่อมา Koss 1952 ได้รวบรวมเอกสาร 194 เล่ม พบมีรายงานไว้ 255 ราย ในจำนวนนี้เป็นเด็ก Infant เพียง 31 ราย⁽¹⁰⁾ และหลังจากนั้น เราพยายามรวบรวมรายงานต่าง ๆ จนถึงปัจจุบันพบอีกประมาณ 30 ราย^{(15) (21) (22) (24) (25) (27) (30)}

ในประเทศไทย นายแพทย์ ปราโมทย์ วิวานวิติ และนายแพทย์ เกษม อารยางกูร ได้รายงานพยาธิสภาพ ในเด็กหญิงชันอายุ 15 เดือน ที่ตายด้วยวรรณโรคของเยื่อหุ้มสมอง ในปี 1916⁽³¹⁾

ส่วนใน ร.พ. จุฬาลงกรณ์ฯ ที่รายงานจากการทำการตรวจศพ ตั้งแต่เดือนตุลาคม 2505 ถึง 10 ธ.ค. 2506 พบทั้งหมด 4 ราย จากการตรวจศพ Infant 190 คน ซึ่ง 1 ราย ได้รายงานแล้ว โดย น.พ. ดำทริ เพ็ญภาคกุล น.พ. ประพนธ์ บัชรักัน⁽³²⁾ แต่ 3 รายที่จะรายงานต่อไป ปรากฏมีเลือดออกในถุงลมมนันด้วย

วัตถุประสงค์ ที่จะเสนอรายงานต่อที่ประชุม ด้วยเหตุผลสองประการ คือ จะกระตุ้นให้ท่านทั้งหลายสนใจในภาวะนี้ และ

* อ่านในที่ประชุมวิชาการ ประจำเดือนธันวาคม 2506

* อาจารย์แผนกพยาธิวิทยา ร.พ. จุฬาลงกรณ์

** แพทย์หน่วยศัลยกรรมเด็ก

*** หัวหน้าแผนกจุลชีววิทยา

ทำการวินิจฉัยพยาธิสภาพให้ไต่ถึงแก่คนไข้มีชีวิตอยู่ ซึ่งจะทำให้การสืบสวนหาสาเหตุ การรักษา การป้องกัน ตลอดจนการดำเนินของโรคที่ถูกต้องต่อไป และอีกประการหนึ่ง จากการตรวจศพปรากฏมีเลือดออกในถุงลมมน ซึ่งเรายังไม่พบพยาธิสภาพในรายอื่นมาก่อน

สาเหตุ และการเกิดพยาธิสภาพ (Etiology and Pathogenesis) จนถึงปัจจุบัน สาเหตุ และการเกิดพยาธิสภาพ ยังไม่เป็นที่ตกลงกันดี จึงได้มีทฤษฎีต่างๆ ที่อธิบายสาเหตุ และการเกิดพยาธิสภาพถึงทฤษฎี ซึ่งสามารถทำการทดลองสนับสนุนได้ มี 3 ทฤษฎี คือ Infections 1, มีเชื้ออยู่หลายชนิดที่แยกได้จากถุงลม รวมถึง Yeast (28), Jaeger (1906) สามารถทำให้เกิดพยาธิสภาพ ได้ในสัตว์ทดลองโดยใช้เชื้อ "Bacterium coli Lymphaticum" ซึ่งทำให้สัตว์ตายภายใน 24 ชม.(18) Neusland (1924) ทำการศึกษาในหม สามารถพบเชื้อ Gas-forming coli จากถุงลม(20) ซึ่งทฤษฎีกลุ่มข้อค้ำอยู่หลายประการ คือ หนึ่ง Organism พยายามในคน สอง ไม่มีรายงานที่สามารถรักษาให้หายไต่ด้วย Antibiotics สาม เมื่อดูลมแตกสู่ช่องท้อง ซึ่งเป็นภาวะที่พบ

บ่อยแต่ไม่เคยพบ Peritonitis ที่ไม่สามารถอธิบายได้ว่า บางรายทำไมไม่มีเซลล์? อินฟิลเทรทอรรวม ๆ ถุงลม

Biochemicals: ภาวะถุงลม ในหมสามารถทดลองให้เกิดได้โดยให้ซากอาหาร(3)

Masson เชื่อว่า Acid mucosa secretion ร่วมกับ Circulatory stasis ทำให้การเผาผลาญ Carbohydrate ไม่ดี ทำให้เกิด CO_2 ผ่านเข้าไปทางๆ เกิดน้ำเหลือง(13) ซึ่งทฤษฎีนี้ไม่สามารถอธิบาย ลมที่เกิดขึ้นกล่าได้ รวมกับในรายที่มการคุดซิมไม่เกิด

Mechanical: ทฤษฎีนี้อธิบายว่า ลมผ่านจากกล่าได้เข้าผนังกล่าได้ทางรอยฉลอก ของเยื่อ เยื่อเข้าสู่ทางเดินน้ำเหลืองในขณะที่ความดันกล่าได้เพิ่มขึ้น โดยเฉพาะเวลาที่กล่าได้มีการยุบตัว และมีการบีบตัวมากขึ้น ทำให้ความดันของลมในกล่าได้สูงขึ้นความต้านทาน ของเนื้อเยื่อ (Tissue) Lung และ Ngai(19) ได้ทดลองในสุนัข โดยทำให้เป็น "Sterosing peptic ulcer" เมื่อกระเพาะเต็มไปค้วย อากาศ และน้ำเกลือ จะทำให้เกิดฟองอากาศภายใน และภายนอกของ Lymphatics แต่ทฤษฎีกลุ่มข้อค้ำจนถึง 3 ประการ คือ :-

1. ส่วนประกอบของลม ในถุงลม แตกต่างจากลมภายในลำไส้

2. ผู้ป่วยส่วนมากไม่มีประวัติแสดงว่า เคยมีความคันในลำไส้สูงเลย และโดยเฉพาะ ผู้มีประวัติเรื้อรังในโรคนี้ร่วมด้วยน้อยมาก

3. ในโรค Ulcerative colitis ยังไม่เคยมิ ผู้รายงานพยาธิสภาพร่วมด้วยเลย

พยาธิสภาพ - ตำแหน่งของพยาธิสภาพ พยไคทั้งแก่ Esophagus จนถึง Rectum และที่พบบ่อย คือ ส่วนปลายของ ไขเลี้ยงม ตามทวารแล้วข้างต้น ร่องลงไปไคแก่ ไคลอน ส่วนอวัยวะภายในอื่น ๆ เช่น ไคเมนทุม ค่อมน้ำเหลืองในช่องท้อง และ ซีสต์เป็นซอรรักกาเมนต์ของทักก็อาจพบไค(14) บางครั้งพบมากกว่าหนึ่งแห่ง

ลักษณะที่ตรวจด้วยตาเปล่า - สีของ ลำไส้ส่วนที่เห็นจะค่อนข้างเทา ขนนานของ ถุงลมใน Infant เส้นผ่าศูนย์กลางมัก น้อยกว่า 1 เซนติเมตร และอยู่ในชั้นซิม- มิวโคซา(6) มองคล้ายกับ ไคคาคิฟอรัม- โมลย์(12) มีอกล่าจะไคเสียง "Crepitant" ถ้ากระเคาะที่ไคเล็กน้อย หรือแตกสู่ ถุงลมอื่นข้างเคียง หลังจากแตกของ บริเวณนั้นจะเกิดเป็นแผลเล็ก ๆ ลมในถุง

ไม่มีกลิ่น ไม่มีสี ไม่ติดไฟ ประกอบด้วย ไคโรเจนต์ 70-90 เปอร์เซ็นต์ ออกซิเจนต์

3-20 เปอร์เซ็นต์ คายอนไคออกไซค์ 0-15 เปอร์เซ็นต์ และส่วนน้อยเป็นไคเอน

ลักษณะที่ตรวจด้วยกล้องจุลทัศน์ - ใน Infant ถุงลมมักอยู่ในชั้น Submucosa ผนังของถุงลมประกอบด้วย Endothelium cells บาง ๆ หรือ Connective tissue เยื่อลำไส้อาจ Atrophy หรือวม เซลล์ อินฟลเทรชัน นั้นไม่ค่อยพบ ส่วนมากถ้ามี ก็มักแสดงมีอาการอักเสบเรื้อรัง โดยเฉพาะ Giant cells น้อยรายที่พบ Neutrophile, Masson(13) เชื่อว่า Cyst เริ่มเกิดจาก Lymphatics และสิ้นสุดที่แผลอีมรอย ด้วย Elastic fiber.

ใน Infant พยาธิสภาพนี้มักเกิดร่วมกับ โรคที่ทำให้เกิดอาการท้องเสีย และรอง ลงมาคือโรคของปอด ซึ่งพยาธิสภาพ นี้เกิดร่วมกับโรคทางเดินอาหาร เราเรียก ว่าเป็น Secondary type ซึ่งส่วนใหญ่ของ เด็กเป็นชนิดนี้

พยาธิสภาพแทรกซ้อนของพยาธิสภาพ นี้มีการอุดตันของทางเดินอาหาร ที่เกิดขึ้น ด้วยสาเหตุ 4 ประการ คือ :-

หนึ่ง Submucous cyst อาจจะโตน
เต็ม Lumen ของลำไส้

สอง ถุงลมทำให้เกิดอาการ บิดของ
ลำไส้(7)

สาม ถุงลมใน Mesentery อาจกด
ลำไส้

สี่ ลำไส้อาจติดโดย Adhesion
ที่เกิดโดยถุงลม(15)

นอกจากนี้ถุงลมในชั้น Subserosa
แตกออกทำให้เกิดภาวะลมในช่องท้อง(14)

และแม้แต่อาการของ Sprue ก็เกิดได้(17)

อาการ

เนื่องจากพยาธิสภาพในเด็ก Infant
พบบ่อยกับโรคที่ทำให้เกิด อาการ ท้อง เต็ม
จนบางท่านว่าโรคนี้ไม่ผิดแผกไปจาก Gas-
troenteritis เช่น มีอาการท้องเสีย
บางครั้งเช่นเลือด อาเจียน และท้องอืด
(Abdominal distension)(29)

นอกจากนี้อาจมีอาการของพยาธิสภาพ
แทรกซ้อน หรือโรคที่เกิดร่วมด้วย

การวินิจฉัย

ส่วนมากของพยาธิสภาพนี้ มักวินิจฉัยได้
จากการตรวจศพ จนในปี ค.ศ. 1913
Banjar และ Dupasquier ได้บรรยายการ

วินิจฉัยภาวะนี้ได้ทางรังสี(2)ในสหรัฐอเมริกา

Learner and Garzin ได้วินิจฉัยได้ใน
1941(11) ในประเทศเรา น.พ. สุจินต์

พลางกล สามารถวินิจฉัย พยาธิสภาพ
ในคนไข้ อายุ 85 ปี ในปี 1961(32)

ภาพรังสีที่เป็นลักษณะสำคัญของโรคนี้
ที่ช่วยให้ทำการวินิจฉัยได้ เพราะการใช้
วัตถุทึบทึบแสง จะช่วยการวินิจฉัยได้ง่ายขึ้น
ในการบอกขอบเขตของผนังลำไส้(8)

Smith และพวก (1958) ใช้ Sig-
moidoscope พิเคราะห์พยาธิสภาพในส่วน
ของ Ascending colon(16)

การรักษา

การรักษาส่วนใหญ่มักจะ Conservative
ทางศัลยกรรมจะทำต่อ เมื่อมีอาการแทรก-
ซ้อน หรือพยาธิสภาพเกิดจากโรคท้อง
อืดหรือลำไส้ตีบ เช่น การอุดตันของผนัง
ลำไส้ โลหิตออกในลำไส้ใหญ่มาก
จนเราจะต้องตัดลำไส้ส่วนนั้นออก

และการตัดคนบางคนอาจ ะหาย ได้เลย
(13) (31) แต่บางท่านว่าการตัดนี้อาจกลับ
มาเป็นอีกได้(14)

การดำเนินของโรค

พยาธิสภาพนี้ โดยมากเป็นอยู่ระยะสั้น
คือ 2-40 วัน แล้วมักหายไปเลย

ต่อไปนี้เป็นรายงานผู้ช่วยสามราย

รายที่หนึ่ง เด็กหญิงจีน เลขที่ทั่วไป 26137/06 เลขที่ภายใน 6758/06 เด็กคลอดปกติ วันที่ 14 เมษายน 2506 ที่ร.พ. จพาลงกรณ์ หลังมารดาทางครรภ์ได้ 36 อาทิตย์ มารดาอายุ 23 ปี ระหว่างตั้งครรภ์มารดาเป็น วรรณโรคของปอด และแรกคลอดไคเลียงก้วยนม

ประวัติการป่วยการรักษา และการดำเนินของโรค 8 วันหลังคลอด เด็กเริ่มมีอาการท้องเดิน ส่งอุจจาระมาเหลืองเซอพบ E. Coli haemolytic Strain ใ้ให้การรักษาโดยให้ Antidiarrheal drugs อาการไม่ดีขึ้น หลังจากรักษาได้สองวัน เด็กเริ่มถ่ายอุจจาระเป็นมูกเลือด อาเจียนลักษณะเป็นอุจจาระสีเหลือง

ตรวจร่างกาย อุณหภูมิ 37° เซ็นติเกรด ชีพจร 130 ทายใจ 30 ครั้ง ในหนึ่งนาที หน้าท้องแข็ง Gurgling Sound ลดลงเล็กน้อย คลำก้อนหน้าท้องไม่ได้ แพทย์สงสัย Intestinal obstruction ส่งรังสี แพทย์ให้ความเห็นว่า "ไม่สามารถแยกการมีลำไส้อุดตันได้ และการอุดตันน่าจะเป็นใหม่" ศัลยแพทย์จึงรีบโอนคนไข้ทำการผ่าตัดในวันนั้น พบว่า ในช่องท้องมี

น้ำสีเหลืองอ่อนไม่มาก ขณะเบื่อกันลำไส้แพ้ย เมื่อเบื่อกันลำไส้ไปก็พองขึ้นเองโดยตลอด อวัยวะทั่วไปปกติ แพทย์จึงขัดช่องท้อง

หลังผ่าตัดไคหนึ่งวัน เด็กเริ่มท้องเสียอีก ส่งอุจจาระพบ E. Coli hemolytic แพทย์ทริคษาจึงให้ Tetracycline phosphate อาการไม่ดีขึ้น คนไข้กลับมีไข้ ในวันที่สามหลังผ่าตัด แพทย์ได้ส่ง Haemoculture พบ E. Coli, Hemolytic Strain เด็กกลับมท้องอืด และตายในวันที่ 30 เมษายน 2506

การตรวจศพ (A 4198) ซึ่งไค้กระทำ หลังเด็กตายไค้สามสิบหกชั่วโมง พบสิ่งที่น่าจะกล่าวต่อไปน คือ น้ำหนัก 1920 กรัม ยาว 44 เซ็นติเมตร ท้องอืด และมีรอยแผลผ่าตัดด้านขวาของท้อง ยาวประมาณ 8 เซ็นติเมตร ระบบทางเดินอาหาร สีของลำไส้สีชมพู พอง มีจุดแดง ๆ ที่สามารถเห็นไค้จากภายนอก เคลื่อนไค้ไค้เล็กน้อย เมื่อบีบ เบื่กภายในลำไส้พยมมีเลือดสีน้ำตาล ทกระเพาะ 40 ซซ. และ 50 ซซ. ทลำไส้ทั้งเล็กและใหญ่ เยื่อลำไส้โดยทั่วไปสีแดง และพบถุงลม ซึ่งมีเลือดออกภายในทั้งในลำไส้เล็กและใหญ่โดยตลอด (รูปที่ 1) ขนาดถุงน เส้นผ่าศูนย์กลางขนาดใหญ่มาก

วัดได้ 0.6 เซ. ซม. จับไม่ไต่ยีนเสียงกรอกรวม
มีแผลเล็กๆ ปอด พยมี Consolidation
ทึบกลางทงซ้ายและขวา นอกนม Conges-
tion ทึบมาม และทึบ

ตรวจด้วยกล้องจุลทัศน์ พยถุนนม
ทงเลือด และลมอยู่ภายในชั้น Submucosa
ผนังของถุนนมเป็น Collagen Fibers ซึ่ง
แสดงให้เห็นได้ โดยการย้อม โดยวิธี
Verhoof's ส่วนเยื่อลำไส้เห็นถุน
atrophy การหา Fungus โดย Special
strain ไม่พบ ที่ปอดมี Interstitial
pneumonia, มี Congestion ทึบ มาม
และไต

ส่งหาเชื้อจากอุจจาระ และเลือดจาก
หัวใจพบบ E. Coli haemolytic strain
ซึ่งสามารถทำให้เกิดพยาธิสภาพ ในกระ-
ท่าย อายุหนึ่งเดือนหนัก 250 กรัมได้

รายที่สอง เด็กชายไทย เลขที่ทวีไป
17910/06 เลขที่ภายใน 66993/06 อายุ
หนึ่งเดือน รัยไว้รักษาใน รพ. จุฬาลงกรณ์
เมื่อวันที่ 8 ตุลาคม 2506

โดยมีอาการสำคัญว่า ท้องเดินมา
สองวัน

ประวัติการป่วยเจ็บปัจจุบัน สองวัน
ก่อนมา รพ. ผู้ป่วยเริ่มมีอาการท้องเดิน

ประมาณวันละสี่ครั้ง อุจจาระสีเหลือง
วันมา รพ. เริ่มมีอาการหอบ

ประวัติอดีต เกิดคลอดปกติ รพ.
อยู่รักษาตัวที่ รพ. 4 วัน กลับไปบ้านโดย
ควายนมชั้นหวาน

ตรวจร่างกายแรกรับ ผิวหนังแห้งมาก
ตาลึก หายใจหอบ 40 ครั้ง ในหนึ่งนาที
ชีพจร 140 ครั้ง ในหนึ่งนาที น้ำหนัก
3000 กรัม ไม่พบความผิดปกติรวมถึงปอด

การตรวจทางห้องปฏิบัติการ ซีโมโกร-
บิน 9 กรัมเปอร์เซ็นต์ เมล็ดโลหิตแดง 4.12
ล้าน เมล็ดโลหิตขาว 25,400 โปล์โมอร์ฟ
68 เปอร์เซนต์ ลิมโฟไซท์ 30 และโมโน-
ไซท์ 2 เปอร์เซนต์

การตรวจพบ Paracolobactrum จาก
อุจจาระ

การวินิจฉัย Diarrhea with severe
dehydration and acidosis

การรักษา และการเปลี่ยนแปลงของ
โรค

เมื่อแรกรัย แพทย์ได้ให้ Choram-
phenical, Kaopectate และ Fluid
อากาศไม่ชื้น

หนึ่งวันหลังรัย Suction จากกระเพาะ
ไค่สารสีเทาแพ

อาการหอบไม่คงที่ ทั้งฟังไตเสียง

Coarse crepitation both lungs

ผู้ป่วยไม่รู้สึก ท้องอืด และ Peristaltic sound ฟังไม่ได้ยิน

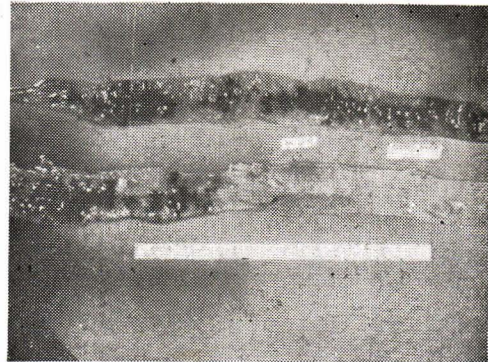
ผู้ป่วยตายเมื่อวันที่ 10 ตุลาคม 2506

การตรวจศพ (4414) ซึ่งกระทำการตรวจหลังจากที่คนไข้ตายได้ สิบหกชั่วโมง พบสิ่งที่น่าสนใจดังต่อไปนี้ คือ ศพหนัก 3000 กรัม ที่แขนมีจำเขี้ยวๆ ระบายทางเดินอาหาร พบเช่นเดียวกับรายแรก แต่น้อยกว่า คือ พบ blood ที่กระเพาะ 20 ซซ. ถุงลมป่นเล็กน้อยเฉพาะที่ส่วนปลายของไอลีียม Lesion ทั้งหมดยาวประมาณ 10 ซม. เท่านั้น ขนาดถุงใหญ่ที่สุดเพียง 0.5 ซม. ระบายหัวใจ Empyema และ Consolidation ที่ปอดทั้งสองข้าง ที่คอไต แอครินัล มี Congestion

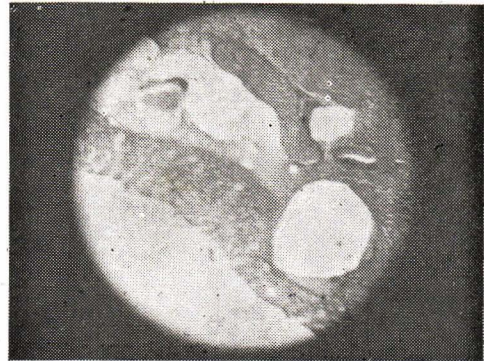
การตรวจด้วยกล้องจุลทรรศน์ พบสิ่งที่น่าสนใจมากกว่ารายแรกคือ ในถุงเล็กๆ ผนังจะเป็น Endothelial cells (ตามรูปที่สาม)

การส่งเชื้อตรวจจากอุจจาระ ปอด และหนองจากเยื่อหุ้มปอด พบ Paracolobactrum

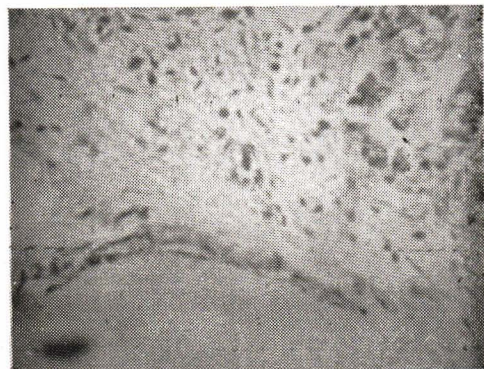
รายที่สาม เด็กชายไทย เลขที่ทั่วไป 80646/06 อายุ 15 วัน รัยไว้รักษาตัวใน



รูปที่ 1 แสดงถึงถุงลมซึ่งมีเลือดคอกภายใน ทั้งในลำไส้เล็ก (บน) และลำไส้ใหญ่ (ล่าง)



รูปที่ 2 แสดงภายในถุงลม ที่มีทั้งเลือดและลมภายใน Atrophy of Epithelium cells เหนือ cyst



รูปที่ 3 แสดงถึง cyst เล็กๆ ที่มีผนังของ cyst เป็น Endothelial cells

ร.พ. จุฬาลงกรณ์ เมอวันที่ 28 พฤศจิกายน 2506

อาการสำคัญ เป็นผื่นที่โปกทั้งสองข้าง

ประวัติป่วยปัจจุบัน 5 วันก่อนมาโรงพยาบาล เริ่มเป็นผื่นที่โปกทั้งสองข้าง ได้ไปหาแพทย์ที่ ร.พ. ททาคลอค การรักษาโดยการให้ยา กิน แต่อาการไม่ดีขึ้น

วันมาโรงพยาบาลจุฬาลงกรณ์ ผู้ป่วยมีอาการ ช้ำ ตัวยาว ไม่กินนมและน้ำ อุจจาระ 3-4 ครั้ง เป็นน้ำเหลือง ๆ

ประวัติสุขภาพในอดีต คลอดที่ ร.พ. โดยใช้เครื่อง ระหว่างตั้งครรภ์เข้าใจว่ามารดาเป็นโรค Syphilis เมื่อคลอดแล้วเกิดอยู่รักษาตัวใน ร.พ. เป็นเวลา 8 วัน

การตรวจร่างกายแรกรับ อุณหภูมิ 102.4 ฟาเรนไฮต์ ชพจร 156 ครั้งในหนึ่งนาที หายใจ 28 ในหนึ่งนาที น้ำหนัก 2300 กรัม ชัก ผอม หอยเล็กน้อยผิวหนังแห้ง ผื่นที่ท่อนอกทั้งสองข้าง ท้องอืด ปอดฟังได้

การตรวจทางห้องปฏิบัติการ ซีโมโกลบิน 13.6 กรัมเปอร์เซ็นต์ เมล็ดโลหิตขาว 9750 Differential count และ Platelets ปกติ Haemoculture และการเลี้ยงเชื้อจาก

Gluteal abscess ได้ E. Coli haemolytic strain

การรักษา และการดำเนินของโรค

แพทย์เข็ญผลทกนภ ให้ Penicillin, choramphenical และ Fluid ผู้ป่วยไม่กินนม กล้ามท้องอืดมาก และตายในวันที่ 30 พ.ย. 2506

การตรวจศพ (A. 4459) พบสิ่งสำคัญในระยทางเดินอาหาร เช่น สองรายแรก แต่ Lesion มีทั้งลำไส้เล็กและใหญ่ เช่น รายแรก ขนาดกลมประมาณ 0.3 ซม. นอกจากนี้ ทกระเพาะพบแผลที่ Greater curvature ขนาดเส้นผ่าศูนย์กลางกว้างที่สุด 3 ซม. ส่วนที่ลำไส้ใหญ่ก็พบเช่นกัน แต่ขนาดเพียง 1 ซม. ปอดมี Partial consolidation, ที่ปอดซ้ายส่วนบนพบ abscess ขนาดเส้นผ่าศูนย์กลาง 0.8 ซม.

การตรวจด้วยกล้องจุลทรรศน์ ทดงกลมและเลือดพบทั้งสองรายแรกแล้ว ผนังของผนังบางอันมี Cells infiltration แต่ไม่มาก เซลล์ชนิด Neutrophil และ round cells นอกพบ congestion ของ ตับ ม้าม และไต

การตรวจพิเศษ ส่งเลี้ยงเชื้อจากเลือด สารภายในดงลม อุจจาระ และ ปอด ซึ่ง

สามารถทำให้เกิดพยาธิสภาพได้ใน
กระต่ายเช่นรายแรก

วิจารณ์ผล

จากผลรายงานต่าง ๆ ที่เราได้เสนอ
ไปใน เราพอที่จะเห็นได้ว่า

1. เด็กทั้ง 3 คน อาการทั่ว ๆ ไปคือ
2. อาการ การตรวจพบ Diarrhea และสัปดาห์มท้องอืด (Distention of abdomen) และสัปดาห์

3. พยาธิสภาพที่พบ ในถุงลมเล็ก ๆ
หนึ่งของถุงเป็น Epithelium cells ในถุง
ลมใหญ่ ๆ หนึ่งของถุงลมเป็น Collagen
or elastic fiber และรอบ ๆ ถุงลม
ยังมี Cellular infiltration แต่บ่อยมาก
ส่วนมากของเซลล์เป็น Neutrophil และ
Lymphocyte และเซลล์ต่าง ๆ ทั่วเนื้อเยื่อ
ด้วย

4. การตรวจห้องปฏิบัติการต่าง ๆ ที่
นำส่งแก่

1. เราพบเชื้อ Bacteria E. Coli
haemolytic strain ทั้งในอุจจาระ เลือด
ปัสสาวะ โดยเฉพาะรายที่ 3 เราพบใน Cyst
และเชื่อนสามารถทำให้กระต่าย 1 เดือนเกิด
พยาธิสภาพ หลังให้กิน 2 วัน

2. ในรายที่ 2 เราพบเชื้อ Paracolo-
lobactum ในรายที่ 2 ได้เชื้อจากอุจจาระ
ปัสสาวะ จากผลทำให้เราเชื่อว่า พยาธิสภาพ
นั้นน่าจะเกิดจาก Microorganisms ตาม
Infection Theory และ Microorganism
ชนิดที่เป็น Gas forming bacilli ซึ่ง
2 รายเป็น E. Coli haemolytic strain
และอีกรายเป็น Paracolo-lobactum และ
เชื้อ E. Coli นั้น คงมีบาง strain เท่านั้น
ที่ทำให้เกิดพยาธิสภาพ ซึ่งอาจารย์ อภัย
ชมนัน กำลังศึกษาต่อไป

ส่วนการเกิดพยาธิสภาพ (Patho-
genesis) นั้น น่าจะเกิดจากลมผ่านเข้าทาง
เดินน้ำเหลืองและต่อมาเข้าสู่ Interstitial
tissue รอบ ๆ ส่วน Microorganisms
จะเข้าไปเมื่อไร ยังคงเป็นข้อหาที่จะคนควา
ต่อไป แต่อย่างไรก็ตาม การมีเลือดซึมใน
ถุงลม ก็น่าจะเป็นเครื่องยืนยันว่า Micro-
organisms น่าจะเข้าไปที่หลัง และ Micro-
organisms พวกนี้ทำให้เกิดอากาศใน
ทางเดินน้ำเหลืองอย่างรวดเร็ว และต่อมา
จะเข้าไปสู่ Interstitial tissue และเส้น
เลือดทำให้เลือดซึมออกมา

ส่วน Pneumonia ทั้งสามรายนั้น
คงเป็น Complication ของโรคนี้ด้วย คือ
เมื่อเชื้อทำให้ผนังของเส้นเลือด แตกแล้ว
เข้ากระแสโลหิตไปสู่ปอด

หรือจากงานที่ Keyting⁽²³⁾ พบว่า อากาศสามารถมาจากปอดมาสู่ลำไส้ จากการแตกของถุงลมในปอด ผ่าน mediastinum เข้า Mesentery โดยทางกลับกั้น Microorganisms อาจจากลำไส้ผ่านสู่ปอด

ส่วนอาการท้องเสีย อาจเกิดได้สองประการ คือ ถุงลมอาจทำให้คล้ายวัตถุแปลกปลอม จึงทำให้ลำไส้เคลื่อนตัวอย่างรวดเร็ว เพื่อที่จะขับถุงลมออก หรือว่าอาการท้องเสียเกิดก่อน แล้วถุงลมเป็นโรคแทรกซ้อนในระยะ Paralytic Ileus

ส่วนสาเหตุการตายนี้ รายงานแรกเกิดจาก เลือดออก ส่วนสองรายหลังตายจากปอดควม

และมีเชื้อในกระแสโลหิต (Septicemia) และ Poor general condition คงเป็นเหตุช่วยทำให้ permeability ของผนังลำไส้ ผิดไป ทำให้เกิดพยาธิสภาพในร่างกาย

สรุป รายงานผู้ช่วยสามรายที่เป็น นิวมาโตซิส ซิสทอยคิส อินเทสทินาวิส ในเด็กที่อายุน้อยกว่าหนึ่งเดือน รายที่อายุน้อยที่สุด คือ แปดวัน ในรายแรกตายจากเลือดออกในทางเดินอาหาร ส่วนอีกสองราย ตายด้วยปอดควม และมีเชื้อในกระแสโลหิต และเชื้อที่แยกได้สองรายเป็น E. Coli haemolytic strain ซึ่งสามารถทำให้เกิดพยาธิสภาพนี้ได้ ในกระเพาะอายุหนึ่งเดือน

References :

- (1) Bang, B.L.F.: Nord. Med. Ark., 8: 1, 1876: cited by Paris (16).
- (2) Barjar and Dupasquir: cited by Paris (16).
- (3) Biester: cited by Paris.
- (4) Creese, P.G.: Gastroenterology, 19; 75, 1951.
- (5) Du Veroi, J.G.: cited by MacKenzie (13).
- (6) Eisonlohr, W.: cited by MacKenzie.
- (7) Jones, J.D.T.: Brit. J. Surg. 36; 49, 1948.
- (8) Kenny, J.G.: Clinical Radiology 14: 70, 1963.
- (9) Killian, H.: cited by MacKenzie.
- (10) Koss, L.G.: A.M.A. Arch. Path. 53: 523, 1952.
- (11) Learner, H.H. and Gazin, A.I.: Am. J. Roentgenol. 56: 464, 1946.
- (12) MacKenzie, E.P. Pediatrics 7: 537, 1951.
- (13) Masson, P.: cited by Paris.
- (14) McGregor, J.K. and KcKinnon, D.A. Jr.: Gastroenterology 35: 206, 1958.
- (15) Paris, L.: J. Ped. 46: 1, 1955.
- (16) Smith, W G., et al: *Ibid.*, 35: 528, 1958.
- (17) Yunich, A.M. and Frankin, N.F.: *Ibid.*, 35: 212, 1958.
- (18) Jaeger, A. (1906): cited by MacKenzie.

- (19) Tung, P.C. and Ngai, S.E. : cited by MacKenzie.
- (20) Neuslaud : cited by Kenny.
- (21) Zoltowska A.S., et al : Pat. Pol., 13 : 4, 1962.
- (22) Breining, H., and Huber, P. : Zbl. Allg. Path. Anat. 103 : 7, 1962.
- (23) Keyting, W.S. et al cited by Kenny.
- (24) Gritsman, N.N. : Arkh. Patol. 22 : 64, 1960.
- (25) Bruck, H. : J. Pathol. INst., Univ. des Assrlaudes, Hamburg/Sar Frankert. Z. Path., 69 : 492, 1959.
- (26) Andrew, R. : Radiol, 66 : 88, 1956.
- (27) Holiday, W.J. : Amer. J. of Children, 102 : 140, 1961.
- (28) Dupraz, A. : cited by MacKenzie.
- (29) Schaffer A.J. : Disease of the New Born. W.B. Saunder's Co. Philadelphia. and London, p. 395, 1960.
- (30) ปราโมทย์ วิจารณ์วัฒน์ และ เกษม อารยางกูรฉิม : J.M.A.T. 44 : 182, 1961.
- (31) สุจินต์ ผลากรกุล : เวชสาร, 10 : 862, 1961.
- (32) สำหรับ เพ็ญภาคกุล และ ประพนธ์ บัณฑิตน์ ประชุมวิชาการของสมาคมกุมารเวชศาสตร์ แห่ง ประเทศไทย ประจำเดือน สิงหาคม 2506.

(Abstract from the foregoing article)

Pneumatosis Cystoides Intestinalis in Infants

by

**Krieng Kri Ratanaubol, Kampol Petharanond
Chukirt Sakultranath, Aphai Jamuni**

Three cases of Pneumatosis Cystoides Intestinalis in Infant are reported. First was a chinese girl born in Chulalongkorn Hospital. When she was 8 day old, she developed diarrhea. The stool and blood culture showed positive E. Coli Hemolytic strain which was isolated from the stool, blood and lungs tissue. Second case, a one month old, Thai boy was admitted to the hospital because of diarrhea and the stool cultures reveal Paracolobactrum. The autopsy was performed and revealed Pneumatosis Cystoides Intestinalis with bleeding in the cyst and hemorrhagic gastroenterocolitis and Interstitial Pneumonia. The culture from

the cysts blood and lungs showed positive Paracolobactrum. The third was a 15 day old, Thai boy was admitted to the hospital with the chief complaint of gluteal abscess and diarrhea with cultures reveal E. Coli Hemolytic strain and the autopsy was performed and the result reveal as well as above two cases. Stool, blood and cyst showed pure culture of E. Coli Hemolytic strain. The pure culture of E. Coli hemolytic strain isolated can produced experimentally this condition in old month rabbits. The autopsy of the succumbed rabbits gave confirmative results grossly and microscopically.