

1-1-1967

Lobar Emyphysema in Infancy

เกษม จิตร์ขนิม

Follow this and additional works at: <https://digital.car.chula.ac.th/clmjournal>



Part of the [Medicine and Health Sciences Commons](#)

Recommended Citation

จิตร์ขนิม, เกสม (1967) "Lobar Emyphysema in Infancy," *Chulalongkorn Medical Journal*: Vol. 12: Iss. 1, Article 5.

DOI: 10.58837/CHULA.CMJ.12.1.5

Available at: <https://digital.car.chula.ac.th/clmjournal/vol12/iss1/5>

This Case Report is brought to you for free and open access by the Chulalongkorn Journal Online (CUJO) at Chula Digital Collections. It has been accepted for inclusion in Chulalongkorn Medical Journal by an authorized editor of Chula Digital Collections. For more information, please contact ChulaDC@car.chula.ac.th.

LOBAR EMPHYSEMA IN INFANCY

โดย นายแพทย์ เกษม จิตรปฏิมา

โรคของปอดในเด็กเป็นของที่พบบ่อยที่สุด แทบจะเป็นโรคประจำวัน คนไข้ที่มาตรวจเป็นคนไข้ภายนอก ไม่น้อยกว่าครึ่งหนึ่งของทั้งหมด จะต้องเป็นโรคของปอด, และทางเดินหายใจ แต่ Lobar emphysema เป็นความผิดปกติของปอด ที่ค่อนข้างจะหายาก โดยเฉพาะในโรงพยาบาลจุฬาลงกรณ์เท่านั้นที่ทราบ รายงานเป็นรายแรกที่เรพบ เนื่องจากเป็นโรคที่ค่อนข้างแปลกและพบสาเหตุของ Respiratory emergency อย่างหนึ่งซึ่งทำให้ถึงตายได้ (Landing 1957) หรือเป็นเหตุให้เกิด Recurrent respiratory tract infection ได้บ่อย ๆ จึงได้เอามารายงานให้เป็นที่ทราบกันทั่วไป Lobar emphysema ในเด็กอ่อนหมายถึงการที่มีปอดพองและมีลมคั่งอยู่ใน alveoli และ terminal bronchiole ทั้ง lobe บางรายหาสาเหตุได้ บางรายหาสาเหตุไม่ได้เลย อาการของพวกนี้มักจะเริ่มต้นตั้งแต่เกิดใหม่ ๆ หรือในเดือนต้น ๆ ของปีแรก

Zatzkin (1962) ได้ review literature ตั้งแต่ปี 1939 เป็นต้นมาจนกระทั่งถึง Nov. 1961 ได้ case ทั้งหมด 34 ราย รวมทั้งของเขาเอง

5 ราย ใน 39 รายทั้งนี้เขาไม่นับ case ที่ไม่มี pathological report หรือ Operative report หมายถึงรายที่ไม่ได้ทำผ่าตัดหรือไม่ได้ทำ Biopsy คือของ Caffey กับ Korngold (1954) 4 ราย ต่อมา Binet 1963 กับพวกได้รายงานอีก 5 รายในเดือน February 1962 ความจริง Binet publish ก่อนของ Zatzkin ซึ่ง Publish ในเดือน September 1962 แต่ Submit เรื่องตั้งแต่ Nov. 1961 จึงไม่ทราบเรื่องของ Binet ซึ่ง published 1962 แต่ไม่ทราบว่า Submit ตั้งแต่เมื่อไร รวมทั้งหมดที่รวบรวมได้เป็น 44 ราย รวมทั้งของเขาด้วยเป็น 45 ราย เป็นที่น่าเสียดายที่ทุกคนที่เขียน Literature มาไม่พยายามบอกให้ละเอียดจริง ๆ แม้แต่เด็กที่เป็นหญิงหรือชายก็ไม่บอก บางรายจึงไม่สามารถรวบรวมได้แน่นอนว่าเป็นมากในเด็กหญิงหรือเด็กชาย เท่าที่ค้นได้พบในเด็กผู้ชาย

9 ราย ในเด็กหญิง 2 ราย ถ้ารวมของ Korngold ซึ่งรักษาทาง conservative ด้วยเป็นผู้หญิงอีก 2 ราย ของเขาเป็นผู้ชาย ดูเผิน ๆ ก็คล้ายกับว่าเป็นในเด็กผู้ชายมากกว่าผู้หญิง

ความผิดปกติของปอดอันนี้ ได้มีชื่อเรียกกันไปหลายอย่าง — รวมความแล้วเป็นโรคชนิดเดียวกัน ทั้งนั้นชื่อที่เรียกก็มี

Lobar emphysema

Congenital hypertrophic emphysema

Localized pulmonary hypertrophic emphysema

Progressive infantile emphysema

Congenital lobar emphysema

สาเหตุ โดยมาก emphysema จะเกิดขึ้นได้ก็เพราะมี Partial obstruction ของ bronchus คือลมเข้าได้แต่ออกลำบากทำให้มี retention ของ air ใน alveoli หรือ terminal bronchiole เป็นนอ ๆ เข้าก็เกิด distended ของ alveoli หรือ terminal bronchiole obstruction เป็น extrinsic หรือ intrinsic. หรือในตัว bronchus เองได้ทั้งสิ้น แม้พวกที่เป็น asthma อยู่นาน ๆ ตอนหลังก็มักจะมี emphysema แต่ใน emphysema ในเด็กก่อนนั้นบางรายก็เป็นความผิดปกติของ bronchus มาแต่กำเนิด บางรายหาสาเหตุไม่ได้เลย และมักจะพบทั้ง lobe หมด พบที่ upper lobe พบส่วนมากราว 90 กว่า % มักจะเป็น lobe เดียวใน 45 รายทั้งหมดนี้มีรายเดียวเท่านั้นของ Binet et al เป็นที่ lower lobe

สาเหตุที่ทราบก็มี

1. Slit like Bronchial orifice (Overstreet)
2. Congenital malformation of the bronchus ซึ่งได้มีหลายอย่างคือ มีตั้งแต่ absence ของ cartilage, atrophy, hypoplasia, fragmentation ของ bronchus บางรายก็มี cartilage น้อยเป็นที่ผิดปกติของการผิดปกติของ bronchus นี้ Binet เรียกว่า Bronchomalacia พวกนี้ไม่มี Obstruction โดยแท้ แต่เป็นสาเหตุหรือสิ่งที่พบบ่อยมากในโรคนี้ บางคนก็ถึงกับเชื่อว่า Bronchomalacia เป็นสาเหตุสำคัญ แต่บางรายก็ไม่มี Bronchomalacia เลยก็มี

3. Valve like mucosal fold of the bronchus
4. Patent ductus arteriosus
5. Abnormal vein constricting the bronchus
6. Malformation of the lung tissue (Binet)

บางรายมีเป็น Cysts เล็กๆ เต็มไปหมด บางรายมี Hematoma - ใน 44 รายที่รวบรวมมาพบว่ามีสาเหตุพอจะอ้างได้ 18 รายเท่านั้น แต่ที่เหลืออีก 26 ราย ไม่ทราบสาเหตุ

อาการ มักจะเริ่มเป็นในระยะเดือนแรกหลังจากคลอด บางรายเร็วที่สุดมีคนพบอายุเพียง 1 วัน (Nelson, Zatzkin 1962) รายนี้ตายและอย่างช้าที่สุดที่พบ อายุ 9 เดือน มักจะมาโรงพยาบาลด้วยเรื่อง respiratory emergency หรือ recurrent respiratory tract infection มี หอบ, ไอ, หน้าเขียว, หายใจมี depression ของ costal margin, xiphoid cartilage หายใจด้วยความลำบาก พวกนี้โดยมากมีประวัติของ recurrent respiratory infection เป็นส่วนมาก

X-RAY. เป็นเครื่อง confirm diagnosis ได้ดีที่สุด ก็จะเห็น Radiolucency หมดใน lobe ที่เป็น emphysema ส่วน lobe ใกล้เคียงจะคู้คล้ายแฟบลงไปอาจจะมี herniation ของ emphysematous lobe เข้ามาใน anterior mediastinum - อาจทำให้ mediastinum shift. มาทางตรงกันข้ามได้

Pathology. gross specimen โดยทั่วไปจะมี Over distended ของ lobe ที่เห็นเต็มไปด้วย air ภายในอาจจะมี emphysematous crepitation เวลาจับดู pleura มักจะเรียบ

Microscopy ส่วนมากในรายงานต่างๆ ที่ได้ค้นมา มีคนอธิบายทางด้าน pathology กันน้อยมาก นอกจากฉบับของ Binet 1962. บรรยายไว้มากกว่าคนอื่น ๆ คือมี emphysema ทั้ง lobe, epithelium ของ alveoli อาจจะมี atrophy หรือ กลับมี hypertrophy เป็น fold ขึ้นมาก็ได้ ในบริเวณ main bronchus จะเห็นมี fragmentation ของ cartilage หรือ อาจจะมี absence หรือ hypoplasia ของ cartilage ก็มี บางรายมี mucous fold ยื่นเข้ามาเป็น valve ใน bronchus

การรักษา ส่วนมากเห็นด้วยกันเกือบทุกคนในการรักษา lobar emphysema ว่าต้องทำ lobectomy เพื่อให้ lobe ใกล้เคียง ซึ่งยังติดอยู่ขยายตัวออกมาทำงานได้เป็นปกติ

ในคนไข้ 44 ราย พบว่าทำผ่าตัด 29 ราย อีก 5 รายไม่ได้ทำผ่าตัด ทั้ง 5 รายตายหมด ยกเว้น Korngold 1954 2 ราย ซึ่งเราไม่ได้เอารวม ที่หายโดย conservative treatment โดยการใช้เข็มเจาะดูดเอาลมออก ก็ได้ผลดีไม่ตาย แต่มีผล followed up เพียง 6 เดือน ปรากฏว่าดีขึ้นมาก

รายงานคนไข้ 1 ราย

เด็กชายไทย เชื้อจีน ปัจจุบันอายุ 2 ปี ได้มารักษาตัวอยู่ในโรงพยาบาลนี้ 2 ครั้ง ครั้งแรกเมื่ออายุได้ 7 เดือน ครั้งที่ 2 เมื่ออายุได้ 1 ปี 2 เดือน

ครั้งแรกมาอยู่ ร.พ. มาด้วยอาการสำคัญว่าเป็น ไข้ ไอ และหายใจลำบากมา 10 วัน

ผู้ป่วยเป็นเป็นบุตรคนที่ 3 ของครอบครัว คลอดครบกำหนด มารดาไม่ได้เป็นโรคหรือเป็นไข้แต่อย่างใดในระหว่างที่ตั้งครรภ์ กรอดที่ ร.พ. กว่องสวิ คลอดง่ายไม่ได้ใช้เครื่องมือ หลังคลอดตัวเขียวเล็กน้อย อยู่ ร.พ. 5 วันก็กลับบ้าน กินนมมารดาสลับกับนมกระป๋อง เริ่มอาหารผสมเมื่อ 7 เดือน

ผู้ป่วยเคยมีอาการทำนองเดียวกันนี้มาหลายครั้ง เริ่มครั้งแรกเมื่ออายุได้ 3-4 เดือน โดยมากไปรักษาที่ ร.พ. กว่องสวิ ระหว่างอายุ 3 เดือนถึง อายุ 7 เดือน, ที่มาอยู่ ร.พ. นี้ ผู้ป่วยมีอาการแบบนั้นตั้งแต่ 5-6 ครั้ง เผลยแล้วมี Respiratory tract infection ทุกเดือนๆ ละหนึ่งครั้งเป็นอย่างน้อย คือมีอาการ ตัวร้อน ไอ มีเสมหะเป็นบางครั้ง หอบ บริเวณลิ้นปี่และชายโครงทั้งสองข้างบวมเล็กน้อย ปากเขียวเล็กน้อย ครั้งหนึ่งๆ มักจะเป็นอยู่หลายวันเสมอ ระหว่างที่เป็นไม่ค่อยกินนม และผอมลง ยังไม่เคยฉีควัคซีนใดๆ ทั้งสิ้น

บิดามารดายังมีชีวิตอยู่แข็งแรงสมบูรณ์เป็นปกติ พี่ทั้งสองคนก็แข็งแรงดี ไม่มีใครเป็นอย่างผู้ป่วย

การตรวจร่างกาย พบว่าเด็กเติบโตดี ก่อนเข้าผอม ชีต หน้าตาไม่สดใส

สิ่งสำคัญที่ตรวจพบคือ มีไข้ 102 องศาฟาเรนไฮต์ ชีพจร 132/นาที หายใจ 40/นาที หายใจมี movement of alar nasi ชายโครงและบริเวณลิ้นปี่บวมเข้าไปอย่างเห็นได้ชัด ท้องโป่งออกมาเลยระดับหน้าอก

ท่อนซิลและฟาริงสีแดง chest มี hyper resonance ข้างขวาบนปอดมี crepitation ทั้งสองข้างและมี expiratory Rhonchi คับโตประมาณ 2 นิ้วมือ นอกจากนั้นไม่พบสิ่งผิดปกติ

ในตอนนั้นได้ให้ Diagnosis ว่าเป็น Asthmatic bronchitis

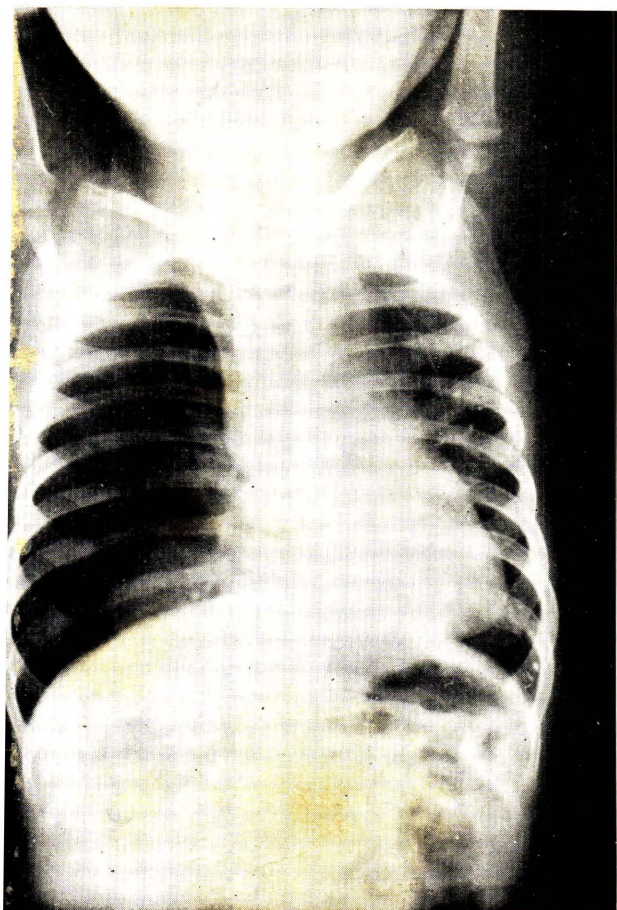
ตรวจเลือดพบว่า มี เมล็ดเลือดขาว 11 500 โปลีมอฟ 60% ลิมโฟไซต์ 40% ฮีโมโกลบิน 10 กรัม % ทูเบอคูลิน เทสต์ 1/100 ให้ผลลบ ได้ทำหลายครั้งให้ผลลบทุกครั้ง

การตรวจทางรังสี ในช่องอกพบว่า atelectasis of Rt. lower lobe, marked Emphysema of Rt. upper, herniation of Rt. lung to the Lt. and displacement of mediastinum to the Lt. lower position of diaphragm.

การรักษาในระยะนี้มุ่งไปทางรักษา asthmatic bronchitis โดยให้เพนนิซิลิน คลอแรมฟินิคอล ยาขับเสมหะ และ แอนติบรอนเคียลสปาสซึม อาการของคนไข้ยังคงทรงอยู่ คือมีหอบเป็นบางครั้ง มีไข้เล็กน้อย เนื่องจากการตรวจทางรังสีพบว่า marked emphysema ของ Rt. upper lobe จึงได้เอาคนไข้ไปทำ bronchoscopy ก็ไม่พบอะไรที่สำคัญมากมายนัก นอกจากบรอนคัสข้างขวาแดง, บวม เล็กน้อยและดูแคบกว่าข้างซ้าย ไม่มีการอุดตัน หรือวัตถุแปลกปลอมแต่อย่างใด จึงได้เอาคนไข้มาทำ bronchography ต่อไป

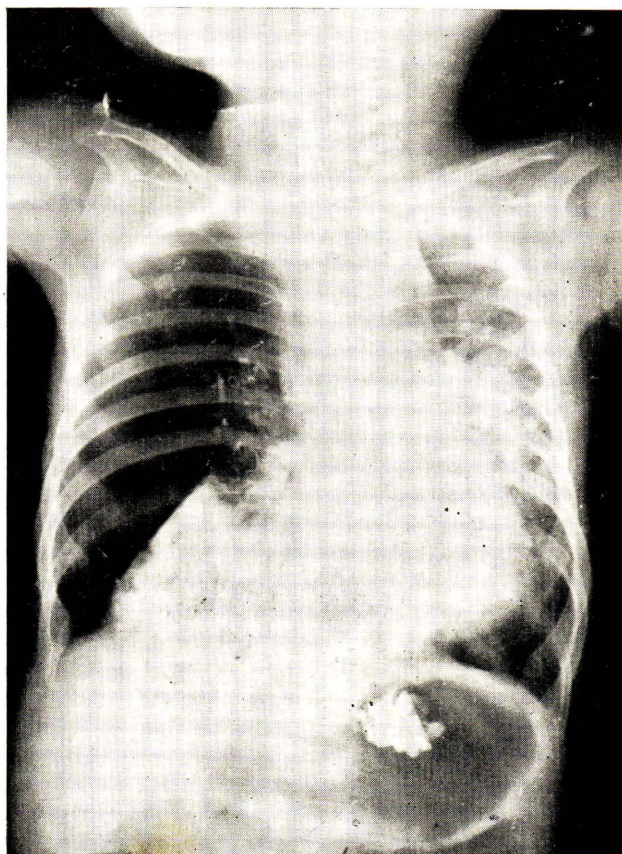
Bronchography พบว่า contrast เห็นได้ชัดใน middle & lower lobes ซึ่ง collapse ทั้ง 2 lobes แต่ใน upper lobe ซึ่งเป็น emphysema ปรากฏว่า contrast ไม่เข้าไป อันนี้ตรงกับรายงานของ Zatzkin 1962 บางราย contrast จะไม่เข้าไปใน lobe ที่มี emphysema อาจจะเป็นเพราะ Distended alveoli หรือ terminal bronchiole มากจนเอาไม่ไว้ได้

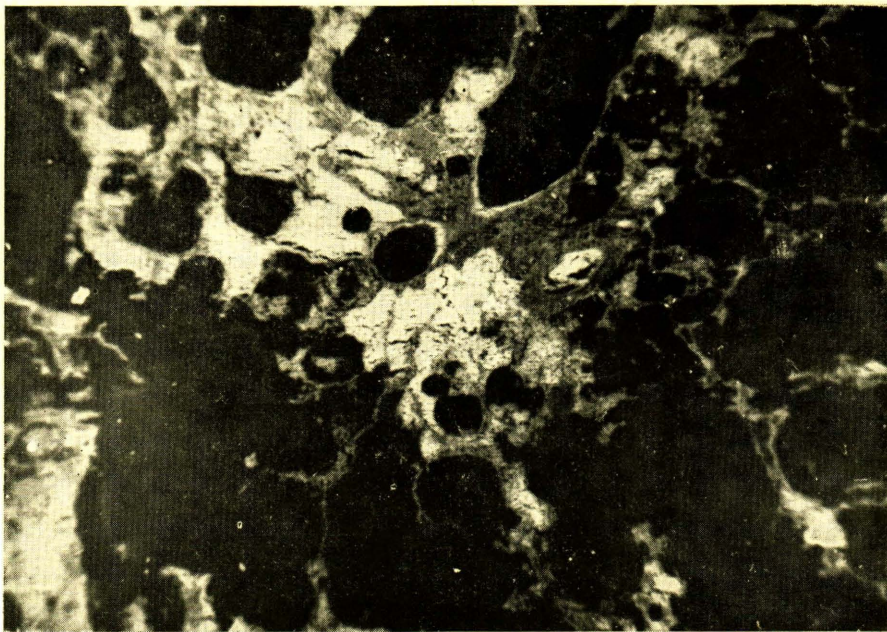
ภายหลัง Bronchography เด็กมีไข้อยู่ 2-3 วัน แล้วก็กลับมาเป็นปกติเรื่อยมา หายใจ หอบน้อยลง ต่อมา 5 วันเรา X-RAY อีกครั้งก็พบว่า emphysema มากขึ้นก็กลายเป็น pneumothorax, herniation ของ lung ก็มีมากขึ้น จึงได้ลอง tapping ดู ดูคลมได้ 136 c.c. แล้วไม่ได้อีกเลย รุ่งขึ้นเด็กมี subcutaneous emphysema มาทาง abdominal wall และมี mediastinal emphysema ด้วย เด็กทำทาง distress มากขึ้น เลยทำ intercostal drainage ให้ลมออก ลมออกเล็กน้อยในตอนแรก ต่อมาก็ไม่มี 2 วันให้หลังเอา drain ออก ในขณะที่ใส่ drain เราทำ multiple incision ให้ด้วยที่ abdominal wall เพราะมันพองมากขึ้น เด็กมีอาการดีขึ้น แต่ไข้กลับมีขึ้นอีก มีอยู่ประมาณ 10 วันก็หายไป X-ray อีกพบยังคงมี emphysema อยู่ แต่ herniation หายไป lung 2 lobe ที่ collapse ดีขึ้น เด็กอยู่ ร.พ. คราวนี้ 55 วัน ก็ให้กลับบ้าน กลับไปอยู่บ้านก็ยังคงมี recurrent respi-



รูปที่ 1 Chest x-ray แสดงถึง Emphysema ของ Rt.
upper lobe และ collapse ของ middle และ
lower lobes

รูปที่ 2 Bronchogram แสดงถึง Contrast
ไม่เข้าไปใน Upper lobe bronchus





รูปที่ 3 micro-examination แสดงถึง Generalized emphysema

ratory tract infection อยู่เรื่อย ๆ กลับไปอยู่บ้านได้ 5 เดือน ก็กลับมาโรงพยาบาลอีก เมื่อตอนมาอายุได้ 14 เดือน คราวนี้มีอาการมากกว่าทุกคราว เป็นอยู่ 7 วัน เคยมารักษาที่ O.P.D. ไม่ดีขึ้นเลย มา admit ในแผนกกุมารเวชกรรม อยู่ได้ 2 อาทิตย์กว่าก็โอนมาทางแผนก ศัลยกรรม ได้ทำผ่าตัดเมื่อมาอยู่โรงพยาบาลได้ 18 วัน

Operative finding & procedure การผ่าตัดทำ under endotracheal anaesthesia ผ่าเข้าไปทาง Intercostal space ที่ 4 ทางขวาเมื่อเข้าไปใน pleural cavity พบว่า Rt. upper lobe พองมากมีลักษณะเป็น emphysema ทั้ง lobe คือลักษณะพองเหมือนฟองน้ำ แต่ไม่มี bullae ใหญ่ ๆ เลย จะมี fine emphysematous bullae อยู่ภายใน pleura จับคลำดูนุ่มมากกว่า lung tissue ธรรมดา และรู้สึกมี crepitus อยู่ภายใน ไม่มี mass ตรง hilum ของ lung มี lymph gland โตเล็กน้อย แต่ไม่ได้กดบน bronchus อันใดเลย เมื่อวิสัญญีแพทย์ blow เข้าทาง tube ก็ expand ได้แต่มากเกินไป เลยแผลผ่าตัดออกมามากผิวดึงกลับ ส่วนทาง middle & lower lobe ไม่ค่อย expand โดยเฉพาะ middle lobe ขยายน้อยมากและคลำดูก็แข็งกว่าธรรมดา จึงได้ทำ upper & middle lobectomy เพราะถือว่า pathology อยู่ที่ upper lobe ส่วน middle lobe คิดว่าขยายไม่ออก อาจจะมี organized pneumonia อยู่ ถ้าเอาไว้อาจจะเกิด middle lobe syndrome ขึ้นมาอีก เลยเอาออกด้วย เมื่อเอาออกแล้วปรากฏว่า lower lobe expand ได้ดีมาก

specimen ที่ตัดออกมาตรวจดู พบว่า main bronchi ทั้ง 2 lobes ปกติดีไม่มีตีบตันที่ใดเลย upper lobe มี emphysema ทั่วไปหมด

pathological report Section show the entire upper lobe is entirely emphysematous except for some areas where there are organized pneumonitis and Recent Haemorrhages. There is no changes of Cartilagenous structure. The Bronchiolar epithelium in many places pile upon themselves. The lumen of the Branchiole are dilated and the smooth muscle appears to be thinner than normal. There is focal cuboidal metaplasia of alveolar lining. Along larger bronchi, There is striking lymphoid hyperplasia with occasional follicle formation projecting into bronchial lumina. The areas of orga-

nized pneumonitis show fibrosis of the septal with mild mono nuclear cells infiltration. Even in these area evidence of prior emphysematous changes are present. There is moderate pulmonary congestion with mild edema. Pulmonary Haemorrhages appear quite recent since there is no loss integrity of red cells nor is there changes of their colour-reaction.

The emphysema is of bullae type and shows no different from ordinary emphysema.

คนไข้หลังผ่าตัดเรียบร้อยดีมาก อาการทั่วไปดี หอบวันแรก วันต่อไปก็หายใจเกือบเป็นปกติมีไข้อยู่ 5 วันก็ลงมาเป็นปกติ อยู่ ร.พ. 12 วันก็กลับบ้านได้ X-RAY lower lobe ที่เหลือ expand ได้ดีมาก คนไข้ได้มา follow up เรื่อย ๆ แข็งแรงดี มี respiratory tract infection เป็นครั้งคราว ไม่บ่อยเหมือนก่อนนี้ บิดามารดาพอใจมาก

สรุป

(1) Lobar Emphysema เป็น Rare Congenital disease ในเด็กก่อนทำให้เกิด Respiratory emergency.

(2) ตั้งแต่ปี 1939-1962 ได้รวบรวมได้ cases ทั้งหมด 44 cases รวมของผู้รายงาน 45 ราย

(3) สาเหตุที่ไม่ทราบแน่นอน แต่เชื่อไปทาง Bronchomalacia

(4) การรักษา lobectomy เป็นวิธีที่ดีที่สุด

(5) Prognosis ดี ถ้าได้ทำผ่าตัดเรียบร้อยแล้ว

หมายเหตุ รายงานเรื่องนี้ได้อ่านในที่ประชุมวิชาการของคณะแพทยศาสตร์โรงพยาบาลจุฬาลงกรณ์ เมื่อ 4 ปี ก่อนมาแล้ว เพิ่งจะได้มาตีพิมพ์ ในระยะหลังก่อนพิมพ์เรื่องนี้ออกมาได้มีผู้เขียนเรื่อง Lobar emphysema อีก ใน Journal of Pediatric Surgery Vol. 1.No 1. February 1966 เขียนโดย W. Hardry Hendren and Donald M. McKee. ได้รวบรวม cases ทั้งหมดในวารสารภาษาอังกฤษ และ ฝรั่งเศสได้ทั้งหมด 113 ราย ยังลงไม่ทราบสาเหตุประมาณ 50 % เป็น Bronchial cartilagenous Dysplasia 25%. Intrinsic obstruction 13%. Extrinsic Obstruction 8% Diffuse Bronchial abnormality 4%

References

1. Bient, J.P., Nezel of, C. and Fredet, J: . Five cases of Lobar Tension Emphysema in Infancy; Importance of Bronchial Malformation and Value of Postoperative steroid therapy, Dis, chest, 41:126, 1962.
 2. Fischer, H.W., Potts, W.J. and Holinger, P.H.; Lobar Emphysema in Infants and Children; J. Pediat 41 : 403, 1952.
 3. Holzel, A. Bennett, E., and Vaughan, B.F., Congenital lobar Emphysema, Arch. Dis. Child, 31 : 216, 1956.
 4. Korngold, H.W. and Baker, J.M; Non-Surgical Treatment of Unilobar Obstructive Emphysema of the Newborn, Pediat 14 : 296, 1954.
 5. Landing, B.H., Pulmonary Lesion of Newborn Infants Pediat. 19 : 127, 1957.
 6. Zatzkin, H.R., Cole, P.M., and Bronsther, B; Surg. 52 : 505, 1962.
-