

7-1-1967

Acrocephalosyndactyly

เปรมใจ ภูมิพันธ์

Follow this and additional works at: <https://digital.car.chula.ac.th/clmjjournal>



Part of the [Medicine and Health Sciences Commons](#)

Recommended Citation

ภูมิพันธ์, เปรมใจ (1967) "Acrocephalosyndactyly," *Chulalongkorn Medical Journal*: Vol. 12: Iss. 3, Article 6.
Available at: <https://digital.car.chula.ac.th/clmjjournal/vol12/iss3/6>

This Case Report is brought to you for free and open access by the Chulalongkorn Journal Online (CUJO) at Chula Digital Collections. It has been accepted for inclusion in Chulalongkorn Medical Journal by an authorized editor of Chula Digital Collections. For more information, please contact ChulaDC@car.chula.ac.th.

Acrocephalosyndactyly

(Apert's syndrome)

แพทย์หญิงเปรมใจ ยูนีพันธ์ พ.บ.*

Fraedratio Medico Helvetia (Basel)

กลุ่มอาการนี้เป็น rare variant อันหนึ่ง
ในบรรดา craniostenosis ทั้งหลาย ซึ่งมี
ลักษณะพิเศษสำคัญ คือ

1. Oxycephaly หรือ Acrocephaly

บริเวณกะหม่อมมักจะโป่งขึ้นไป จนมีรูปคล้ายๆ
กรวย ทั้งนี้เนื่องมาจาก coronal suture ปิด
ก่อนกำหนด หรืออาจมี sutures อื่น ๆ ปิดก่อน
ด้วย

2. Syndactyly ของมือและเท้า และ

มักจะมีความผิดปกติของอวัยวะอื่น ๆ ร่วมอยู่ด้วย

กลุ่มอาการนี้ Baumgartner⁽¹⁾ และ Whe
aton⁽²⁾ ได้เคยรายงานมาก่อน แต่มีผู้ให้เกียรติ
แก่ Apert ซึ่งได้นำคนไข้ ออกแสดงเป็นครั้งแรก
เมื่อปี 1906 จึงให้ชื่อว่า Apert's syndrome
Blank⁽³⁾ ได้รวบรวมรายงานคนไข้ และพยายาม
ตั้ง criteria และประมาณ incidence ได้พบว่า
ในราว 1:160,000 ใน live birth แต่เนื่อง
จากมีอัตราตายสูงในระยะทารก ดังนั้น frequency

จึงพบลดลงเหลือเพียง 1:2,000,000 ในประชา
กรทั่วไป จะพบได้ในเพศหญิงและเพศชายเท่า ๆ
กัน (แม้ว่าจะมีบางคนเช่น Gunther⁽⁴⁾ รายงาน
ว่าพบในเพศหญิงมากกว่าในเพศชาย)

เคยมีรายงานมาแล้วกว่า ๑๔๐ ราย ส่วน
ใหญ่พบเป็น Sporadic ทั้งนี้รวมทั้ง possibility
of new mutation

เหตุของโรค ยังไม่มีใครทราบ

การถ่ายทอดทางกรรมพันธุ์ มีหลัก

ฐานที่ทำให้เชื่อว่าโรคนี้ถ่ายทอดได้ทางกรรมพันธุ์
เช่น

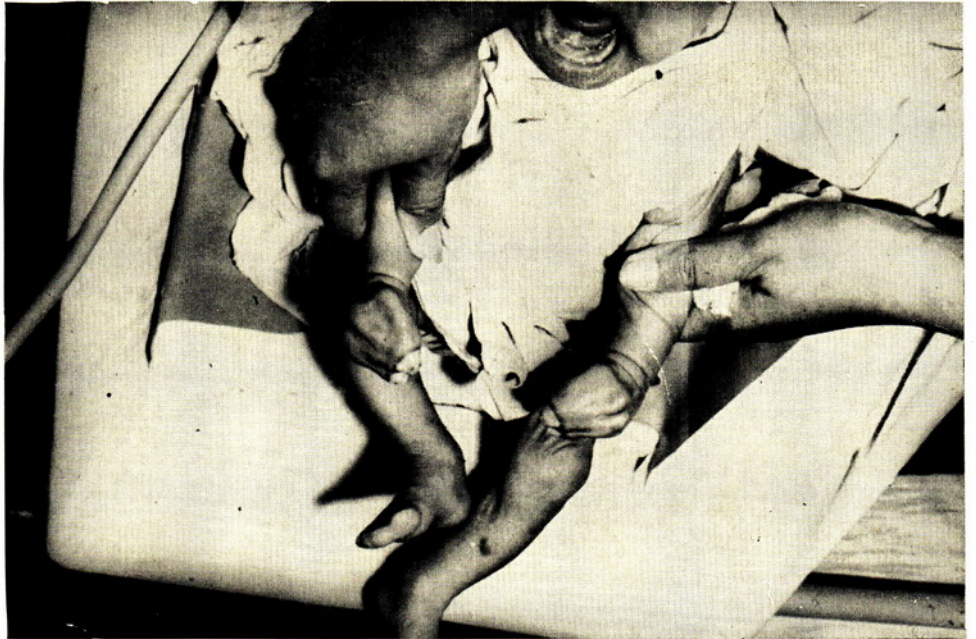
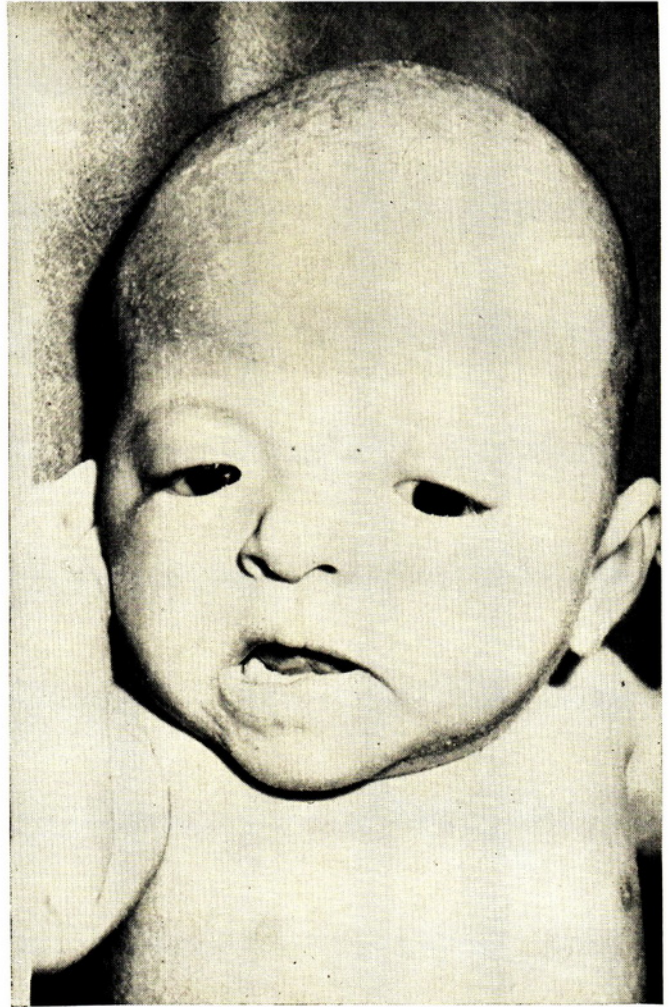
— มีรายงานเป็นหลายคน ในครอบครัว
เดียวกัน

— ในบางครอบครัว มีสมาชิกบางคน
แสดงอาการเพียงบางอย่างเท่านั้น ส่วนบางคน
ก็มีอาการครบ

— ความผิดปกติบางอย่างที่มักเกิด ร่วมกับ
กลุ่มอาการนี้ ได้แก่ Cleft palate, Oxycephal

* แผนกกุมารเวชศาสตร์ คณะแพทยศาสตร์ ร.พ. จุฬาลงกรณ์

ภาพแสดงให้เห็นศีรษะเด็กสูงขน
หว่างตาห่างและตาเอียงลงทั้ง ๒ ข้าง



แสดงให้เห็นนิ้วมือนิ้วเท้าติดกันและนิ้วเท้าติดกัน

นั้น เป็นที่ทราบกันอยู่แล้วว่า มีการถ่ายทอดแบบ autosomal dominant trait

มีผู้พยายามตั้งสมมติฐานหลายคน เช่น บ้างก็สงสัยว่าเป็น virus embryopathy (Ghigo and Magrini⁽⁵⁾) บางคนสงสัยว่าเป็นจาก damage effect on fetus ในระหว่างอายุ ๕ สัปดาห์ (Park and Powers⁽⁶⁾) บางคนก็ว่า เพราะเกิดมีน้ำไขสันหลังมากเกินไป ในระยะที่ยังเป็น embryo (Waardenburg⁽⁷⁾) บ้างก็ฟังเลื่องไปในเรื่อง ของยาที่แม่ได้รับในระยะตั้งครรภ์ แต่ทั้งหมดนี้ ไม่มีผู้พิสูจน์หรือยืนยันให้เห็นจริงได้

ต่อมา Mohr⁽⁸⁾ Blank⁽³⁾ Weech⁽⁹⁾ และ Pfeiffer⁽¹⁰⁾ สนับสนุนว่าเป็นกรรมพันธุ์ได้ และเป็น dominant trait

อาการและการแสดง

ในรายที่มีอาการแน่ชัด อาการทั่วไปที่อาจ จะพบได้ แต่ไม่จำเป็นต้องพบทั้งหมดก็คือ

หน้า มักมี facial asymmetry ส่วน middle third ของหน้าจะแบนแปบ คือมักจะมี hypoplastic maxillar ทำให้ดูเหมือนมีคางยื่น จมูกอาจเล็กคล้ายนกแก้วมี hypertelorism, strabismus, orbit จะแบน ตาค่อนข้าง proptose อาจมี horizontal groove เหนือ Supra orbital ridge

กะโหลกศีรษะ มักเป็นแบบ Oxycephalic เมื่อมองด้านข้างจะดูแบนหน้าผากโกหก ทาง frontal และ temporal มักโป่ง ทาง occipital จะแบนราบอยู่แนวเดียวกับคอ กระหม่อมหน้าจะเปิดกว้าง และมักจะเปิดไปติดต่อกับ frontal suture ซึ่งยังคงเปิดอยู่ ส่วนมากจะพบว่า มี irregular early obliteration ของ cranial suture โดยเฉพาะอย่างยิ่ง coronal suture ส่วน sagittal suture ในบางรายอาจจะพรอบปิดไปด้วย อาจพบ sign of increase intracranial pressure โดยสังเกตเห็น accentuation ของ digital marking เมื่อเอ็กซ์เรย์กะโหลก

มือและเท้า จะพบ symmetrical syndactylism แต่อาจจะเป็นมากน้อยตั้งแต่ติดกันเพียงบางส่วน ไปจนกระทั่งติดกันเป็นพืด คล้ายในพวกเด็กที่แม่กิน Thalidomide⁽¹¹⁾

บริเวณช่องปาก Park and Powers⁽⁶⁾

พบอาการผิดปกติ ของ hard และ soft palate 12 ราย ในคนไข้ 21 ราย ส่วนมากพบว่า มี high arch palate, marked median furrow สำหรับ posterior cleft palate หรือ bifid uvula พบได้ 25 % นอกจากนั้นอาจพบฟันเก หรือขึ้นซ้ำ ในบางรายอาจมี macroglossia และ increased salivation ได้.

สิ่งควรจะพบอื่น ๆ แทบทุกรายจะมี

I.Q. ต่ำกว่าระดับปกติ

Bertelsen⁽¹²⁾ รายงานคนไข้ที่มี optic nerve involvement และ increased intracranial pressure

Grebe⁽¹³⁾ รายงานคนไข้ที่มีหูหนวก

นอกจากนี้ยังอาจพบความผิดปกติที่โครงสร้างกระดูกอื่น ๆ เช่น aplasia หรือ ankylosis ตามข้อต่าง ๆ โดยเฉพาะที่ข้อศอก ข้อหัวไหล่ และสะโพก หรืออาจพบที่ข้อต่อกระดูกสันหลังก็ได้ Spina bifida ก็อาจพบได้

ยังมีความผิดปกติอื่น ๆ ซึ่งอาจจะพบร่วมด้วย เช่น atypical auricular form, encephalopathy, congenital heart disease และ anal atresia (ซึ่ง review โดย Blank)⁽³⁾

ผลทางห้องทดลองไม่ช่วยในการพิเคราะห์โรคเลย

การตรวจ chromosome ไม่พบ gross chromosomal aberration

การพิเคราะห์แยกโรค

1. Carpenter's syndrome (Acrocephalopoly syndactyly)⁽¹⁴⁾ คล้ายกันมาก ต่างกันแต่ที่ Carpenter's Syndrome เป็น autosomal recessive trait และเชื่อกันว่าระยะที่เริ่ม

เป็นนั้นช้ากว่าของ Apert's Syndrome เล็กน้อย คือตั้งแต่ embryo อายุได้ประมาณ 40 วันแล้ว (ส่วนของ Apert's นั้นควรเป็นในราววันที่ 30—32) เด็กพวกนี้นอกจากจะมี acrocephaly แล้ว จะมี Syndactyly ของมือและเท้าด้วย แต่เป็นแบบ incomplete และรุนแรงน้อยกว่า และมักจะมี Preaxial polydactyly (Polydactyly ไม่ค่อยพบใน Apert's) นอกจากนี้ยังจะพบ Obesity และ Hypogenitalism ร่วมด้วยซึ่งบางที่ทำให้คล้าย Lawrence—Moon—Biedle Syndrome

2. Cranio—facial—Dysostosis (Crouzon's Syndrome) นี้เป็น hereditary autosomal dominant trait เนื่องจาก Cranial synostotic malformation มาก เพราะฉะนั้นจะทำให้มีอาการของ increased intracranial pressure รุนแรงจะเห็น digital marking ได้ชัดเมื่อเอ็กซเรย์กระโหลกศีรษะมีอาการทางตาเด่นชัด เช่น bilateral exophthalmos และมี external strabismus ด้วย 80 % พบว่ามี optic nerve involvement พวกนี้ส่วนมากต้องทำ craniectomy ให้เพื่อบรรเทาอาการลง ถ้าทำ Pneumoencephalogram อาจพบ anomalous fifth ventricle ซึ่งจะเป็นส่วนช่วยในการพิเคราะห์โรค Syndrome นี้ส่วนมากไม่มีอาการทางมือและเท้ามีน้อยรายมากที่อาจพบ ectrodactyly

3. Cleidocranial Dysostosis โรคนี้ถ่ายทอดแบบ autosomal dominant ที่พบ Sporadic cases ได้จาก new mutation เหมือนกัน

ที่เราต้องนึกถึงในการพิจารณาแยกโรคด้วยก็เพราะพวกนี้ มักจะมีกะหม่อมที่ยังเปิดกว้างผิดปกติอยู่เช่นกัน แต่โรคนี้จะมีผลต่อ membranous bone หรือ bone ที่มี cartilagenous origin เท่านั้นในเอ็กซเรย์จะพบความผิดปกติของกระดูกไฮปลาร้ามักจะมี lack of ossification ของกระดูก และของกระดูกเชิงกรานพวกนี้มักมีรูปร่างเตี้ย ส่วนสติปัญญาและสุขภาพทั่วไปนั้นเป็นปกติ

รายงานคนไข้ 1 ราย

เด็กหญิงไทยอายุ 1 เดือน มา ร.พ. ด้วยอาการสำคัญว่าหายใจลำบากมาตั้งแต่คลอด เวลากินนมหายใจไม่ได้ ไม่เคยชัก แรกคลอดบริเวณหน้าผากนูนนึ่ม ไม่มีประวัติ trauma นิ้วมือนิ้วเท้าติดกันหมด บิดามารดาจึงพามาปรึกษาว่าจะผ่าตัดได้หรือไม่

คลอดปกติโดยแพทย์ที่สุซศาลา ระหว่างตั้งครรภ์มารดาไม่ได้กินยา และไม่มีประวัติเจ็บป่วยใด ๆ ผู้ป่วยมีพี่อีก 2 คน ทุกคนแข็งแรงดี รวมทั้งบิดามารดา ก่อนการสมรสบิดามารดาไม่ได้เกี่ยวข้องกับญาติกัน เมื่อคลอดบิดาอายุ 36 ปี มารดาอายุ 30 ปี

การตรวจร่างกาย เด็กเติบโตปกติ น้ำหนัก 3200 กรัม อุณหภูมิของร่างกาย 37.4° เซ็นติเกรด ชีพจร 120 / นาที หายใจ 22 / นาที มีหายใจลำบากเล็กน้อย

ผู้ป่วยมี brachycephaly วัดรอบศีรษะได้ 36 ซม. กะหม่อมหน้าใหญ่มาก นุ่มแต่ไม่โป่ง มี separation ของ sagittal suture ส่วน frontal suture ปิดแล้ว นอกจากนั้นยังพบว่า มี slant eyes, choanal atresia และ Syndactyly ของมือและเท้าทั้ง 2 ข้าง

การตรวจทางห้องทดลอง

ตรวจเลือดและน้ำไขสันหลัง—ปกติ

การตรวจทางรังสี—พบว่า มี coronal synostosis and microcephaly, no abnormal intracranial calcification และพบว่า มี Syndactylism ของมือและเท้านอกนั้นปกติ Pneumoencephalography Slight dilatation of the ventricular system

การตรวจ Chromosome ปกติ

การรักษา ให้การรักษาตามอาการ ทำผ่าตัด Choanal atresia ให้ส่วนมือและเท้ายังไม่ได้รับการผ่าตัด เพราะปกติเด็กพวกนี้มักมีอายุสั้น และการผ่าตัดให้ได้ผลดีนั้นทำได้ยาก

สรุป

1. Acrocephalo syndactyly เป็น rare variant Craniostenosis

2. ไม่ทราบสาเหตุ แต่เชื่อกันว่าถ่ายทอดทางกรรมพันธุ์ได้และเป็นชนิด autosomal dominant trait บางทีก็พบ sporadic case ซึ่งเข้าใจว่าเกิดจาก new mutation ในระยะ gametogenesis ไม่จากบิดาก็มารดา

3. อาการส่วนใหญ่ ได้แก่ Oxycephaly หรือ acrocephaly และ Complete syndactylism ของมือและเท้า แต่มักจะมีอาการผิดปกติของอวัยวะอื่นอีกหลายอย่างรวมอยู่ด้วยเสมอ

4. การรักษา รักษาตามอาการ การทำ craniotomy ส่วนมากเพียงเพื่อให้ดูสวยงามขึ้นเท่านั้น ถึงอย่างไรเด็กก็มี I.Q. ที่ต่ำกว่าระดับปกติอยู่นั่นเอง เนื่องจากความผิดปกติของเนื้อสมองแต่กำเนิด

5. Prognosis อัตราตายในระยะทารกสูงมาก เนื่องจากโรคแทรกของความผิดปกติของอวัยวะอื่น ๆ ที่ร่วมมาด้วย จนทำให้ incidence ที่ควรจะเป็นประมาณ 1:1 60,000 of live birth ลดเป็นเพียง 1: 20,000,000 ในประชากรทั่วไป

Summary

A report of a typical sporadic case of acrocephalosyndactyly. The patient, a Thai girl of one month, had been hospitalized because of dyspnea and difficulty in taking milk via nipple since birth. The child showed full blown syndrome for this type of abnormality. No familial incidence was obtained. The differential diagnosis was also discussed.

References.

1. Baumgartner. K. H., *Kranken-Physiognomik*, 2nd. ed. L.F. Rieger & Co. Stuttgart 189,1842.
2. Wheaton, W.S., Two specimens of congenital cranial deformity in infants associated with fusion of the fingers and toes. *Tr. Path. Soc. London.* 45:238,1894.
3. Blank, C.E., Apert's Syndrome. (A type of acrocephalo-syndactyly) Observation on a British series of 39 cases *Ann. Human Genet.* 24:151, 1959-60.
4. Gunther, H., Die Turmschadel als Konstitution sanomalie and als klinisches Symptom. *Ergebn, inn. Med. u. Kinderh.*, 40 : 40 1931.
5. Ghigo, M., and Magrini M., Sull' acrocefalosiindathilia di Apert. *Radiol. med.*, 47 : 940, 1961.

6. Park, E.A., and Pogers, G. F., acrocephaly and Scaphocephaly with symmetrically distributed Mal formations of the Exremities. *Am. J. Dis. Child.*, 20 : 235, 1920.

7. Waardenburg, P.J., Eine merkwürdige Kombination von angeborenen Missbildungen. *Klin. Monatsbl., Augenh* 92 : 29, 1934.

8. Mohr, O.L., Dominant Acrocephalosyndactyly. *Hereditas*, 25:193,1939.

9. Weech, A.A., Combined Acrocephaly and Syndactylism occurring in Mother and Daughter. *Bull. Johns Hopkins Hosp.*, 40 : 73,1927.

10. Pfeiffer, R.A., Dominant erbliche Akrocephalosyndaktylie *Ztschr. Kinderh.*, 90 : 301,1964.

11. Lenz, W., Thalidomide and congenital abnormalities. *Lancet*. 1: 45, 1962.

12. Bertelsen, T.I.. The premature synostosis of the Cranial Sutures, *Acta ophth. Suppl.* 51:1,1958.

13. Grebe. H., Die Akrocephalosyndaktylie. *Ztschr. menschl. Vererb. U. Konstitutionslehre* 28 : 209, 1944

14. Tomtamy, A. S., Carpenter's Syndrome. *The journal of Ped.* 69 : 111. 1966.

15. Degenhardt, K. M., Zum Entwicklungs nuchanischen Ppoblern der Akrocephalo syndaktylie *Ztschr menschl. Vererb. u. Konstitutionslehre* 29: 791,1950.

16. Gorlin, R.J., and Pindborg, I.I. Acrocephalosyndactyly. Syndromes of the head and neck. 9-14,1964.
