

4-1-1969

Interesting case from chest conference

ศิริฯ ศิริสัมพันธ์

วิรัช ขาวประสิทธิ์

Follow this and additional works at: <https://digital.car.chula.ac.th/clmjournal>



Part of the [Medicine and Health Sciences Commons](#)

Recommended Citation

ศิริสัมพันธ์, ศิริฯ and ขาวประสิทธิ์, วิรัช (1969) "Interesting case from chest conference," *Chulalongkorn Medical Journal*: Vol. 14: Iss. 2, Article 7.

DOI: 10.58837/CHULA.CMJ.14.2.6

Available at: <https://digital.car.chula.ac.th/clmjournal/vol14/iss2/7>

This Other is brought to you for free and open access by the Chulalongkorn Journal Online (CUJO) at Chula Digital Collections. It has been accepted for inclusion in Chulalongkorn Medical Journal by an authorized editor of Chula Digital Collections. For more information, please contact ChulaDC@car.chula.ac.th.

INTERESTING CASE FROM CHEST CONFERENCE

รวบรวมโดย ศาสตราจารย์ นายแพทย์ ศิริ ศิริสัมพันธ์

วิรุฬห์ ขาวบริสุทธิ์ พ.บ.

ผู้ป่วยหญิงไทย อายุ ๔๒ ปี เลขที่
ทั่วไป ๐๔๑๙๑๗/๑๑ เลขที่ภายใน
๙๒๓๔/๑๑ อาชีพเย็บผ้า มาจากจังหวัด
สุราษฎร์ธานี มีอาการสำคัญ คือ
เจ็บหน้าอกด้านขวาตอนบนมาประมาณ
๖ เดือน ผู้ป่วยสบายดีตลอดมาจนกระทั่ง
ประมาณ ๖ เดือนก่อนมาโรงพยาบาลได้
มีไข้เล็กน้อยพร้อมกับรู้สึกเจ็บบริเวณ
หน้าอกด้านขวาตอนบนมีอาการไอแห้ง ๆ
และบางครั้งจะมีเสมหะสีขาวหรือเขียว
บ้าง เวลาไอบางครั้งรู้สึกเจ็บหน้าอก
ด้านขวาและเจ็บร้าวไปด้านหลังและ
บริเวณชายโครงขวา แต่เวลาหายใจแรงๆ
ไม่เจ็บหน้าอก ผู้ป่วยได้รับการรักษาที่
โรงพยาบาลต่างจังหวัดได้รับเพนนิซิลลิน
ฉีดเข้ากล้ามเนื้อและซัลฟาไดอาซีนรับประทาน
อาการไข้และไอค่อยๆทุเลาลง แต่ผู้ป่วยยัง
รู้สึกว่าเจ็บหน้าอกอยู่ และบางครั้งยังมี
อาการไอและมีโลหิตปนออกมา ๒-๓ ครั้ง
ระหว่างนั้นผู้ป่วยได้รับการรักษาด้วยการ
ฉีดยาบ้าง รับประทานยาบ้างตามโรง-
พยาบาลและคลินิกแพทย์หลายแห่ง แต่

อาการก็ยังไม่หายขาดจึงขอคำแนะนำ
แพทย์ให้ฝากมารับการรักษาตัวในโรง-
พยาบาลที่กรุงเทพฯ ในระหว่างการเจ็บป่วย
๖ เดือนนี้ ผู้ป่วยรู้สึกตัวว่าผอมลงเล็กน้อย

ผู้ป่วยแต่งงานแล้ว มีบุตร ๖ คน และ
แท้งบุตรคนสุดท้ายเมื่อ ๔ ปีก่อน ผู้ป่วย
กินหมาก แต่ไม่สูบบุหรี่ มีอาชีพเย็บผ้า
การตรวจร่างกาย

อุณหภูมิ ๓๗.๒ °C ชีพจร ๗๘ ครั้งต่อ
นาที ความดันโลหิต ๑๓๐/๘๐ ผู้ป่วย
รูปร่างค่อนข้างอ้วน แข็งแรงดีไม่ซีด
ไม่บวม

Chest:

Decrease breath Sound and vocal
resonance over the right upper pos-
terior chest

Other systems:

non - contributory

lab. findings:

blood - rbc $3.9 \times 10^6/\text{mm}^3$ wbc
 $12,5200/\text{mm}^3$ Hb 10 gm % P 66 % L 33 %
N 1 %

Urine - negative Finding

Blood Chemistry:

Urea nitrogen Sugar and Creatinine
are within normal limits

Tuberculin Test:

PPD negative

Sputum Exam:

negative for tubercle bacilli and malignant cell

X-ray:

PA Film & Tomogram of the chest

Films show a large well circumscribed mass in right Upper lobe best seen on the Plane about 10 cm from the back the adjacent lungfield and mediastinum appear normal.

Plain K.U.B., I.V.P. &**Nephrotomograms**

ไม่พบสิ่งผิดปกติออกจาก Floating kidney ข้างขวา

Pelvic Examination:

negative

Pregnancy Test:

negative

Bronchoscopy:

ไม่เห็น mass Bronchial washing and brushing สำหรับ t.b. และ malignant cell ก็ negative

ผู้ป่วยรายนี้มาด้วยอาการทางโรคของระบบการหายใจแบบเรื้อรังได้นำเข้า

เสนอในที่ประชุม Medico-Surgical &

X-ray Conference โดยมีแพทย์ร่วม

อภิปรายว่า การพิเคราะห์แยกโรคในผู้ป่วยรายนี้น่าจะนึกถึง Primary Bron-

chogenic Ca metastatic Ca เช่น chorioc-

pi the lioma เป็นต้น, benign Tumour

ต่าง ๆ t.b. หรือ Lung Abscess ก็ได้

จึงได้ส่งผู้ป่วยไปรับการผ่าตัดโดยได้

ทำ Right Upper Lobectomy เมื่อ ๑๕

พ.ศ. ๒๕๑๑ สรุปผลดังนี้

Surgical Diagnosis:

Organizing Pneumonia

Microscopic Examination:

Lung tissue showing

Bronchiectasis with chronic and acute bronchiolitis chronic interstitial pneumonia focal pulmonary edema and hemorrhage.

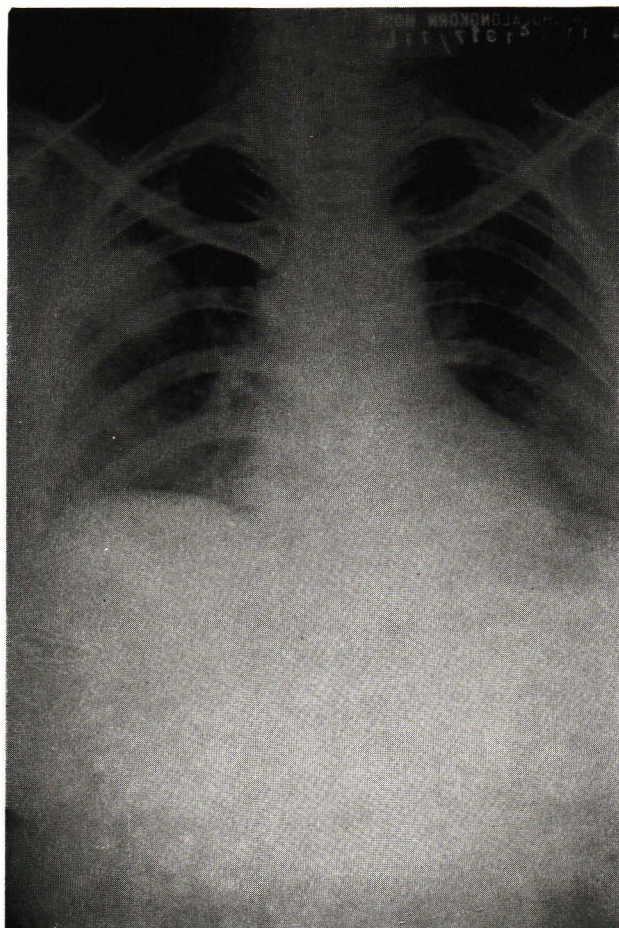
นี่คือ chest Film ภายหลังผ่าตัด

๒ เดือน คนไข้หายปกติทำงานได้อย่างเดิม

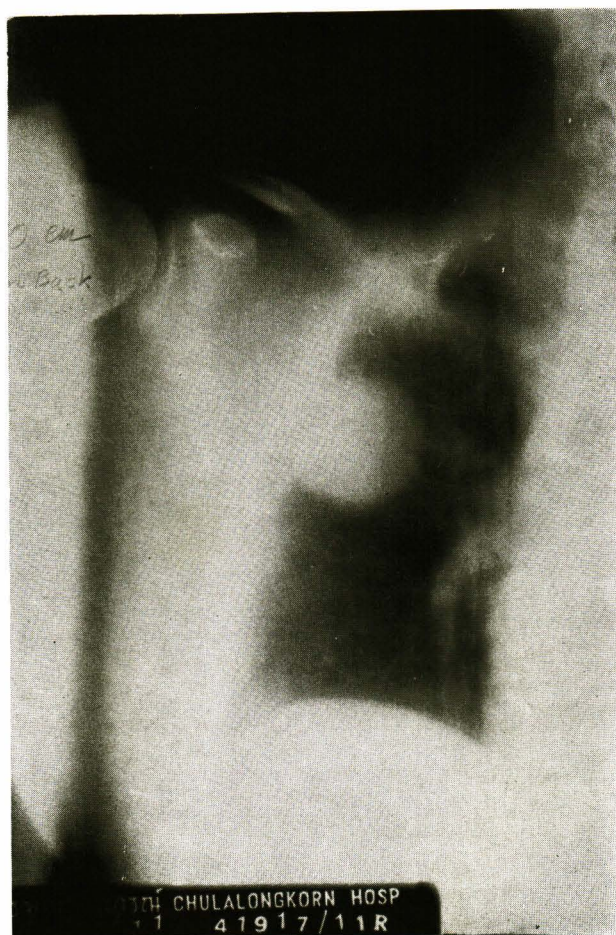เมื่อเดือนพฤษภาคม ๒๕๑๒ หรือ ๑ ปี

ภายหลังได้รับการผ่าตัดก็ยังส่งข่าวมาให้

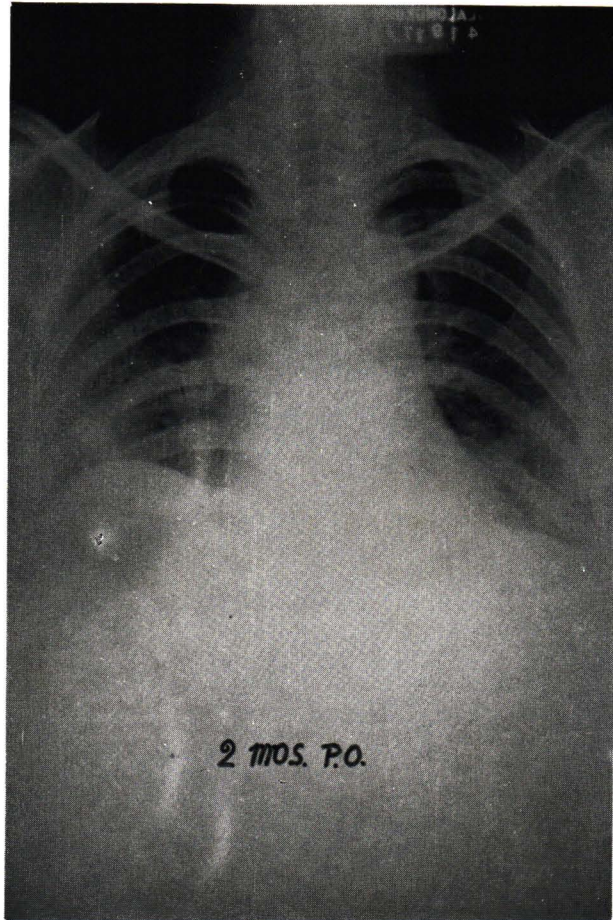
ทราบว่า หายดีแล้ว แข็งแรงเหมือนเดิม



ပုံ ၁ P.A. Film of the chest.



รูปที่ ๒ Tomogram of the chest



รูปที่ ๓ Chest film ภายหลังผ่าตัด ๒ เดือน คงเห็น
Localized emphysema ที่ Rt. Apex นอกนั้นปกติ.