

4-1-1970

Fluorescent treponemal antibodies in the cerebrospinal fluid evaluation of sensitivity and specificity

สตรีใส เวชชาชีวะ

ขจร ประณีต

Follow this and additional works at: <https://digital.car.chula.ac.th/clmjjournal>



Part of the [Medicine and Health Sciences Commons](#)

Recommended Citation

เวชชาชีวะ, สตรีใส and ประณีต, ขจร (1970) "Fluorescent treponemal antibodies in the cerebrospinal fluid evaluation of sensitivity and specificity," *Chulalongkorn Medical Journal*: Vol. 15: Iss. 2, Article 2.
Available at: <https://digital.car.chula.ac.th/clmjjournal/vol15/iss2/2>

This Article is brought to you for free and open access by the Chulalongkorn Journal Online (CUJO) at Chula Digital Collections. It has been accepted for inclusion in Chulalongkorn Medical Journal by an authorized editor of Chula Digital Collections. For more information, please contact ChulaDC@car.chula.ac.th.

FLUORESCENT TREPONEMAL ANTIBODIES IN THE CEREBROSPINAL FLUID EVALUATION OF SENSITIVITY AND SPECIFICITY

สกลใส เวชชาชีวะ พ.บ.*

ขจร ประณีต พ.บ., M.Sc. Med. (Penn.)*

ความเจริญในด้านการตรวจเลือดและน้ำไขสันหลัง เพื่อช่วยในการวินิจฉัยโรคซิฟิลิสนั้น ได้ก้าวหน้าขึ้นรวดเร็ว มีวิธีใหม่ๆ เกิดขึ้น ซึ่งดีกว่าวิธีเก่าๆ เช่น Fluorescent Treponemal Antibodies technic และวิธีที่เคยรู้จักกันแพร่หลาย เช่น Kahn และ Wassermann กลายเป็นวิธีที่ล้าสมัยไป ประโยชน์และความสำคัญของ Fluorescent Treponemal Antibodies Absorption (FTA-ABS) ในอันที่จะใช้แทน TPI ได้รับการสนับสนุนจากหลายแห่งด้วยกัน(1,3,5-9) ส่วน Fluorescent Treponemal Antibodies Technic (FTA) ที่ทำกับน้ำไขสันหลังก็ได้มีผู้รายงานไว้ว่ามีประโยชน์มากเช่นเดียวกัน(2)

รายงานนี้แสดงผลการตรวจน้ำไขสันหลังด้วยวิธี Indirect Fluorescent technic จำนวน ๒๖๔ ราย ที่ได้ทำการตรวจในแผนกจุลชีววิทยา คณะแพทยศาสตร์

จุฬาลงกรณ์มหาวิทยาลัย โดยใช้น้ำยาต่างๆ ของ BBL และกล้องจุลทรรศน์ Leitz

วิธีทำ FTA ของน้ำไขสันหลังมีย่อๆ ดังนี้

๑. ละเลง Treponemal pallidum suspension ลงบน Slide 1 loop ซึ่งเวลาอ่านผลควรมี Spirocheate field ละประมาณ ๕ ตัว แล้ว fix ด้วย acetone
๒. หยด C.S.F. ลงบน Slide นั้น แล้วเอาเข้าตู้เย็นที่มีความชื้น อุณหภูมิขนาด ๓๗ C เป็นเวลา ๓๐ นาที
๓. ดัง Slide ด้วย Buffered saline ประมาณ ๓๐ นาที แล้วล้างน้ำกลั่นเป็นครั้งสุดท้าย
๔. หยด Antihuman globulin fluorescein labelled ตาม dilution ที่เหมาะสมลงบน Slide อันเดิม แล้วนำเข้าตู้เย็นตามข้อ ๒ เป็นเวลา ๓๐ นาที

* แผนกจุลชีววิทยา คณะแพทยศาสตร์ จุฬาลงกรณ์มหาวิทยาลัย

๕. ดังตามข้อ ๓
๖. ขี้บให้แห้ง แล้วหยด Mounting Solution ๑ หยดปิดด้วย Cover slip
๗. อ่านผลด้วย Darkfield และ Fluorescent Microscope พร้อม กับ Control positive และ negative ที่ทำไปพร้อมกัน

Materials and Results

ในการศึกษาครั้งนี้ได้แบ่งน้ำไขสันหลัง ออกเป็น ๖ พวก ด้วยกัน

พวกที่ ๑ ประกอบด้วยน้ำไขสันหลัง ๒๐๓ ราย ซึ่งเป็นน้ำไขสันหลังที่ได้มาจาก คนไข้หลายประเภทด้วยกันเช่น C.V.A., Tumor, Head injury, Psychiatric disorders, Meningitis, Encephalitis น้ำไขสันหลังทั้ง ๒๐๓ รายนี้ให้ผลลบทั้ง FTA, VDRL, and RPCF

พวกที่ ๒ มี ๒๕ ราย จากคนไข้ เหมือนพวกที่ ๑ แต่มีผลลบในซีรัมของ FTA, VDRL RPCF ประกอบด้วย และ ผลของน้ำไขสันหลังทั้ง ๒๕ รายให้ผลลบ ทั้ง FTA, VDRL และ RPCF

พวกที่ ๓ เป็นน้ำไขสันหลังจากคนไข้ ๑๖ รายซึ่งมีผลบวกของซีรัมทั้ง FTA, VDRL และ RPCF แต่ผลของน้ำไขสันหลังให้ผลลบ FTA, VDRL, RPCF

พวกที่ ๔ ๖ ราย เป็นพวกที่มีผล บวกทั้งในซีรัม และน้ำไขสันหลัง ทั้ง VDRL, RPCF และ FTA

พวกที่ ๕ ประกอบด้วยคนไข้ ๑๐ ราย ซึ่งให้ผลบวกในเลือดทั้ง ๓ tests ในน้ำ ไขสันหลังของ ๘ ราย ให้ผลลบ VDRL และ RPCF แต่ให้ผลบวกของ FTA ทั้ง ๘ รายรายสุดท้ายมี VDRL ลบ RPCF บวก อย่างอ่อน ๆ แต่ FTA บวก

คนไข้ ๑๐ ราย ในพวกนี้ได้รับการ วินิจฉัยต่าง ๆ กันคือ

- General Paresis ๒ ราย
- Tabes dorsalis ๑ ราย
- Optic atrophy หรือ optic neuritis ๕ ราย
- Hemiparesis ๑ ราย
- Early Syphilis ๑ ราย (รายนี้มี Secondary rash และ Involvement ของ ข้อ และกระดูก ของผู้ป่วยเป็น Congenital Sy. และภรรยาเมื่อเลือดให้ผลบวก ต่อทั้ง ๓ Test)

ติดตามประวัติไม่ได้ ๑ ราย

พวกที่ ๖ มี ๘ รายด้วยกัน ๒ รายแรกให้ผลลบ VDRL และ RPCF ในน้ำไขสันหลังและ FTA ของ

ตารางแสดงผลการตรวจน้ำไขสันหลัง

Group	No. of Cases	Blood VDRL, RPCF, FTA*	C.S.F.			Conditions of the Patients
			VDRL	RPCF	FTA	
1	203	Unknown	Neg.	Neg.	Neg.	C.V.A., Tumor, Head injury, Meningitis, Encephalitis Psychiatric disorderse, and some without information, etc.
2	25	Neg.	Neg.	Neg.	Neg.	some as group 1
3	16	Pos.	Neg.	Neg.	Neg.	Syphilis but assumed to have no involvement of C.N.S.
4	6	Pos.	Pos.	Pos.	Pos.	Neurosyphilis
5	9	Pos.	Neg.	Neg.	Pos.	2 Cases of General paresis 1 Case of Tabes Dorsalis 4 Cases of Optic nerve lesion 1 Case of Hemiparesis 1 Case-no information
	1	Pos.	Neg.	Weakly Pos.	Pos.	Early Syphilis with Secondary rash, bone and Joint involtment; his baby had congenital Syphilis, his wife had positive blood tests.
6	2	Unknown	Neg.	Neg.	Pos.	No information Eosinophilic meningitis Intracranial nemorrhage
	1	Unknown	Neg.	Neg.	Pos.	
	1	Neg.	Neg.	Neg.	Pos.	
			Neg.	Neg.	Pos.	
			Neg.	Neg.	Neg.	

* FTA ในเลือดเป็นผลของ FTA-200 และ FTA - ABS
 Neg. - Negative
 Pos. - Positive

น้ำไขสันหลังให้ผลบวกไม่มีประวัติและผลซีรั่ม

๑. ราย เป็น Eosinophilic meningitis ซึ่งมีทั้งหมดในการตรวจครั้งนี้ ๘ ราย ด้วยกัน มีรายนี้รายเดียวที่ให้ผลบวกกับ FTA และผลลบของ VDRL, RPCF ในน้ำไขสันหลังไม่มีผลซีรั่ม เช่นกัน

๑. ราย เป็นหญิงชาวานาซึ่งให้การวินิจฉัยขั้นสุดท้ายว่าเป็น Intracranial hemorrhage ซึ่งปรากฏว่าซีรั่มให้ผลลบทั้ง VDRL, RPCF และ FTA แต่ น้ำไขสันหลังให้ผลบวกกับ FTA และผลลบกับ VDRL และ RPCF ๒ ครั้ง และครั้งที่ ๓ ให้ผลลบทั้ง ๓ Tests ครั้งที่ ๓ ห่างจาก ๒ ครั้งแรกประมาณ ๓ อาทิตย์ ใน ๒ ครั้งแรกน้ำไขสันหลังมีเลือดปนและมี Protein สูงมาก ครั้งที่ ๓ น้ำไขสันหลังไม่มีเลือดปนและ Protein ปกติ

วิจารณ์ผล

พวกที่ ๑ และ ๒ ซึ่งมีจำนวนรวมทั้งสิ้น ๒๒๘ รายนั้น เป็นพวกที่จะแสดงว่าในคนที่ เป็นโรคชนิดต่าง ๆ กันนั้น ไม่แสดงว่าจะให้ผลบวกของ FTA ในพวก

เหล่านี้มีส่วนประมาณ ๑๓% เท่านั้น ซึ่งมีผลซีรั่มบวกด้วย และยืนยันผลลบของ FTA ในซีรั่ม ผลอันนี้พอที่จะสนับสนุน Specificity ของ FTA ในน้ำไขสันหลัง ได้ว่าไม่มีการให้ผลบวกพว้าเพรื่อ หรือมี Specificity พอสมควร

พวกที่ ๓ แสดงประกอบว่าพวกที่ให้ผลบวกในซีรั่มว่าเป็น Treponemal diseases อันใดอันหนึ่ง แต่ไม่พบ antibodies ต่อเชื้อ Treponema ในน้ำไขสันหลังซึ่งอาจแสดงว่าไม่มีพยาธิสภาพในระบบประสาทจากเชื่อนั้น ๆ หรืออีกอย่างหนึ่งอาจจะแสดงว่าไม่มีการผ่านของ Antibodies จากเลือดสู่ระบบประสาทในคนเหล่านี้ ซึ่งสนับสนุนว่าอาจมี local antibodies formation in Neurosyphilis (12)

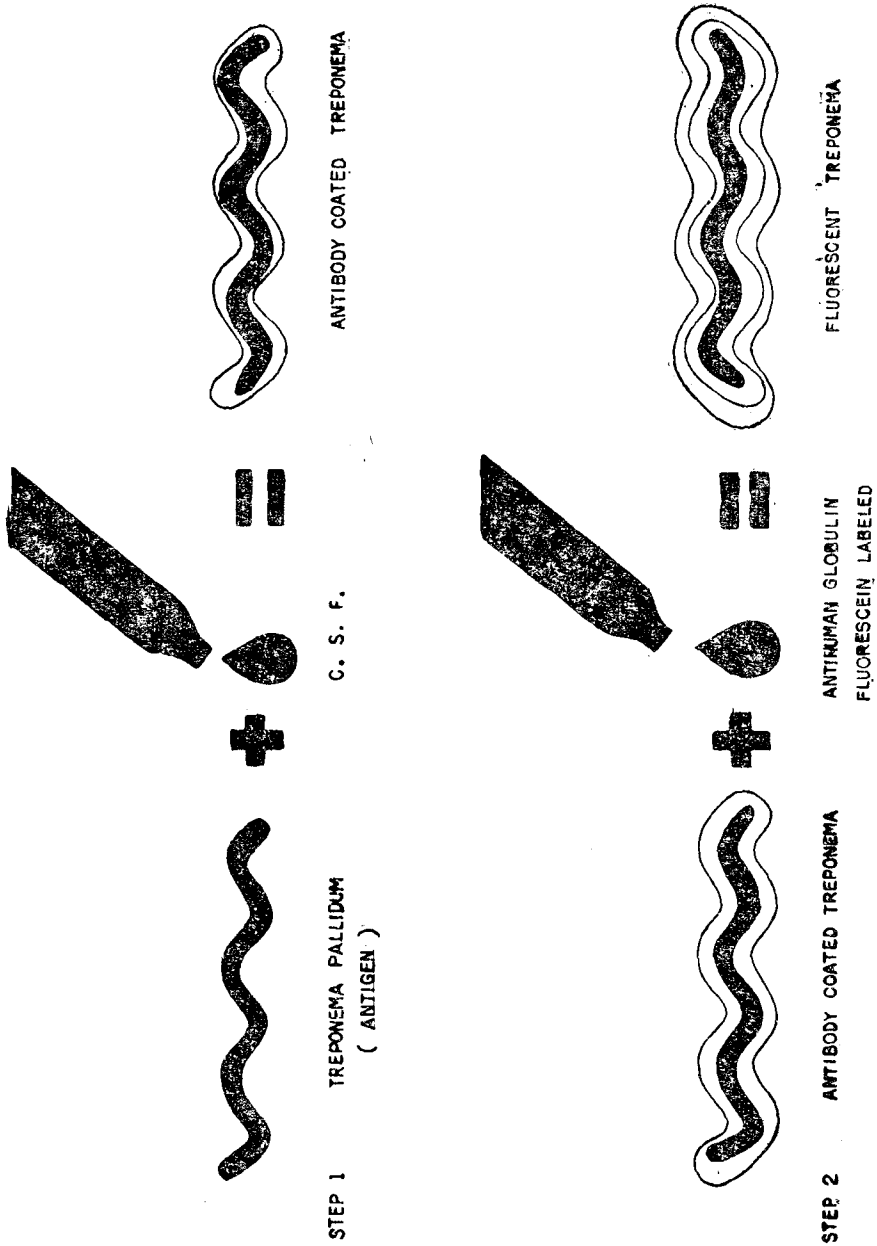
พวกที่ ๔ เป็นพวกซึ่งเป็น Neurosyphilis โดยใช้หลักการตรวจทาง Serology เป็นเกณฑ์และเป็นพวกที่ไม่มีปัญหาในการวินิจฉัย แม้ว่าจะมีการตรวจด้วยการทดสอบอย่างใดอย่างหนึ่งใน ๓ อย่างนั้น

พวกที่ ๕ แสดงความสำคัญของ Sensitivity ของ FTA ในการตรวจน้ำไขสันหลัง คนไข้ทั้ง ๑๐ นี้ ผลการตรวจเลือดยืนยันว่าเป็น Syphilis และการวินิจฉัยของคนไข้ ของ ๘ ใน ๑๐ ก็เป็นเรื่องเกี่ยวข้องกับ Syphilis ของระบบประสาทแต่ถ้าไม่ตรวจน้ำไขสันหลังโดยวิธี FTA ก็จะทำให้ไม่ได้รับการสนับสนุน การวินิจฉัยทางคลินิก ประโยชน์ของการตรวจน้ำไขสันหลังโดยวิธี FTA จึงค่อนข้างจะชัดเจน

พวกที่ ๖ เป็นพวกที่ยากแก่การสรุปผล และเป็นพวกที่ทำให้ Specificity ของ FTA นั้นคลายความหนักแน่นจากที่พวก ๑ และ ๒ แสดงไว้ อย่างไรก็ตาม ในคนไข้ ๒ รายแรก ไม่มีทั้งผลซีรัมและประวัติประกอบ จึงไม่ทราบว่าคนไข้นั้นเกี่ยวข้องกับ Syphilis หรือไม่ รายที่ ๓ ถึงแม้จะได้รับการวินิจฉัยว่าเป็น Eosinophilic Meningitis แต่ไม่มีผลเลือดและผลอื่น ๆ ที่จะแสดงว่าไม่มี Syphilis

เกี่ยวข้อง จึงไม่สามารถบอกได้ว่าเป็น False positive ของ FTA และในการรายงานนี้ก็มักมีคนที่ได้รับการวินิจฉัยว่า Eosinophilic Meningitis อีก ๘ รายด้วยกัน ซึ่งทุกรายให้ผลลบของ FTA ในน้ำไขสันหลังทั้งสิ้น

รายที่ ๔ ซึ่งเป็น Intracranial Hemorrhage ไม่มีประวัติ Syphilis และผลเลือดให้ผลลบทุก test จึงน่าจะเป็น False positive แต่ผลเลือดที่ลบไม่สามารถจะเป็นเครื่องแสดงว่าคนไข้ไม่เป็น Late Syphilis ได้ ๑๐๐% เพราะมีรายงานของคนไข้ที่เป็น Late Syphilis และผลลบของเลือดได้บ่อย ๆ (Seronegative)^(4, 10, 11) น้ำไขสันหลังของคนไข้นี้มี protein สูง และมีเลือดปน จึงเป็น Specimen ที่ไม่เหมาะสมสำหรับการตรวจอยู่แล้ว หลังจากน้ำไขสันหลังกลับสู่ปกติ ผล FTA จึงเป็นผลลบไปด้วย



FLUORESCENT TREPONEMAL ANTIBODIES TECHNIC

สรุป

รายงานนี้ได้สนับสนุนว่า FTA test ของน้ำไขสันหลังมีประโยชน์มากในการช่วยยืนยันการวินิจฉัยทางคลินิก ในคนไข้

Neurosyphilis และได้แสดงว่า FTA ของน้ำไขสันหลังมี Sensitivity เหนือกว่า VDRL และ RPCF ถ้าทำแต่เพียง ๒ test ดังกล่าวจะพลาดการวินิจฉัย

ไปได้เป็นจำนวนมาก สำหรับ Specificity ของ test นั้น เท่าที่รายงานอื่นนั้นแสดงมีเพียงพอ แต่จำเป็นต้องได้รับการศึกษาต่อไปอีก เพื่อคว่าจำนวน False positive จะมีเพิ่มขึ้นหรือไม่

ขอขอบคุณ นายแพทย์ไพรัช วิเชียร-เกิด ที่ได้ช่วยรวบรวมข้อมูลจากคนไข้ในรายงานนี้ และขอขอบคุณแผนกประสาทวิทยาที่ได้ให้ความร่วมมือเป็นอย่างดี

English Summary

264 specimens of C.S.F. were examined for VDRL (Venereal Disease Research Laboratory) RPCF (Reiter Protein Complement Fixation test) FTA (Fluorescent Treponemal Antibody Technic). Those C.S.F. specimens were divided into six groups by their different results and their Relation to the result of those tests on sera. Among those, there was one group which showed the sensitivity of FTA to be superior of the other two tests. In other group, the result posed the problem of the specificity of the FTA warranting further study.

เอกสารอ้างอิง

1. Bean, W.E., Dedeaus J.D. and Humes, J.J.: Evaluation of the ATA-ABS tests for Syphilis Am. J. Clin. path, 47:404;1969.
2. Comargo, M.E. and Taques Bittencourt J.M. Immunofluorescent Treponemal test for the Diagnosis of Syphitis in the cerebrospinal fluid. Rev. Panl. Med. 69:1;1966.
3. Deacon, W.E, Lucas, J.B. and Price, E.V.: Fluorescent Treponemal Antibody Absorption (FTA-ABS) Test for Syphilis Jama, 198:624;1966.
4. Fluker, J.L.: Three cases of Possible Late Syphi Lis with negative Treponema Immobilization test. Brit J. Vener. Dis, 4:147;1965.
5. Johnson N.A. and Wilkinson, A.E. Absorbed Fluorescent Treponemal antibody (FTA-ABS) Test Comparison with the FTA-200 and TPI tests on 1,056 problem sero Brit. J. Vener. Dis. 44:283;1968.
6. Knox, J.M., Shot, D.H. Wende, R.D. and Glicksman J.M.: The FTA-ABS test for Syphilis, Performance in 1,033 patients. Brit. J. Vener. Dis., 42:16;1966.

7. Mackey, D.M. Price, E.V. Knox, J.M. Scotti, A. Specificity of the FTA-ABS Test for Syphilis. Evaluation. JAMA, 207:1683;1959.
8. Nicholas, L, Serodiagnosis of Syphilis. Arch, Derm-96:324; 1967.
9. Nicholas, L. and Beerman, H: Present Day Serodiagnosis of Syphilis, A Review of Some of the Recent Literature. Am. J. Med Sci. 246:466;1955.
10. Smith. J.L.: False Negative Treponema pallidum Immobilization test in Syphilis JAMA. 199:128;1967.
11. Smith, J.L. and Isreel, C.W.: Presence of Spirochaetes in Late Seronegative Syphilis JAMA. 119:980; 1967.
12. Smith & Conant Zinsser Text book of Microbiology, 13th edition page 198, Appleton-Century-Croft. New York;1964.
-