

7-1-1970

## Retinoblastoma

นิสิต สีระวงศ์

สีัญญา บิลกศิริ

Follow this and additional works at: <https://digital.car.chula.ac.th/clmjournal>



Part of the [Medicine and Health Sciences Commons](#)

---

### Recommended Citation

สีระวงศ์, นิสิต and บิลกศิริ, สีัญญา (1970) "Retinoblastoma," *Chulalongkorn Medical Journal*: Vol. 15: Iss. 3, Article 9.

Available at: <https://digital.car.chula.ac.th/clmjournal/vol15/iss3/9>

This Article is brought to you for free and open access by the Chulalongkorn Journal Online (CUJO) at Chula Digital Collections. It has been accepted for inclusion in Chulalongkorn Medical Journal by an authorized editor of Chula Digital Collections. For more information, please contact [ChulaDC@car.chula.ac.th](mailto:ChulaDC@car.chula.ac.th).

## RETINOBLASTOMA

นิสิต ลีละวงศ์  
สัญญา บิลลศิริ

เรติโนบลาสโตมา เป็นเนื้องอกร้ายแรงที่เกิดมาจากชั้นนิวเคลียสของเรตินา (retina) มักพบในเด็กเล็ก ในบ้านเราโรคนี้นี้จะพบได้บ่อยที่สุดในบรรดาเนื้องอกภายในลูกตาทั้งหลาย (16) โรคอาจเกิดโดยการถ่ายทอดตามกรรมพันธุ์หรือเกิดขึ้นเองในครอบครัวที่ไม่เคยมีประวัติของโรคนี้นมาก่อน อย่างไรก็ตามเมื่อโรคนี้ออกตัวแล้วจะมีการถ่ายทอดทางกรรมพันธุ์สืบต่อไป Manchester (11) พบว่าในผู้ป่วยที่หายจากโรคนี้ออกแล้วและไปแต่งงานมีลูกหลาน ถ้าผู้เป็นนั้นเคยมีประวัติของโรคในครอบครัวมาแล้ว ลูก ๆ จะมีโอกาสเป็นโรคนี้ออกถึงร้อยละ ๕๐ แต่ถ้าผู้เป็นนั้นไม่เคยมีประวัติของโรคในครอบครัว ลูก ๆ จะมีโอกาสเป็นโรคเพียงร้อยละ ๒๐ อนึ่งการรักษาที่เหมาะสมและถูกต้องช่วยให้ผู้ป่วยหายขาดจากโรคได้มาก Hymann และพวก (7) ได้รายงานการรักษาพวกที่เป็นทั้ง ๒ ข้างจากปี ๒๔๙๖ ถึง ๒๕๐๙ จำนวน ๓๐๗ ราย พบว่าร้อยละ ๕๕ หายพร้อมทั้งยังมีสายตาที่ใช้ประโยชน์ได้จาก

สาเหตุทั้งสองประการดังกล่าว ซึ่งอาจจะร่วมกับการใช้เทคนิคและวิธีการใหม่ ๆ เข้าช่วยในการตรวจ ทำให้สามารถวินิจฉัยโรคนี้ได้เร็วและมากขึ้น ทำให้สถิติของโรคทางตะวันตกสูงขึ้นอย่างรวดเร็ว Francois และผู้ร่วมงาน (4) ได้รวบรวมสถิติที่น่าสนใจจากรายงานของ Hemmes ในปี ๒๔๗๔ พบโรคนี้ออกในเด็กเกิดใหม่ทุก ๆ ๓๔,๐๐๐ คน Griffith และ Sorsby ในปี ๒๔๘๗ พบ ๑ ใน ๓๒,๗๙๓ Fall และ Neel ในปี ๒๔๙๔ พบ ๑ ใน ๒๐,๒๘๘ และ Mork ในปี ๒๕๐๔ พบ ๑ ใน ๑๗,๐๐๐ จึงเป็นที่วิตกกังวลกันว่าต่อไปในไม่ช้าเรติโนบลาสโตมาจะเป็นโรคที่แพร่หลายและนำอันตรายอย่างใหญ่หลวงมาสู่มนุษยชาติ Reese (13) Dunphy (2) Blodi (1) และผู้เชี่ยวชาญในโรคนี้ทั้งหลายท่าน จึงแนะนำในการกำจัดการแพร่กระจายของโรคทางกรรมพันธุ์อย่างเด็ดขาด ซึ่งรวมถึงแต่การคุมกำเนิด การทำแท้ง และถึงกับขอให้ทำหมันในผู้ป่วยที่หายจากโรคนี้ออกแล้วทุกคน แต่การปรากฏใน

บ้านเราว่า เราจะหาผู้ป่วยซึ่งหายจากโรคนี้นี้ไว้เพื่อการศึกษาติดตามได้ยากมาก เพราะอัตราการตายของผู้ป่วยสูงมาก จนน่าที่จะได้มีการศึกษาว่าเพราะเหตุใด ?

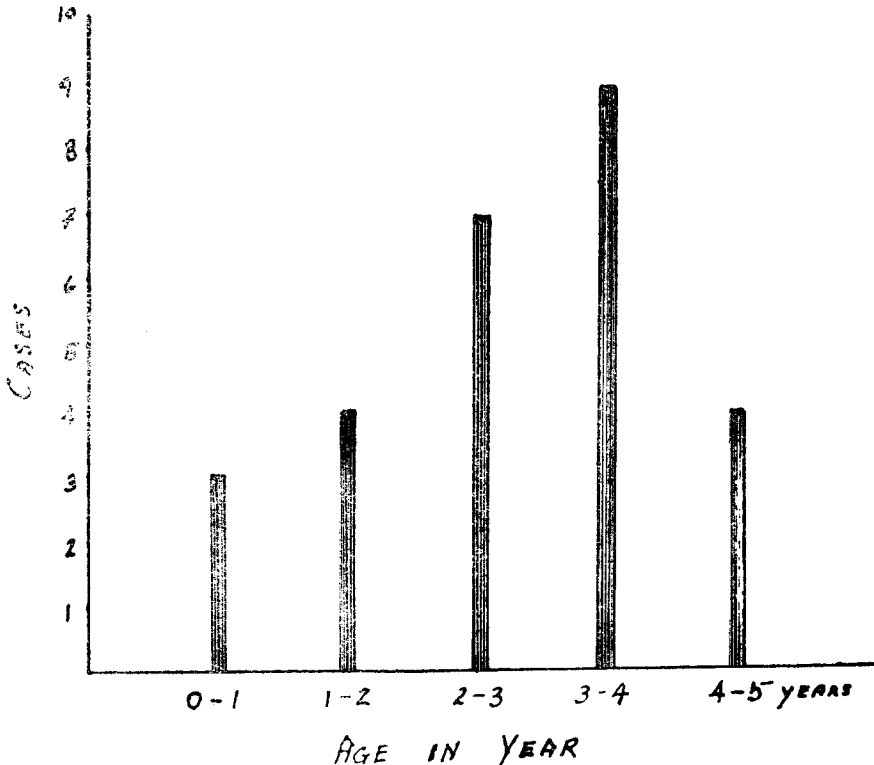
**Material and Method**

เนื่องจากแผนกสถิติโรงพยาบาลจุฬาลงกรณ์ เริ่มใช้โคตจัดแยกประวัติผู้ป่วยตั้งแต่ปี ๒๕๐๖ จึงเป็นการง่ายที่จะเริ่มหารายละเอียดจากประวัติผู้ป่วยตั้งแต่ปีนั้นเป็นต้นมา พร้อมกันนี้ได้เทียบเคียงกับรายชื่อผู้ป่วยที่ นายแพทย์สำรวย ช่วงโชติ และนาย

แพทย์ประสาน ต่างใจ<sup>(16)</sup> ได้รวบรวมและรายงานไว้แล้ว

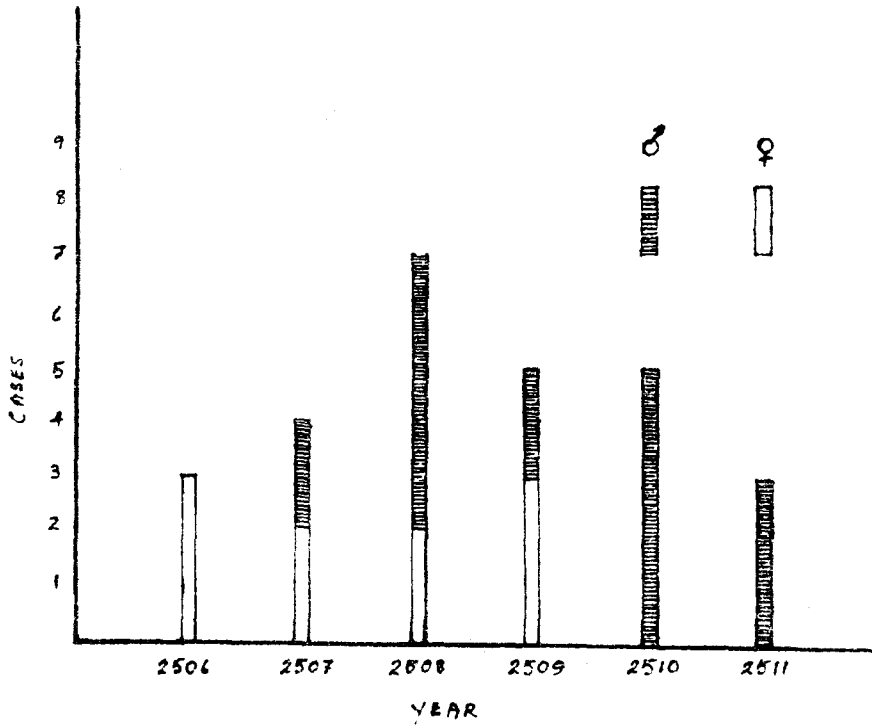
มีผู้ป่วยด้วยโรครีตินอบลาสโตมา เข้ารับการรักษาที่แผนกจักษุฯ โรงพยาบาลจุฬาลงกรณ์ ทั้งหมด ๒๗ ราย ในช่วงเวลา ๖ ปี (๑ มกราคม ถึง ๓๑ ธันวาคม ๒๕๑๑) เฉลี่ยได้ประมาณสี่คนครึ่งต่อปี

อายุ ทั้งหมดเป็นเด็ก อายุอยู่ในระหว่าง ๕ ขวบ ช่วงอายุที่พบมากที่สุดอยู่ระหว่าง ๓-๔ ปี (๙ ราย เท่ากับ ๓๓.๓ เปอร์เซ็นต์) และอายุเฉลี่ยเท่ากับ ๓.๗ เดือน (ต่ำสุด ๕ เดือน สูงสุด ๕ ปี) (ดูรูปที่ ๑)

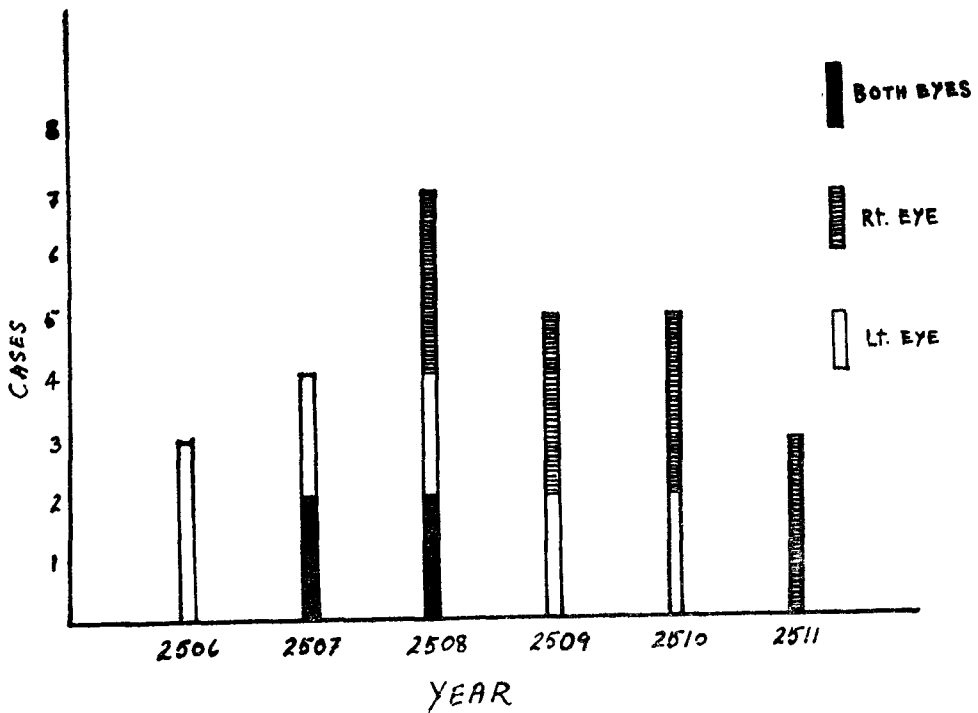


รูปที่ ๑

จุฬาลงกรณ์เวชสาร



รูปที่ ๒



รูปที่ ๓

เพศ เป็นเด็กชาย ๑๗ ราย เด็กหญิง ๑๐ ราย (ดูรูปที่ ๒)

การเกิดทั้งสองตา พบ ๔ ราย เท่ากับ ๑๕ เปอร์เซ็นต์

การเกิดเพียงตาเดียว พบ ๒๓ ราย เท่ากับ ๘๕ เปอร์เซ็นต์ เป็นตาขวา ๑๒ ราย และซ้าย ๑๑ ราย (ดูรูปที่ ๓)

กรรมพันธุ์ มีผู้ป่วย ๒ คน ในวาระงานนี้ เป็นพี่น้องกัน และครอบครัวนี้มีการถ่ายทอดทางมารดา โดยมีประวัติของโรคในหมู่พี่น้องของมารดา รวมถึงบุตรหลานหลายคน

อาการสำคัญที่ผู้ป่วยมารับการตรวจ

ตาโปน ๑๖ ราย  
 บวมแดงที่ตาและเปลือกตา ๒ ราย  
 มีแววขาวทางตาดำ (White pupillary reflex) ๔ ราย (# ๘, ๑๑, ๑๙, ๒๐)

มีเลือดออกในช่องม่านตา (Hyphema) ๑ ราย (# ๖)

ควักตามาจากท่อน และกลับเป็นขุ่นมาอีก ๔ ราย (# ๑๘, ๒๓, ๒๕, ๒๗)

เฉลี่ยระยะเวลาจากเริ่มมีอาการจนมารับการตรวจครั้งแรก (๒๓ ราย) เท่ากับ ๕ เดือน

เอ็กซเรย์ ในการตรวจครั้งแรกได้ส่งผู้ป่วยถ่ายภาพเอ็กซเรย์เข้าตา (orbit), optic foramen และกะโหลกศีรษะทุกราย ยกเว้นรายที่ ๑๘ ซึ่งผู้ป่วยไม่สมัครอยู่ พบปกติ ๘ ราย และผิดปกติ ๑๘ ราย (ดูตารางที่ ๑)

การตรวจไขกระดูก (Bone marrow) ได้ทำทั้งสิ้น ๑๒ ราย ๖ รายปกติ อีก ๖ รายพบหรือสงสัยสันนิษฐานว่าเป็นโรค (ดูตารางที่ ๒)

การตรวจน้ำไขสันหลัง (Lumbar puncture) ได้ทำเพียง ๒-๓ ราย และทุกรายตรวจไม่พบ Tumor cell

ตารางที่ ๑

| CASE NUMBER                     | 1 | 2 | 3 | 4 | 5 | 6 | 7 | 8 | 9 | 10 | 11 | 12 | 13 | 14 | 15 | 16 | 17 | 19 | 20 | 21 | 22 | 23 | 24 | 25 | 26 | 27 | TOTAL |    |
|---------------------------------|---|---|---|---|---|---|---|---|---|----|----|----|----|----|----|----|----|----|----|----|----|----|----|----|----|----|-------|----|
| ENLARGED SOFT TISSUE TUMOR      |   |   |   |   |   |   |   |   |   |    |    |    |    |    |    |    |    |    |    |    |    |    |    |    |    |    |       | 11 |
| PRESSURED ON ORBITAL WALL       |   |   |   |   |   |   |   |   |   |    |    |    |    |    |    |    |    |    |    |    |    |    |    |    |    |    |       | 2  |
| ENLARGED OPTIC FORAMEN          |   |   |   |   |   |   |   |   |   |    |    |    |    |    |    |    |    |    |    |    |    |    |    |    |    |    |       | 7  |
| INCREASED INTRACRANIAL PRESSURE |   |   |   |   |   |   |   |   |   |    |    |    |    |    |    |    |    |    |    |    |    |    |    |    |    |    |       | 3  |
| CALCIFICATION                   |   |   |   |   |   |   |   |   |   |    |    |    |    |    |    |    |    |    |    |    |    |    |    |    |    |    |       | 1  |

X-ray Finding on 26 cases (on. First visit)

ตารางที่ ๒

Bone marrow Examination 12 cases

| Case Number | Number of admission        | Bone marrow report              |
|-------------|----------------------------|---------------------------------|
| 1           | 1 <sup>st.</sup>           |                                 |
| 3           | 1 <sup>st.</sup>           |                                 |
| 5           | 2 <sup>nd.</sup>           | Positive malignant cells.       |
| 6           | 2 <sup>nd.</sup>           | Infiltration by lymphoma cells. |
| 10          | 1 <sup>st.</sup>           |                                 |
| 14          | O.P.D. (2 <sup>nd.</sup> ) | Positive metastatic cells.      |
| 16          | 1 <sup>st.</sup>           |                                 |
| 17          | 1 <sup>st.</sup>           | Acute lymphocytic leukemia.     |
| 24          | 2 <sup>nd.</sup>           |                                 |
| 25          | 1 <sup>st.</sup>           | Lymphoblasts (want to repeat.)  |
| 26          | 1 <sup>st.</sup>           | Malignant lymphoma.             |
| 27          | 1 <sup>st.</sup>           |                                 |

\* รายที่เว้นเป็นช่องว่าง การตรวจ Normal

การวินิจฉัย

๑. จากอาการและอาการแสดง (Clinical diagnosis) ๔ ราย (๑ ราย # ๒๓ คvikตา มาจากทอน)

๒. จากการตรวจทางพยาธิ (Pathological diagnosis) ๒๓ ราย โดย (๓ ราย คvikตา มาจากทอน)

a. ได้จากการตรวจลูกตาที่คvik ออก ๒๑ ราย

b. การตรวจต่อมนาเหลือง ๑ ราย (# ๒๕)

c. การตรวจศพ ๑ ราย (# ๒๗)  
 ชิ้นเนื้อที่ส่งเพอการตรวจทางพยาธิวิทยา ๒๓ ชิ้น ได้มาจาก

a. Exenteration ๑ ราย (# ๑๒)

b. Enucleation ๑๙ ราย (# ๑, ๓, ๔,

๕, ๖, ๘, ๙, ๑๐, ๑๑, ๑๓, ๑๔,\* ๑๕, ๑๖, ๑๗, ๑๙, ๒๐, ๒๑, ๒๒, ๒๖)

4\* & 14\* ทำ Enucleation ทัง ๒ ตา แต่ # ๑๔ ลูกตาที่คvikหายไป ๑ ข้าง

c. อื่นๆ (Enucleation มาแล้วจากทอน) ๓ ราย (# ๑๘,\* ๒๕, ๒๗)

๑๘\* ลูกตาที่คvikแล้ว ลูกส่งมาตรวจที่แผนกพยาธิ ร.พ. จุฬาลงกรณ์

# ๒๕ ตรวจต่อมนาเหลือง # ๒๗ ศพ

ผลการตรวจทางพยาธิวิทยา แบ่งได้เป็น

๓ พวก คือ

๑. พวกที่รายงานทางพยาธิบ่งว่ามีการลุกลามไปถึง optic nerve หรือ Epibulbar tissue หรือมี metastasis ๑๐ ราย

(# ๕, ๑๐, ๑๒, ๑๓, ๑๕, ๑๗, ๒๑,

๒๒, ๒๕, ๒๗) (ตารางที่ ๓)

ตารางที่ ๓

| CASE NUMBER                      | 5 | 10 | 12 | 13 | 15 | 17 | 21 | 22 | 25 | 27 | TOTAL |
|----------------------------------|---|----|----|----|----|----|----|----|----|----|-------|
| EPIBULBAR EXTENSION              | ■ |    | ■  | ■  | ■  | ■  | ■  |    |    |    | 6     |
| OPTIC NERVE INVASION             |   | ■  |    | ■  | ■  |    |    | ■  |    |    | 4     |
| LYMPH NODE EXTENSION             |   |    |    |    |    |    |    |    | ■  |    | 1     |
| AUTOPSY & INTRACRANIAL EXTENSION |   |    |    |    |    |    |    |    |    | ■  | 1     |

10 Cases of Epibulbar and/or Optic nerve extension or Metastasis

๒. รายงานเป็นโรคอื่น แต่ต่อมากลับมีเนื้องอกเกิดขึ้นอีกในเบ้าตาข้างที่วัด และเมื่อตรวจเนื้อใหม่พบว่า เป็นเรติโนบลาสโตมา ๑ ราย (# ๖)

๓. พวกที่ให้การวินิจฉัยว่าเป็นเรติโนบลาสโตมา และไม่บังถึงการลุกลามใด ๆ ของโรค ๑๒ ราย (# ๑, ๓, ๔, ๘, ๙, ๑๑, ๑๔, ๑๖, ๑๘, ๑๙, ๒๐, ๒๖)

การรักษา ได้ทำการควักลูกตาข้างที่เป็นออกในทุกรายที่ได้รับอนุญาต สำหรับผู้ป่วยรายที่ ๘ ซึ่งเป็นรายเดียวที่พบก้อนเนื้องอกในนัยน์ตาข้างที่เหลือ แต่ไม่ได้ให้การรักษาอย่างใดเลย การรักษาโดยรังสีทำเพื่อเป็น palliative เป็นส่วนใหญ่

### Discussion

อายุ ช่วงอายุที่ผู้ป่วยมาหามากที่สุด คือ ๓-๔ ปี (๓๓ เปอร์เซ็นต์) สูงกว่ารายงานทั่วไป เช่น Taktikos<sup>(18)</sup> ๑-๒ ปี (Nisit) Leelawongs & Regan,<sup>(10)</sup> ๑-๒ ปี Blodi,<sup>(1)</sup> ๑-๓ ปี Howard และ Ellsworth<sup>(5)</sup> ๑ อาทิตย์ ถึง ๑๑ เดือน

อายุเฉลี่ยของผู้ป่วยขณะมาตรวจครั้งแรก ๓๗ เดือน ก็สูงกว่ามากเมื่อเทียบกับอายุเฉลี่ยของ Reese<sup>(13)</sup> ๑๓ เดือน ที่เป็นเช่นนี้คงเป็นเพราะ

๑. ผู้ป่วยมารับการตรวจซ้ำ และมาเมื่อโรคเป็นมากและนานแล้ว

๒. การแจ้งอายุ ไม่บันทึกวัน เดือน ปี เกิดให้แน่นอน โดยทั่วไปบิดามารดาผู้ช่วยมักแจ้งอายุประมาณ ซึ่งจะเกินกว่าที่ควรเป็นจริง เช่น เด็กอายุ ๑๕ เดือน ก็แจ้ง ๒ ขวบ

๓. ระยะที่โรคนี้ปรากฏอาการในบ้าน เรารู้ว่าทางตะวันตก

๔. ความผิดพลาดเนื่องจากการรวบรวมสถิติที่น้อยเกินไป

เพศ โดยที่โรคนี้เป็น Autosomal dominant gene จึงควรเกิดเท่า ๆ กันทั้งสองเพศ แต่ก็มีรายงานหลายฉบับที่พบเพศชายมากกว่าหญิง ดังเช่น ของ Krementz<sup>(9)</sup> Jensen<sup>(8)</sup> และ Leelawongs & Regan<sup>(10)</sup>

การเกิดทั้งสองตา โดยปกติตาข้างหนึ่งจะเป็นมากกว่า และพบน้อยที่ตาทั้งสองข้างมีก้อนเนื้องอกขนาดใกล้เคียงกันอย่างไรก็ตามเนื้องอกจะต่างเกิดในตาแต่ละข้างเอง มิใช่มีการลุกลามไปจากข้างที่เป็นอยู่แล้ว<sup>(4,1)</sup>



สำหรับรายงานนี้เราพบ ๕ รายเท่ากับ ๑๕ เปอร์เซ็นต์ น้อยกว่า Elodi<sup>(1)</sup> ให้ไว้คือ ๒๐ -- ๓๐ เปอร์เซ็นต์ Reese<sup>(13)</sup> ให้ ๒๕ -- ๓๓ เปอร์เซ็นต์ และ Taktikos<sup>(18)</sup> พบถึง ๓๙ เปอร์เซ็นต์ ที่เป็นเช่นนี้อาจเป็นเพราะ

๑. การตรวจตาข้างที่ยังดหรือข้างที่ไม่ได้ควักออกของเรายังไม่ดีและละเอียดพอ ปกติการตรวจจะตรวจเมื่อผู้ป่วยดมยาสลบจนหลับดีเต็มที่ ม่านตาอ้ากว้างที่สุด และใช้ Indirect Ophthalmoscope ซึ่ง Howard<sup>(6)</sup> พบว่า ๒ ใน ๓ ของผู้ป่วยในรายงานของ พาพบก่อนเนื้องอกทางด้านหน้าของเรติน่า (anterior to equator of the eye) ด้วย

๒. การติดตามผู้ป่วยเรายังไม่ดีพอ เช่น ไม่ได้นัดเวลานั่นอนนให้ผู้ป่วยมาตรวจเป็นระยะ ๆ ตัวผู้ป่วยเองก็ไม่มาให้ตรวจอีก และโดยที่ตาอีกข้างหนึ่งอาจปรากฏอาการบนหลังตาข้างแรกเป็นเดือน ๆ หรือปี การตรวจติดตามทุกระยะจึงมีความจำเป็น

๓. ผู้ป่วยอาจตายเสียก่อนเนื่องจากมาหาครั้งแรกเมื่อโรคเป็นมาก จนเนื้องอกที่จะเป็นกับตาข้างที่สองไม่ทันเจริญให้เห็นอาการ ผู้ป่วยก็เสียชีวิตจากผลของการลุกลามของตาข้างแรกแล้ว

๕. การรวบรวมสถิติยังน้อยเกินไป

กรรมพันธุ์ มีผู้ป่วยในรายงานนี้ ๒ คน เป็นพี่น้องกัน น้องเป็นทั้งสองข้าง และตาข้างที่เป็นทีหลังมีอาการหลังจากการควักตาข้างแรกออกแล้วเกือบ ๓ ปี (จะมีรายงานถึงครอบครัวนี้ต่อไป) Francois<sup>(4)</sup> และ Reese<sup>(13)</sup> พบว่า Familial case จะพบได้ตั้งแต่ ๔ -- ๖ เปอร์เซ็นต์ ซึ่งก็ไม่ได้แตกต่างจากรายงานนี้สัก

อาการ ส่วนใหญ่ของผู้ป่วย (๕๙ เปอร์เซ็นต์) มาด้วยโรคตาโปน และอีก ๗ เปอร์เซ็นต์ มาด้วยอาการปวดแดงและบวมที่เปลือกตา ซึ่งแสดงว่าผู้ป่วยมารับการตรวจครั้งแรกเมื่อโรคเป็นมากแล้ว เมื่อก่อนเนื้องอกจากเรติน่ามีขนาดใหญ่ขึ้นก็จะดันออกทุกทาง ถ้าดันไปทางข้างหน้ามากจะขัดขวางทางไหลออกของน้ำเลี้ยงตาเอเคลียส เกิดต่อหินบน ซึ่งถ้ารุนแรงก็จะทำให้ตา, เปลือกตาบวมแดงและปวด ถ้าค่อย ๆ ขยายออกช้า ๆ ก็จะทำให้ลูกตามีขนาดใหญ่ขึ้นจนในที่สุดก็โปนออกจากเบ้าตา ส่วนผู้ป่วยที่มาหาในรายละเอียดของโรค คือเมื่อเห็นเพียงแววขาวกลางตาดำ ซึ่งเกิดจากการสะท้อนแสงของก้อนเนื้องอกผ่านรูม่านตาออกมา นานมน้อยเพียง ๑๕ เปอร์เซ็นต์ ผิดกับรายงานทาง

ตะวันตกซึ่งอาจรณเป็นอาการสำคัญที่สุด (8,5) ที่ทำให้ผู้ป่วยมารับการตรวจ (ดูตารางที่ (4) สำหรับอาการอื่น ๆ เช่นตาเหลืองซึ่งพบมากเป็นทั้งสองทางตะวันตก และเกิดโดยก้อนเนื้องอก เป็นอยู่ตรงจุด macular หรือมีขนาดใหญ่และไปบัง ทำให้จุดศูนย์กลางของการเพ่งของสายตาสีและทำให้เกิดเกิดตาเหลือง แต่ในรายงานนี้ไม่พบอาการเลย

เอ็กซ์เรย์ จะเห็นว่าส่วนใหญ่ (๑๘ ต่อ ๘) มีการเปลี่ยนแปลงทางเอ็กซ์เรย์ซึ่งหมายความว่าถึงโรคเป็นมากแล้ว

การตรวจไขกระดูก น่าสนใจมาก เพราะในจำนวนผู้ป่วยที่ทำการตรวจทั้งสิ้น ๑๒ ราย นั้น มีถึง ๖ รายที่พบหรือสนับสนุนว่าเป็นโรคนี้ จริงอยู่ในบางรายผลของการตรวจทำให้การวินิจฉัยโรคไข้วเร็วไปอย่างมาก เช่น มี ๒ รายที่ให้การวินิจฉัยว่าเป็น Malignant lymphoma เพราะพบมี Lymphoma cells แทรกอยู่ในไขกระดูกและมี ๑ รายที่พบ Lymphoblast ถึง ๙๕ เปอร์เซ็นต์ รวมทั้งยังพบในการตรวจเลือดธรรมดาอีก ๕ เปอร์เซ็นต์ จึงให้การวินิจฉัยว่าเป็น Lymphocytic leukemia (# ๑๗) การที่เป็นเช่นนี้แพทย์ผู้ทำการตรวจไขกระดูกยอมรับว่า ยังไม่มีความชำนาญที่จะแยก Tumor

cells กับ Lymphoblastic cells ได้ เพราะลักษณะคล้ายกันมาก Reese (15) กล่าวว่าเขาสามารถแยก Tumor cells ได้ ๒ ราย จากเลือดที่เจาะจากผู้ป่วยด้วยโรคนี้ ๑๔ ราย และคงเป็นไปได้ที่ Tumor cells ซึ่งคล้าย Lymphoblast มากนี้ มาปรากฏและพบในการตรวจเลือด (peripheral blood) ทำให้เข้าใจผิด และให้การวินิจฉัยว่าเป็น Acute lymphocytic leukemia ไป (ดูตารางที่ ๒)

พยาธิวิทยา จะขอกล่าวเป็นพวก ๆ ไป คือ

๑. พวกที่ รายงานทางพยาธิบ่งว่ามีการลุกลามไปถึง Optic nerve หรือ Epibulbar tissue หรือมี metastasis แล้วรวม ๑๐ ราย (# ๕, ๑๐, ๑๒, ๑๓, ๑๕, ๑๗, ๒๑, ๒๒, ๒๕, และ ๒๗) (ตารางที่ ๓)

๑.๑ การลุกลามสู่ Epibulbar tissue พบเป็นส่วนใหญ่ของรายงานนี้ คือ ๖ ใน ๑๐ ราย การลุกลามนี้จะไปได้โดย

๑. ลุกลามทะลุผ่าน choroid และ sclera ออกไปโดยตรง

๒. เข้า choroid แล้วผ่านตาม emissary veins สู่ epibulbar

๓. ล้ามผ่าน Optic nerve แล้วทะลุ nerve sheath เข้า Epibulbar ด้วยเหตุนี้การลุกลามไปถึง Epibulbar จึงหมายถึงโรคเป็นมานานและมากแล้ว Ellsworth (3) พบว่าก่อนปี ๒๕๐๓ อัตราการหายจากโรคเมื่อมี Orbital extension นี้แล้วจะมีเพียงร้อยละ ๒๐ แต่จากปี ๒๕๐๑ ถึง ๒๕๐๖ เมื่อได้มี การปรับปรุงวิธีการรักษาให้ดีขึ้นแล้ว อัตราการหายเพิ่มเป็นร้อยละ ๓๕

**๑.๒ การลุกลามเข้า Optic nerve**

พบว่า ถ้ายังมีการลุกลามเข้า optic nerve อีกมากเพียงใดจะยังมีอัตราการตายสูงขึ้น McKenzie และ Zimmerman (12) ได้ทำการตรวจลูกตาที่ควักออกแล้ว ๓๐๐ ลูก และพบความสัมพันธ์ ระหว่าง อัตราตาย และการลุกลามเข้าสู่ optic nerve ดังนี้

๑. พวกที่ไม่มีการลุกลามเข้า optic nerve เลย มีอัตราการตายร้อยละ ๔

๒. พวกที่ล้ามเข้า optic nerve แล้ว แต่ไปไม่เกิน lamina cribrosa มีอัตราการตายร้อยละ ๑๕

๓. พวกที่ล้ามเกิน lamina cribrosa แต่ไปไม่เกินปลายประสาทที่ถูกตัดมีอัตราการตายร้อยละ ๔๔

๔. พวกที่ล้ามเกินปลายประสาทที่ตัดไปแล้วมีอัตราการตายร้อยละ ๖๔

ในรายงานนี้พบทั้งสิ้น ๔ ราย ๑ รายมีการลุกลามเข้าสมองแล้ว

**๑.๓ การมี metastasis ซึ่งโดยปกติ**

จะไปได้โดย

๑. Hematogenous spread ซึ่งจะผ่าน

a. Retinal vessels ซึ่งมีอยู่น้อย

|   | จากลูกตาที่ควักออก ๒๘๗ ลูก | จากรายที่เสียชีวิต ๔๘ ราย |
|---|----------------------------|---------------------------|
| มีการลุกลามเข้า Choroid                     | ๕๗                         | ๓๐                        |
| มีการลุกลามเข้า Optic nerve                 | ๒๑                         | ๒๒                        |
| มีการลุกลามเข้า Sclera และเข้าสู่ Epibulbar | ๒๖                         | ๒๐*                       |

\* ไม่บ่งถึงล้ามเข้า Sclera

b. Choroidal vessels ซึ่งมีมากมาย  
 ๒. Lymphatic spread เนื่องจากลูกตา (eye ball) ไม่มี Lymphatic system ดังนั้นการจะมีการกระจายแบบนั้นจะต้องมีการลุกลามเข้า epibulbar tissue ก่อนจากนั้นจึงผ่าน lymphatic channels สู่ต่อมน้ำเหลืองในบริเวณนั้น ๆ

Taktikos (18) ได้ทำการตรวจลูกตาที่ครีแล้ว ๒๘๗ ลูก ซึ่งในจำนวนนั้น เสียชีวิต ๔๘ ราย พบว่า จะเห็นว่าการลุกลามเข้า Choroid นั้นพบบ่อยที่สุดทั้งในผู้ป่วยทั้งหมด และในบรรดาผู้เสียชีวิต ซึ่งก็ตรง

กับความจริงที่ choroid นั้นอยู่ชิดเรติน่าที่สุด มีเพียง Bruch's membrane บาง ๆ กั้นเท่านั้นและเนื่องจาก choroid ประกอบด้วยเส้นเลือดขนาดต่าง ๆ กันมากมาย จึงเป็นทางผ่านที่ง่ายมากสำหรับ hematogenous spread ทั้งนี้ยังสนับสนุนโดยรายงานของ Taktikos (18) และ Reese (13) อีกคือ Taktikos (18) ให้สาเหตุในการตายของผู้ป่วย ๔๘ ราย มาจาก

๑. Metastasis ผ่าน blood หรือ lymphatic circulation ๓ ราย = ๖.๒ %

ตารางที่ ๔

|                          | Howard's |     | Jensen's |     | Nisit's |     |
|--------------------------|----------|-----|----------|-----|---------|-----|
|                          | Cases    | %   | Cases    | %   | Cases   | %   |
| Amarotic Cat's eye.      | 14?      | 61* | 33       | 48* | 4       | 15  |
| Squint.                  | 53       | 22  | 8        | 11  | -       | -   |
| Swelling in the eye lid. | 5        | 2   | 7        | 10  | 2       | 7   |
| Poor Vision.             | 11       | 5   | 4        | 6   | -       | -   |
| Inequality of Pupil.     | 2        | 1   | 3        | 4   | -       | -   |
| Buphthalmos.             | 4        | 2   | 2        | 3   | 16      | 59  |
| Others.                  | 18       | 7   | 12       | 18  | 5       | 19* |
|                          | 235      | 100 | 69       | 100 | 27      | 100 |

๒. ลามผ่าน optic nerve เข้าสู่สมอง  
๑๐ ราย = ๒๒ %

๓. ลามผ่านเข้าสู่ไขสันหลัง ๓ ราย  
= ๗ %

๔. ขยายลุกลามออกจากเบ้าตา ทำให้  
การกินและหายใจลำบาก ๑ ราย = ๒ %

Reese (13) รวบรวมจากการชันสูตร  
ศพผู้ป่วยของเขา ๑๗ ราย และจากรายงาน  
ต่าง ๆ อีก ๒๔ ราย รวม ๔๑ ราย พบว่า

๑. มีการกระจายของโรคไปตามเลือด  
ทำให้ถึงตายร้อยละ ๕๓

๒. มีการลุกลามเข้าสู่สมองและทำให้ถึง  
ตายร้อยละ ๔๗

สรุปได้ว่า choroid เป็นทางผ่านสำคัญ  
โรคที่จะกระจายไปตามเลือด การลุกลาม  
ของโรคเข้าไปใน choroid จึงมีความสำคัญ  
มากไม่แพ้การลุกลามเข้า optic nerve หรือ  
epibulbar ปัจจุบันเราจึงไม่นิยมใช้คำว่า  
“Extraocular extension อีกต่อไป แต่  
ใช้” Extraretinal extension แทน ซึ่ง  
เมื่อใดก็ตาม ถ้าโรคลามออกไปนอกเรติน่า  
ไม่ว่าจะเป็นที่ใด ถือว่ามีอันตรายมากทั้งสิ้น  
และการที่เราจะตรวจลูกตาที่ ควัก แล้ว ทาง  
พยาธิว่ามี Extraretinal extension หรือ  
ไมهنั้น จะทำได้ก็ต้องการตรวจอย่าง  
ละเอียดในทุกส่วนของลูกตา

๒. พวกที่รายงานพยาธิครั้งแรกว่าเป็น  
โรคก่อน พบ ๑ ราย คือ # ๖ ซึ่งรายงาน  
ว่าเป็นการอักเสบ ต่อมาเกิดมีเนื้องอกใหม่  
ในเบ้าตาข้างที่ควักไปแล้ว และเมื่อตัดเนื้อ  
ไปตรวจพบว่า เป็น เรติโนบลาสโตมา  
ผู้ป่วยรายนี้ เป็น ตัวอย่าง ที่ชี้ให้เห็นให้  
เห็นชัดว่า การตรวจทางพยาธิโดยตัดผ่าน  
เข้าไปในบริเวณเดียวอาจเกิดการผิดพลาด  
ได้ง่าย และควรจะต้องตรวจอย่างละเอียด  
ในทุกส่วนของลูกตาที่ส่งไป

๓. พวกที่รายงานทางพยาธิ บอก  
เพียงเป็นเรติโนบลาสโตมาของลูกตา  
และไม่ได้บ่งถึงการลุกลามใด ๆ ทั่วหมด

๑๒ ราย # ๑, ๓, ๔, ๘, ๙, ๑๑, ๑๔, ๑๖,  
๑๘, ๑๙, ๒๐, ๒๖

จากผลทางพยาธิเราอาจแปลความหมาย  
ได้เป็น

๓.๑ เนื่องจากการตรวจจำกัดอยู่  
เพียงบริเวณเดียว จึงไม่สามารถให้รายละเอียดได้ และให้แต่การวินิจฉัยโรคเท่านั้น

๓.๒ เมื่อตรวจแล้วไม่พบการ  
ลุกลามของก้อนเนื้องอกไปยังอวัยวะใกล้เคียง

ถ้าจะมีการพิจารณารายงานทั้ง ๑๒ ราย  
นี้ ก็จะแบ่งไว้เป็น ๒ กลุ่ม ตามผลทางพยาธิ  
ที่อ่าน คือ (ตารางที่ ๕)

ตารางที่ ๕

| CASE NUMBER | WITH THE CLINICAL EVIDENCES OF EXTRAOCULAR EXTEN. <sup>N</sup>          |  | WITH OUT CLINICAL EVIDENCES OF EXTRAOCULAR EXTEN. <sup>N</sup> |   |
|-------------|---|--|--|---|
|             | ENUCLEATION AND FOLLOW $\bar{C}$ RADIATION ON 1 <sup>ST</sup> ADMISSION | ENUCLEATION AND FOLLOW $\bar{C}$ RADIATION AS AN O.P.D. CASE | RECURRENT OF THE TUMOR $\bar{C}$ READMISSION FOR RADIATION     | NO RADIATION NO RECURRENT   |
| 1           | OPTIC FORAMEN ↑   |  |  |   |
| 3           | CUT END OF OPTIC NERVE IS 6 MM. IN DIAMETER                             |  |  |   |
| 4           |   |  |  |   |
| 8           |   |  | SLIGHT SEPARATION OF CRANIAL SUTURES                           |   |
| 9           |   |  | LYMPH NODE METASTASIS  |   |
| 11          |   |  |  | OPTIC FORAMEN ↑   |
| 14          |   |  |  | THE 2 <sup>ND</sup> EYE WAS AFFECTED TWO YEARS LATER $\bar{C}$ METASTASIS |
| 16          |   | OPTIC FORAMEN ↑  |  |   |
| 18          |   |  | WAS ENUCLEATED SOMEWHERE ELSE (REFUSED FURTHER TREATMENT)      |   |
| 19          |   |  |  |   |
| 20          |   |  |  |   |
| 26          | OPTIC FORAMEN ↑   |  |  |   |
| TOTAL       | 3   | 1  | 5  | 3   |

ตารางที่ ๖

**Classification of Intraocular Retinoblastoma**

| Group I<br>Very favorable  | Group II<br>Favorable                                    | Group III<br>Doubtful                            | Group IV<br>Unfavorable                        | Group V<br>Very unfavorable                   |
|--|--|--|--|---|
| A. Solitary tumor, less than 4 dd* in size, at or behind the equator | Solitary lesion 4 to 10 dd in size, at or behind equator | Any lesion anterior to equator                   | Multiple tumors, some larger than 10 dd        | Massive tumors involving over half the retina |
| B. Multiple tumors none over 4 dd in size, all at or behind equator  | Multiple tumors, 4 to 10 dd in size, behind equator      | Solitary tumors larger than 10 dd behind equator | Any lesion extending anteriorly to ora serrata | Vitreous seeding                              |

\* dd = disc diameters.

๑. พวกที่มีอาการทางคลินิกบ่งแน่ว่ามีการลุกลามออกนอกลูกตาแล้ว คือมีอาการตาโปน เนื้อบวม ร่วมกับมีการเปลี่ยนแปลงของเอ็กซเรย์ ๔ ราย (# ๑, ๓, ๑๖, และ ๒๖), ทุกรายต้องให้การรักษาทางรังสีหลังควักตาออกแล้ว นอกจากราย (# ๑๖) ให้ผู้ป่วยกลับบ้าน และมารับการฉายรังสีแบบผู้ป่วยนอก

๒. พวกที่ทางคลินิกไม่พบสิ่งผิดปกติ (นอกจาก บางราย ที่มีการเปลี่ยนแปลงของเอ็กซเรย์) ๘ ราย (# ๔, ๘, ๙, ๑๑, ๑๔, ๑๘, ๑๙, ๒๐)

๒.๑ กลับที่ก่อนเนื้องอกเกิดขึ้นใหม่ในเบ้าตาข้างที่ควักแล้ว ๕ ราย (# ๘, ๙, ๑๘, ๑๙ และ ๒๐) สำหรับรายที่ ๑๘ ควักมานอกโรงพยาบาล และลูกตาส่งมาตรวจที่แผนกพยาธิวิทยา โรงพยาบาลจุฬาลงกรณ์ ทุกราย กลับเข้ามาอยู่ใหม่เพื่อรับการรักษาคิวรังสี นอกจากรายที่ ๑๘ ไม่สมัครอยู่

๒.๒ ไม่พบมีการกลับงอกใหม่ ๓ ราย (# ๔, ๑๑ และ ๑๔) ผู้ป่วยทั้ง ๓ รายนี้ ได้มาให้ตรวจติดตามอยู่ ๒-๓ ครั้ง แล้วหายไปไม่กลับมาอีก สำหรับผู้ป่วยรายที่ ๑๔ กลับมาใหม่ เมื่อมีเนื้องอกเกิดกับตาอีกข้างหนึ่งหลังควักตาข้างแรกแล้วเกือบ ๓ ปี จะเห็นว่า กลุ่มที่สอง เป็นกลุ่มที่น่าเห็นใจมาก

เพราะ ๕ ใน ๘ ราย ของผู้ป่วยที่ไม่พบสิ่งผิดปกติทางคลินิก (ยกเว้นรายที่ ๘ ซึ่งเอ็กซเรย์พบมี Split separation of cranial sutures) กลับมีเนื้องอกเกิดขึ้นใหม่หลังจากควักตาออกแล้ว ทั้งนี้ยอมแสดงว่า ในขณะที่ควักตานี้ น่าจะมีการลุกลามของเนื้องอกออกไปใน Epibulbar tissue แล้ว และสิ่งเดียวที่จะบอกเราได้ก็คือรายงานทางพยาธิวิทยา

การรักษา เนื่องจากการรักษาที่ผู้ป่วยในรายงานนี้ ได้รับ คือการควักตาข้างที่เป็นออก และให้รังสีเพียงเป็น palliative treatment ในรายที่โรคกลับเป็นขึ้นใหม่ จึงทำให้ผลของการรักษาอยู่ในระดับต่ำมาก เพื่อให้รายงานนี้สมบูรณ์ขึ้น ใคร่ขอนำแนวการรักษา ซึ่งเป็นที่ยอมรับกันแพร่หลาย ของ Reese และพวก (13, 3, 7) ผู้ซึ่งมีความชำนาญอย่างมากจากการได้ติดตามและรักษาผู้ป่วยโรคนี้มาแล้วเกิน ๗๐๐ ราย คือ

๑. ในรายที่เป็นข้างเดียว ให้ควักตาข้างที่เป็นออก (มีข้อยกเว้นอยู่บ้าง) แต่ต้องจำไว้เสมอว่าการรักษาโรคนี้มิได้สิ้นสุดเมื่อควักลูกตาออกแล้ว จำต้องคอยติดตามตาปกติของผู้ป่วย โดยการตรวจภายใต้การดมยาสลบ

ทุก ๆ ๓ เดือนในปีแรก และทุก ๖ เดือน ต่อ ๆ ไปจนเด็กถึงเกณฑ์เข้าเรียน

๒. ในรายที่เป็นทั้งสองข้าง ควักตาข้างที่เป็นมากออก ส่วนตาที่เหลือให้

๒.๑ การรักษาด้วยเอ็กซ์เรย์ หรือ เอ็กซ์เรย์ร่วมกับ T.E.M. โดยการแบ่งเป็น group ต่าง ๆ จากน้อยไปมาก คือ ๑, ๒, ๓ ๔ และ ๕ ตาม :-

a. ขนาดและจำนวนของก้อนเนื้องอก

b. ตำแหน่งที่พบก้อนเนื้องอก (ดูตารางที่ ๖)

จากนั้นจะให้การรักษาดังนี้

a. Group ๑, ๒ และ ๓ ให้ Supervoltage radiation อย่างเดียว ขนาดที่ใช้ ๓,๕๐๐ - ๔,๕๐๐ rad of tumor dose โดยแบ่งให้ในระยะ ๓ - ๔ อาทิตย์

b. Group ๔, ๕ ให้เอ็กซ์เรย์ เช่น a ร่วมกับ T.E.M. เข้า internal carotid artery ข้างนั้น ๆ ขนาดที่ใช้ ๐.๘ มิลลิกรัม ต่อหน้าหนักตัวผู้ป่วย ๑ กิโลกรัม

c. ก้อนเนื้องอกที่เหลือหรือที่กลับเป็นอีกในเบ้าตาข้างที่ควักแล้วให้ทำ Exenteration ถ้ายังมีก้อนเนื้องอกเกิดขึ้นอีกให้เอ็กซ์เรย์ + T.E.M

๓. การรักษาเฉพาะที่ สำหรับก้อนเนื้องอกบางก้อนอาจทำได้โดย

a. Radioactive applicator ตามแบบของ Stallard<sup>(17)</sup>

b. Diathermy

c. Light coagulation

d. Cryocautery

จะเห็นว่าในผู้ป่วยที่เป็นตาเดียวนั้น เราเกือบไม่มีการติดตามตรวจสอบผลเมื่อควักตาข้างที่เป็นโรคออกแล้วเลย ผู้ป่วยมักกลับมาหาเองเมื่อมีก้อนเนื้องอกเกิดขึ้นใหม่อีก ไม่พบในรายงานเลยว่าได้ทำ exenteration of Orbit ทันทีที่ทราบผลทางพยาธิว่ามี Epibulbar extension หรือมีก้อนเนื้องอกเกิดขึ้นใหม่

ในรายที่เป็นทั้งสองตา เนื่องจากผู้ป่วยน้อยมากจึงยากที่จะวิจารณ์ได้ อย่างไรก็ตาม อาจกล่าวได้ว่า ถ้าจักษุแพทย์ไม่สามารถให้รายละเอียดว่า มีก้อนเนื้องอกอยู่ตรงไหน ใหญ่โตหรือเล็กเพียงใด และมีจำนวนเท่าใดได้ ก็เป็นการยากที่จะให้รังสีแพทย์พิจารณาการรักษาด้วยรังสี หรือทั้งรังสีและสารเคมีรวมไปทั้ง การตัดสินใจจะทำลายก้อนเนื้องอกด้วยวิธีการอื่น ๆ เช่น Diathermy และการที่จะทราบรายละเอียดของ fundus ได้ก็โดย



การตรวจภายใต้การดมยาสลบ ขณะม่านตาถ่างเต็มที่ และให้ **Indirect Ophthalmoscope** เท่านั้น

**สรุป** การที่ผู้ช่วยเรตินอบลาสโตมาในรายงานนมอตราตายสูง เพราะ

๑. ผู้ช่วยมารับการตรวจรักษาช้า ส่วนใหญ่มาเมื่อโรคเป็นมากและมีการลุกลามของโรคไปมากแล้ว

๒. การขาดการเชี่ยวชาญ รักษา และติดตามที่ต้อ และโดยที่โรคนี้จำเป็นต้องได้รับความร่วมมือจากแพทย์หลายสาขา จึงทำให้เกิดความล่าช้าซึ่ง

ในทางที่ควรแล้วจักษุแพทย์ควรเป็นผู้ให้การวินิจฉัยโรค และติดตามผลการรักษาทางตา กุมารแพทย์เป็นผู้ดูแลสุขภาพทั่วไปของผู้ป่วย ตลอดจนคอยติดตามตรวจหาถ้าจะมีการลุกลามของโรคเกิดขึ้น พยาธิแพทย์ให้การวินิจฉัยโรคทางพยาธิ พร้อมกันก็ให้รายละเอียดถึงการลุกลามของโรคซึ่งมีความสำคัญ ต่อแผนการ รักษาขั้นต่อไปมากที่สุดรังสีแพทย์จะเป็นผู้ให้ทั้ง curative และ palliative treatment และจะขาดเสียไม่ได้ก็ควรวิสัญญีแพทย์จะต้องให้ความร่วมมือให้ยาสลบผู้ป่วยทุกครั้งที่จะมีการตรวจตา

## References

1. Blodi, F.C.: Tumors, : Modern ophthalmology, Edited by Sorsby, A. Vol. 3, 325-344, London and Colchester, 1964 Butterworth & Co. (Publishers) Ltd.
2. Dunphy, E.B.: The story of Retinoblastoma. Trans Amer. Acad ophthal and otolaryn 68:249-264, 1964.
3. Ellsworth, R.M.: Treatment of Retinoblastoma, Amer. J. Ophthal. 66: 49-51, 1968.
4. Francois, J., and Matton Von Leuren, M.T.: Ocular and Adnexal Tumors, Boniuk, M. Editor, 123-141, Saint Louis 1964. C.V. Mosby Company.
5. Howard, G.M., and Ellsworth, R.M.: Differential diagnosis of Retinoblastoma, Amer. J. Ophthal. 60:610-621, 1965.
6. Howard, G.M., and Ellsworth, R.M.: Finding in the peripheral Fundi of patients with Retinoblastoma. Amer. J Ophthal. 62: 243-251, 1966.
7. Hyman, G.A., Ellsworth, R.M., Feind., C.R., and Tretter, P.: Combination therapy in Retinoblastoma. Arch Ophthal. 80: 744, 1968.
8. Jensen O.A.: Retinoblastoma in Denmark. Acta. Ophthal. 43: 821-840, 1965.
9. Krementz, E.R., Schlosser, J.V., and Ramage, J.P.: Combined radiation and regional chemotherapy in the treatment of Retinoblas toma. Amer. J. Roentgen 96: 141-146, 1966.
10. Leelawongs, N. and Regan, C.D.S.: Retinoblastoma: A review of ten years. Amer. J. Ophthal. 66: 1050-1060, 1968.

11. Manchester P.T., Retinoblastoma among offspring of adult survivors. Arch Ophthal. 65:546-549, 1961.
12. Mc Kenzie, and Zimmerman, L.E., from Dr. Milton Boniuk's discussion: Ocular and Adnexal Tumors, BVNIUK, M. Editor, 198-200, Saint Louis 1964, C.V. Mosby Company.
13. Reese, A.B.: Tumors of the Eye, Second edition, New York 1963. Harper & Row Publisher.
14. Reese, A.E.: Editorial, Retinoblastoma, past, present and future. Arch. Ophthal. 77:29, 1967.
15. Reese, A.M.: and Ellsworth, R.M.: the evaluation and current concept of Retinoblastoma therapy. Trans Amer. Acad. Ophthal. and Otolaryn. 67:164-172., 1963.
16. Shuangshoti, S. and Tangchai, P.: Intraocular neoplasms in Thailand จ.พ ศ.ท. 52:6, 479-485; 1969.
17. Stallard, H.B.: The treatment of Retinoblastoma. Ophthalmologica 151:214-230. 1966.
18. Taktikos, A. Investigation of Retinoblastoma with special reference to Histology and Prognosis. Brit. J. Ophthal. 50:225-234, 1966.
-