

2003-05-01

Influence of Root Canal Treatment on Endo - Perio Lesion : A Case Report

Anna Thepvanangkul

Follow this and additional works at: <https://digital.car.chula.ac.th/cudj>



Part of the [Dentistry Commons](#)

Recommended Citation

Thepvanangkul, Anna (2003) "Influence of Root Canal Treatment on Endo - Perio Lesion : A Case Report," *Chulalongkorn University Dental Journal*: Vol. 26: Iss. 2, Article 2.

DOI: 10.58837/CHULA.CUDJ.26.2.2

Available at: <https://digital.car.chula.ac.th/cudj/vol26/iss2/2>

This Original article is brought to you for free and open access by Chula Digital Collections. It has been accepted for inclusion in Chulalongkorn University Dental Journal by an authorized editor of Chula Digital Collections. For more information, please contact ChulaDC@car.chula.ac.th.



ผลของการรักษารากฟันในรอยโรคเอนโดดอนต์ ปริทันต์ : รายงานผู้ป่วย 1 ราย

แอนนา เทพนันงกูร ท.บ., ป.ชั้นสูง วิทยาศาสตร์การแพทย์คลินิก วิทยาเอนโดดอนต์

โรงพยาบาลคณะทันตแพทยศาสตร์ คณะทันตแพทยศาสตร์ จุฬาลงกรณ์มหาวิทยาลัย

บทคัดย่อ

ความพิการของกระดูกเบ้าฟันตามแนวยืนพบได้ทั้งในโรคปริทันต์ และโรคที่เกิดจากพยาธิสภาพของเนื้อเยื่อในโพรงฟัน การรักษาโรคนี้อาจต้องการการรักษาคลองรากฟัน หรือปริทันต์บำบัดอย่างใดอย่างหนึ่ง หรือทั้งสองอย่างร่วมกัน ขึ้นกับผลการตรวจความมีชีวิตของเนื้อเยื่อในโพรงฟัน การตรวจร่องลึกปริทันต์ และภาพรังสี ในรายงานนี้กล่าวถึงการรักษารากฟันในฟันกรามล่างซ้ายซี่ที่สองของผู้ป่วย ที่มีร่องลึกปริทันต์ในด้านแก้มใกล้กลางและด้านลิ้นใกล้กลางมากกว่า 10 มิลลิเมตร จากการตรวจความมีชีวิตของฟันพบว่าฟันเป็นฟันตาย การโยกของฟันอยู่ในระดับ 2 จากภาพรังสีมีการละลายของกระดูกเบ้าฟันเฉพาะที่อย่างรุนแรง การรักษาคลองรากฟันมีผลให้อวัยวะปริทันต์กลับเข้าสู่สภาพปกติได้ เนื่องจากสาเหตุของรอยโรคมาจากพยาธิสภาพของเนื้อเยื่อในโพรงฟัน จากการติดตามผลการรักษา เป็นเวลา 1 ปี 6 เดือน ฟันอยู่ในสภาพปกติใช้งานได้ และไม่พบพยาธิสภาพในภาพรังสี

(ว ทบต จุฬา 2546; 26:111-8)

คำสำคัญ: เอนโดดอนต์-ปริทันต์

บทนำ

ความเกี่ยวข้องระหว่างโรคของเนื้อเยื่อในโพรงฟัน (pulpal disease) และโรคปริทันต์ เกิดขึ้นจากลักษณะทางกายวิภาคที่ใกล้ชิดกัน และมีการติดต่อของหลอดเลือดระหว่างเนื้อเยื่อในโพรงฟันและอวัยวะปริทันต์ เมื่อเนื้อเยื่อในโพรงฟันได้รับอันตรายจนเสื่อมสภาพลง สารที่เกิดจากการเสื่อมสลายของเนื้อเยื่อในโพรงฟันจะผ่านลงไปถึงอวัยวะปริทันต์ การอักเสบจะเกิดขึ้นตามมาอย่างรวดเร็ว โดยการสูญเสียกระดูก ฟันโยก และบางครั้งมีทางหนองไหล

(sinus tract) เกิดขึ้น ถ้าเกิดขึ้นบริเวณปลายรากฟัน จะเกิดเป็นรอยโรครอบรากฟัน ถ้าการอักเสบขึ้นมาทางด้านบน จะเกิดเป็นร่องลึกกลับทาง (reverse pocket) หรือโรคปริทันต์อักเสบเหตุเนื้อเยื่อในโพรงฟันอักเสบ (retrograde periodontitis) ขึ้น ในขณะที่โรคปริทันต์มีการดำเนินของโรคช้า อาจมีผลทำให้เนื้อเยื่อในโพรงฟันฝ่อลง^{1,2} การทำปริทันต์บำบัดเช่น การเกลารากฟัน อาจทำให้เกิดภาวะเสียฟันขึ้นในเนื้อฟัน และเกิดการระคายเคืองของเนื้อเยื่อในโพรงฟันได้³ ดังนั้นโรคปริทันต์และโรคของเนื้อเยื่อในโพรง

ฟัน ทำให้เกิดรอยโรคที่มีลักษณะคล้ายกันขึ้นในอวัยวะปริทันต์ การรักษาให้ประสบความสำเร็จขึ้นกับการวินิจฉัยที่ถูกต้อง ซึ่งบางครั้งกระทำได้ยาก⁴ เมื่อพบรอยโรคเกิดขึ้นทั้งในเนื้อเยื่อในโพรงฟันและอวัยวะปริทันต์ รอยโรคนั้นจะถูกจัดเป็นปัญหาเอนโดดอนต์-ปริทันต์ (endo-perio problem)⁵

ลักษณะของรอยโรคเอนโดดอนต์-ปริทันต์ (Endo - Perio Lesion)⁶

1. ฟันจะต้องปราศจากเนื้อเยื่อในโพรงฟัน (pulpless)
2. จะต้องมีการทำลายการยึด (attachment apparatus) ของอวัยวะปริทันต์จากร่องเหงือกไปยังปลายรากฟันหรือบริเวณที่มีแขนงคลองรากฟัน จะต้องมีความวิการของอวัยวะปริทันต์ที่สามารถตรวจได้ด้วยเครื่องมือตรวจ ปริทันต์ (periodontal probe)
3. ต้องการการรักษาทั้งการรักษาคลองรากฟัน และปริทันต์บำบัดในการรักษารอยโรคนี้

รอยโรคเอนโดดอนต์-ปริทันต์^{1,2} ถูกจำแนกออกเป็น 6 รอยโรค ได้แก่ รอยโรคเอนโดดอนต์ขั้นต้น (Primary endodontic lesions), รอยโรคเอนโดดอนต์ขั้นต้นร่วมกับปริทันต์ขั้นต้น (Primary endodontic lesions with secondary periodontal involvement), รอยโรคปริทันต์ขั้นต้น (Primary periodontal lesions), รอยโรคปริทันต์ขั้นต้นร่วมกับเอนโดดอนต์ขั้นต้น (Primary periodontal lesions with secondary endodontic involvement), รอยโรคที่เกิดร่วมกัน (True combined lesions) และรอยโรคร่วมเนื้อเยื่อ ในโพรงฟันและปริทันต์ (Concomitant pulpal and periodontal lesions)

การสูญเสียกระดูกเบ้าฟันเป็นลักษณะอย่างหนึ่งของโรคปริทันต์ โดยภาพรังสี จะแสดงการสูญเสียกระดูกตามแนวนอน (horizontal bone loss) หรือ การสูญเสียกระดูกตามแนวตั้ง (vertical bone loss)⁷ จากผลการศึกษาของ Papapanou และ Wennström⁸ พบว่า การสูญเสียฟันเห็นได้ชัดในฟันที่มีความวิการของกระดูกในแนวยืนมากกว่าฟันที่มีการสูญเสียกระดูกในแนวนอน นอกจากนี้ ความถี่ในการสูญเสียฟันจะมากขึ้น เมื่อความลึกของความวิการในแนวยืน

มากขึ้น ความวิการของกระดูกในแนวยืนมีสาเหตุได้ทั้งจากโรคปริทันต์ และโรคของเนื้อเยื่อในโพรงฟัน และจากภาพรังสีไม่สามารถบอกความแตกต่างระหว่างสองโรคนี้ได้เสมอไป⁴

Hirsch และคณะ⁹ ได้ศึกษาลักษณะอาการทางคลินิกและเนื้อเยื่อในโพรงฟันจำนวน 153 ซี่ จากผู้ป่วย 90 คนที่มีความวิการของกระดูกเบ้าฟันเฉพาะที่อย่างรุนแรง พบว่า มีฟันจำนวนมากที่เนื้อเยื่อในโพรงฟันมีพยาธิสภาพแต่ตรวจไม่พบความผิดปกติสภาพนั้นด้วยการตรวจทางคลินิก ทำให้ความวิการของกระดูกเบ้าฟันเฉพาะที่ เป็นสิ่งที่ทำนายการมีพยาธิสภาพของเนื้อเยื่อในโพรงฟันได้แน่นอนกว่า

ผู้ป่วยโรคปริทันต์อักเสบ มักพบความวิการได้สันกระดูก (infrabony defect) ในภาพรังสีเหมือนรอยโรคที่มีสาเหตุจากเอนโดดอนต์ แต่แตกต่างกันที่ร่องลึกของโรคปริทันต์กว้างกว่า และเป็นรูปตัววี(V)¹⁰ ความวิการของกระดูกที่มีสาเหตุจากโรคปริทันต์นี้ จะไม่หายไปหลังจากการรักษาคลองรากฟัน แม้ว่าฟันซี่นั้นจะเป็นฟันที่ปราศจากเนื้อเยื่อในโพรงฟัน การพยากรณ์โรคของฟันที่มีรอยโรคนี้จะขึ้นกับการทำปริทันต์บำบัด⁶

การตรวจพบร่องลึกเป็นบริเวณที่แคบมากเพียงบริเวณเดียวในร่องเหงือก ที่อาจลึกลงไปได้ถึงปลายรากฟัน ความกว้างของร่องลึกนี้มักจะกว้างเพียง 1 มิลลิเมตร⁶ ถ้าวัดร่องลึกถัดจากบริเวณนี้ไปจะพบว่า ความลึกของร่องเหงือกอยู่ในระดับปกติ รอยโรคที่ตรวจได้เช่นนี้ คือ ทางหนองไหล ซึ่งเกิดจากรอยโรคเอนโดดอนต์ที่มีการละลายของกระดูกไปทางปลายรากและด้านข้าง และทำลายการยึดของอวัยวะปริทันต์กับฟันซี่นี้ เมื่อไม่ได้ทำการรักษา รอยโรคจะใหญ่ขึ้นและไหลออกทางร่องเหงือกของฟันซี่นี้ หรือซี่ข้างเคียง เมื่อถ่ายภาพรังสี พบรอยโรคมีลักษณะคล้ายโรคปริทันต์ แต่สาเหตุของรอยโรคนี้เกิดจากพยาธิสภาพของเนื้อเยื่อในโพรงฟัน ดังนั้นทำการรักษาคคลองรากฟันเพียงอย่างเดียว โดยไม่ต้องทำปริทันต์บำบัดร่วมด้วย บางครั้งอาจตรวจพบว่า ทางหนองไหลจากร่องเหงือกกว้างได้ถึง 5 - 6 มิลลิเมตร ซึ่งการหายของทางหนองไหลที่กว้างอาจใช้เวลามากกว่าทางหนองไหลที่แคบ⁶

การตรวจความมีชีวิตของฟันมีความสำคัญ เมื่อพบว่า เนื้อเยื่อในโพรงฟันตาย และพยากรณ์ของโรคปริทันต์ดี จะต้องรักษาคคลองรากฟันก่อนเสมอ เนื่องจากการยึดตัวของ อวัยวะปริทันต์จะไม่เกิดขึ้น ถ้าทำปริทันต์บำบัดก่อน การ ทำปริทันต์บำบัดอย่างเดียวจะทำเฉพาะในฟันที่มีรอยโรค ปริทันต์ที่ตอบสนองต่อการตรวจในระดับปกติ และไม่มีข้อ บ่งชี้ว่าควรสงสัยในการตอบสนองของเนื้อเยื่อในโพรงฟัน นั้น⁶

จากการศึกษาของ Ehnevid และคณะ¹¹ พบว่า เมื่อ มีการติดเชื้อในคลองรากฟัน โดยพบเงาดำรอบปลายราก ฟันในภาพรังสี ถ้าไม่ทำการรักษา จะส่งผลต่อการทำปริทันต์ บำบัด ทำให้การหายของอวัยวะปริทันต์ช้าลงหรือเสียไป จึงควรคำนึงถึงการรักษาทั้งด้านการรักษาคคลองรากฟัน และปริทันต์ร่วมกัน

บทความนี้เป็นรายงานผลการรักษาคคลองรากฟันใน ฟันกรามล่างซ้ายซี่ที่สอง ที่มีรอยโรคเอนโดดอนต์-ปริทันต์ เพื่อแสดงว่า การรักษาคคลองรากฟันทำให้ฟันที่มีการละลาย ของกระดูกเบ้าฟันเฉพาะที่อย่างรุนแรงกลับคืนสู่สภาพปกติ ได้ เมื่อสาเหตุของพยาธิสภาพนั้นมาจากการตายของเนื้อ เยื่อในโพรงฟัน

รายงานผู้ป่วย

ผู้ป่วยหญิงไทย สถานภาพ โสด อายุ 46 ปี มาพบ ทันตแพทย์เมื่อวันที่ 1 สิงหาคม 2544 ด้วยอาการปวดฟัน กรามล่างซ้ายซี่ที่สอง ฟันโยกมาก ผู้ป่วยมีสุขภาพโดยทั่วไป แข็งแรง ไม่มีโรคประจำตัว และไม่มีประวัติแพ้ยา

การตรวจในช่องปาก

การตรวจในช่องปากพบว่า ฟันกรามล่างซ้ายซี่ที่สอง เอียงมาด้านในใกล้กลาง เนื่องจากฟันกรามล่างซ้ายซี่ที่หนึ่งถูก ถอนไป ฟันโยกในระดับ 2 ตัวฟันได้รับการบูรณะเป็นบริเวณ กว้างด้วยวัสดุอมัลกัม บนด้านบดเคี้ยวและด้านใกล้กลาง ผู้ป่วยให้ประวัติว่า อาการปวดและฟันโยก เกิดขึ้นหลังจาก ได้รับการบูรณะฟันไม่นาน ไม่พบการตอบสนองของเนื้อเยื่อ ในโพรงฟันเมื่อทำการทดสอบความมีชีวิตของฟันด้วยกระแส ไฟฟ้า สภาพทั่วไปในช่องปากมีคราบฟันและหินน้ำลาย

ปานกลาง ไม่พบอาการโยกของฟันซี่อื่น ๆ ในช่องปาก จาก การตรวจความลึกของร่องลึกปริทันต์ (periodontal pocket) ของฟันซี่นี้ พบว่า ความลึกของร่องลึกปริทันต์ทั้งด้าน แก้มใกล้กลางและด้านลิ้นใกล้กลางมากกว่า 10 มิลลิเมตร ในขณะที่ ฟันข้างเคียง ได้แก่ ฟันกรามล่างซ้ายซี่สาม ฟันกรามล่างซ้ายซี่ที่สอง ตลอดจนฟันกรามล่างขวา ซี่ที่สองและสาม มีร่องเหงือก (gingival sulcus) ในระดับ ปกติ ส่วนฟันกรามล่างขวาซี่ที่หนึ่งถูกถอนไปนานแล้วและ ฟันกรามล่างขวาซี่ที่สองเอียงมาทางด้านใกล้กลางเช่นกัน

ภาพรังสี

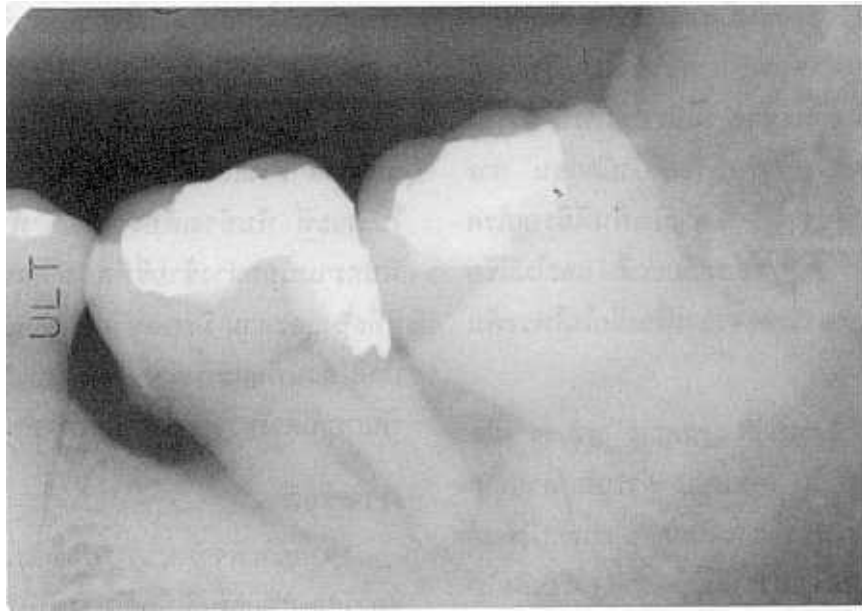
จากการพิจารณาภาพรังสีก่อนการรักษา พบว่า เงา ของวัสดุบูรณะฟันใกล้ใกล้โพรงฟัน การละลายของกระดูก เบ้าฟันในแนวยื่นรอบรากฟัน และช่องรากฟัน (furcation) มีขนาดกว้าง เห็นได้ชัดเจน โดยเฉพาะในตำแหน่งระหว่าง รากฟันด้านใกล้กลางของฟันซี่นี้ กับรากฟันด้านใกล้กลาง ของฟันกรามซี่สุดท้าย และมีเงาของหินน้ำลายในตำแหน่ง รอยต่อของเคลือบฟันกับเคลือบรากฟันที่ด้านใกล้กลางของ ฟันซี่นี้ (รูปที่ 1)

การวินิจฉัยโรค

การวินิจฉัยโรคเป็นรอยโรคเอนโดดอนต์ขั้นต้น

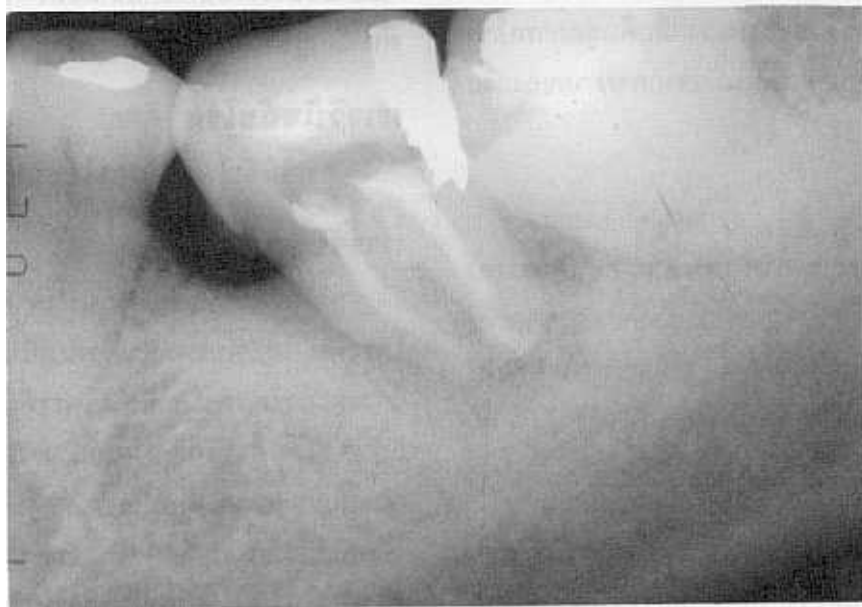การรักษา

หลังจากใส่แผ่นยางกันน้ำลาย ได้กรอเนื้อฟันเข้าสู่ โพรงฟัน โดยพื้นโพรงในตัวฟันเป็นรูปตัวซี (C) จากนั้น ล้างและกำจัดเศษเนื้อเยื่อในโพรงฟัน วัดความยาวรากฟัน แล้วล้างคลองรากฟันด้วยน้ำยาโซเดียมไฮโปคลอไรด์ (sodium hypochlorite) 2.5% จึงขยายคลองรากฟัน ใช้แคลเซียมไฮดรอกไซด์ (calcium hydroxide) ผสมน้ำกลั่น เป็นยาในคลองรากฟันระหว่างการรักษาแต่ละครั้ง การรักษาครั้งถัดไป พบว่าฟันโยกน้อยลงมาก ในการ รักษาครั้งสุดท้าย ทำการอุดคลองรากฟันด้วยกัตตาเปอร์ชา (gutta percha) ร่วมกับซีเมนต์คลองรากฟัน (root canal cement) ด้วยวิธีอัดแน่นด้านข้าง (lateral condensation) และบูรณะตัวฟันด้วยวัสดุอมัลกัม (รูปที่ 2)



รูปที่ 1 ภาพรังสีก่อนการรักษาของฟันกรามล่างซ้ายซี่ที่สอง แสดงให้เห็นการละลายของกระดูกเบ้าฟันรอบรากฟัน คล้ายความผิดปกติของกระดูกในโรคปริทันต์ และหินน้ำลายที่ด้านใกล้กลางบริเวณรอยต่อเคลือบฟันและเคลือบรากฟัน

Fig. 1 Preoperative radiograph of mandibular left second molar with severe localized alveolar bone loss (the radiographic image has the same appearance as an intrabony periodontal defect) and calculus at cemento- enamel junction on mesial surface.



รูปที่ 2 ภาพรังสีหลังจากการอุดคลองรากฟัน

Fig. 2 Postoperative radiograph of root canal filling.

สองสัปดาห์หลังจากอุดคลองรากฟัน ผู้ป่วยได้รับการ
ขูดหินน้ำลายจากทันตแพทย์เฉพาะทาง

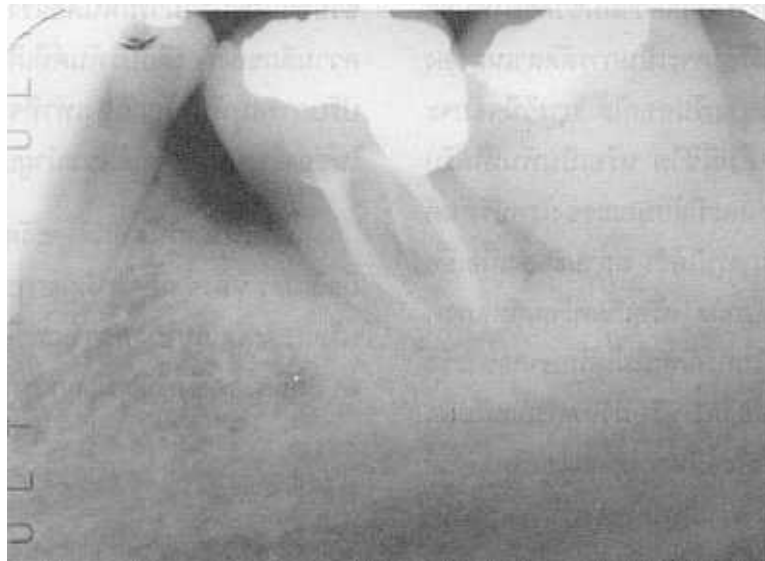การติดตามผล

หลังจากการรักษา 6 สัปดาห์ พบว่าฟันโยกเพียงเล็กน้อย วัดความลึกของร่องลึกปริทันต์ด้านใกล้กลางและ

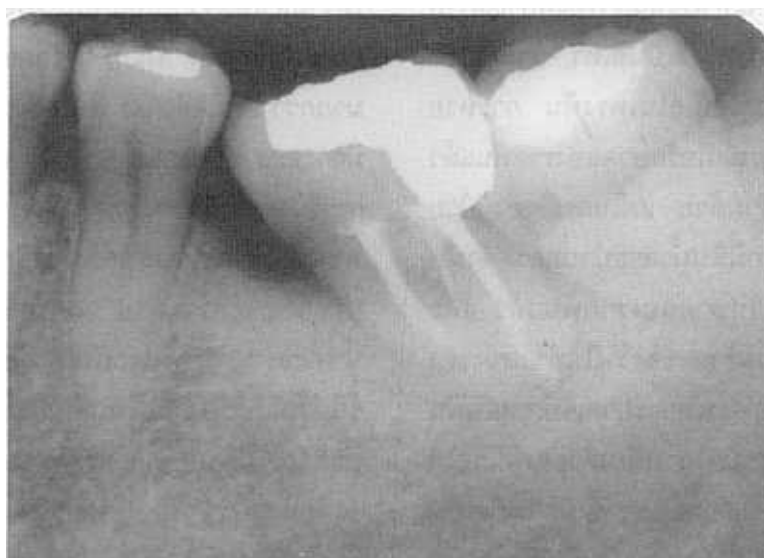ด้านล้นไกลกลางของซี่ฟันได้ 6 และ 5 มิลลิเมตร ตามลำดับ และมีความลึกของร่องลึกปริทันต์โดยรอบซี่ฟัน 5 มิลลิเมตร

หลังจากการรักษา 6 เดือน ร่องลึกปริทันต์ตื้นขึ้น 1 มิลลิเมตร ทุกตำแหน่ง ภาพรังสี พบว่าเงาของการละลายของกระดูกลดลง (รูปที่ 3)

จากการติดตามผลเป็นเวลา 1 ปี 6 เดือน พบว่าร่องลึกปริทันต์ด้านแก้มไกลกลางและด้านล้นไกลกลางลึก 4 มิลลิเมตร ในตำแหน่งอื่นรอบซี่ฟันลึก 3 มิลลิเมตร ภาพรังสี พบว่ากระดูกงอกขึ้นโดยรอบซี่ฟันเป็นปกติ (รูปที่ 4)



รูปที่ 3 ภาพรังสีติดตามผล 6 เดือนหลังการรักษาคลองรากฟัน แสดงให้เห็นว่า มีการสร้างกระดูกขึ้นรอบรากฟัน
Fig. 3 6 months recall radiograph shows apical bone regeneration.



รูปที่ 4 ภาพรังสีติดตามผล 1 ปี 6 เดือน หลังการรักษาคลองรากฟัน แสดงให้เห็นว่า รอยโรคหายไป และอวัยวะปริทันต์มีสภาพปกติ
Fig. 4 one and a half year recall radiograph shows no sign of periapical pathosis and periodontium in normal state

วิจารณ์

Solomon และ คณะ¹² กล่าวว่า การวินิจฉัยรอยโรคเอนโดดอนต์-ปริทันต์ ค่อนข้างง่าย ถ้าเป็นผู้ป่วยที่มีการรักษาต่อเนื่องในระยะเวลาหนึ่ง หรือมีประวัติการรักษา และภาพรังสี แต่จะยากขึ้นถ้าไม่มีประวัติการรักษา เนื่องจากการมีพยาธิสภาพรอบปลายรากร่วมกับการมีร่องลึกปริทันต์มีลักษณะคล้ายกับโรคปริทันต์ที่เป็นมานาน จนการดำเนินของโรคไปถึงปลายรากฟัน การตรวจความมีชีวิตของฟันจะช่วยในการวินิจฉัยได้ ถ้าฟันมีชีวิตจะเป็นการตัดสาเหตุของรอยโรคที่มาจากเนื้อเยื่อในโพรงฟันออกได้ การวินิจฉัยจะยากมากขึ้นถ้าพบว่าฟันซี่นั้นไม่มีชีวิต หรือเป็นฟันที่ได้รับการรักษาคคลองรากฟันแล้ว และมีลักษณะของโรคปริทันต์ร่วมด้วย เนื่องจากไม่สามารถสรุปได้ว่า สถานะของเนื้อเยื่อในโพรงฟันเป็นสาเหตุ หรือเป็นผล หรือเกิดพร้อมกับสภาพของอวัยวะปริทันต์ขณะนั้น ในกรณีฟันไม่ได้รับการรักษาคคลองรากฟัน การพบว่าฟันผุกว้างและลึก หรือมีวัสดุบูรณะฟันลึก อาจเป็นสิ่งที่ชี้แนะได้ว่า รอยโรคมีสาเหตุจากเอนโดดอนต์ ซึ่งการวินิจฉัยนี้มีเหตุผลสมควรในกรณีที่ช่องปากของผู้ป่วยนั้นปราศจากรอยโรคปริทันต์ที่คล้ายคลึงกัน เช่นเดียวกับในผู้ป่วยรายนี้

Mandel และ คณะ¹⁰ ให้ข้อสังเกตว่า จากการที่มีผนังของกระดูกเหลืออยู่หนึ่งด้าน จะทำให้เห็นเงาของพยาธิสภาพจากรอยโรคเอนโดดอนต์ในภาพรังสีเป็นสีเทา ถ้ารอยโรคมีสาเหตุจากพยาธิสภาพของเนื้อเยื่อในโพรงฟัน การหายของรอยโรคจะเกิดอย่างสมบูรณ์เมื่อรักษาคคลองรากฟันแล้ว โดยไม่ต้องทำปริทันต์บำบัดร่วมด้วย แต่ในกรณีของผู้ป่วยรายนี้ พบว่าสภาพในช่องปากมีหินน้ำลายปานกลาง ดังนั้นจึงได้ขูดหินน้ำลายหลังจากรักษาคคลองรากฟันแล้ว และเนื่องจากฟันซี่นี้มีลักษณะเอียงเข้าหาช่องว่างในตำแหน่งของฟันที่ถูกถอนไป ฟันที่เอียงมักจะพบการบาดเจ็บเหตุสบฟัน (occlusal trauma) ได้บ่อย รวมทั้งการเอียงตัวของฟันก่อให้เกิดร่องลึกปริทันต์เทียม (pseudopocket) ซึ่งมักจะเกิดเป็นร่องลึกปริทันต์ที่แท้จริงต่อไป¹³ นอกจากนี้ ฟันซี่นี้เป็นฟันรากรวบ เห็นได้จากการที่ฟันโพรงฟันเป็นรูปตัวซี (C) ช่อง

ที่เชื่อมต่อกันอยู่ด้านแก้ม แสดงว่ารากฟันเชื่อมกันทางด้านแก้ม¹⁴ การที่ฟันที่มีจำนวนรากและลักษณะของรากฟันผิดไปจากปกติ เช่นฟันที่มีรากสั้น เป็นรูปทรงกรวย (conical) เรียว หรือรากรวบ สามารถชักนำให้เกิดภาวะบาดเจ็บเหตุสบฟันได้มากกว่าฟันที่มีรากอ่่างจากกัน¹⁵ การแก้ภาวะบาดเจ็บเหตุสบฟันในฟันเอียงด้วยทันตกรรมจัดฟันเพื่อตั้งฟันที่เอียงให้อยู่ในตำแหน่งและลักษณะที่ถูกต้อง ซึ่งอาจช่วยทำให้ฟันสามารถทนต่อแรงบดเคี้ยวได้เพิ่มขึ้น และลดความลึกของร่องลึกปริทันต์ที่เกิดจากการเอียงนั้นได้ หรือปรับการสบฟันให้ถูกต้องเท่าที่จะทำได้ และใส่ฟันติดแน่นในช่องว่างนั้น¹³ จึงได้แนะนำผู้ป่วยให้เข้ารับการรักษาต่อไป

ร่องเหงือกที่ไม่ปกติ จะวัดความลึกได้มากกว่า 2 - 3 มิลลิเมตร หลังจากติดตามผลการรักษาเป็นเวลา 1 ปี 6 เดือน บริเวณด้านแก้มใกล้กลางและด้านลิ้นใกล้กลางมีความลึก 4 มิลลิเมตร ซึ่งยังลึกมากกว่าระดับปกติ 1 มิลลิเมตร

สรุป

การตรวจความมีชีวิตของฟัน การวัดร่องลึกปริทันต์ระดับการโยกของฟัน ภาพรังสี การตรวจสภาพในช่องปาก และประวัติของฟันซี่นั้น ทำให้วินิจฉัยสาเหตุของรอยโรคเอนโดดอนต์-ปริทันต์ ในฟันกรามล่างซ้ายซี่ที่สองของผู้ป่วยได้ว่ามีสาเหตุจากเนื้อเยื่อในโพรงฟันตาย แม้ว่าฟันซี่นี้จะมีร่องลึกปริทันต์ด้านแก้มใกล้กลางและด้านลิ้นใกล้กลางลึกมากกว่า 10 มิลลิเมตร ฟันโยกในระดับ 2 และจากภาพรังสีมีการละลายของกระดูกเบ้าฟันเฉพาะที่อย่างรุนแรง ซึ่งผลการวินิจฉัยทำให้การรักษาคคลองรากฟันเพียงอย่างเดียวเพียงพอที่ทำให้ฟันกลับเข้าสู่สภาพปกติได้ โดยไม่จำเป็นต้องทำปริทันต์บำบัดร่วมด้วย แต่ในกรณีของฟันซี่นี้ ผู้ป่วยมีหินน้ำลายปานกลาง และฟันเอียงเข้าหาช่องว่าง ซึ่งเป็นภาวะชักนำให้เกิดร่องลึกปริทันต์ได้ในภายหลัง จึงได้ทำการขูดหินน้ำลายร่วมด้วย จากการติดตามผลการรักษาเป็นเวลา 1 ปี 6 เดือน พบว่า ฟันอยู่ในสภาพดี มีร่องเหงือกด้านใกล้กลางลึกมากกว่าปกติ 1 มิลลิเมตร จากภาพรังสี พบว่า กระดูกเบ้าฟันเป็นปกติ ฟันอยู่ในสภาพใช้งานได้ดี

เอกสารอ้างอิง

1. Wang H-L, Glickman GN. Endodontic and periodontic interrelationships. In: Cohen S, Burns RC, editors. Pathways of the Pulp, 8thed. St Louis: Mosby; 2002 :651-64.
2. Belk CE, Gutmann JL. Perspectives, controversies and directives on pulpal-periodontal relationships. J Can Dent Assoc 1990;56:1013-17.
3. Fogel HM, Pashley DH. Effect of periodontal root planing on dentin permeability. J Clin Periodontol 1993;20:673-77.
4. Prichard JF. The diagnosis and management of vertical bony defects. J Periodontol 1983;54:29-35.
5. Christie WH, Holthuis AF. The endo-perio problem in dental practice: diagnosis and prognosis. J Can Dent Assoc 1990; 56:1005-11.
6. Harrington GW, Steiner DR. Periodontal-endodontic considerations. In: Walton RE, Torabinejad M, editors. Principles and practice of endodontics, 3rd ed. Philadelphia: W.B.Saunders Company; 2002:466-84.
7. Schwartz M, Lamster IB, Fine JB, editors. Clinical guide to periodontics. Philadelphia: W.B.Saunders Company; 1995: 58-64.
8. Papapanou PN, Wennstrom JL. The angular bony defect as indicator of further alveolar bone loss. J Clin Periodontol 1991; 18:317-22.
9. Hirsch RS, Clarke NG, Srikandi W. Pulpal pathosis and severe alveolar lesion: a clinical study. Endod Dent Traumatol 1989; 5:48-54.
10. Mandel E, Machtou P, Torabinejad M. Clinical diagnosis and treatment of endodontic and periodontal lesions. Quintessence Int 1993;24:135-9.
11. Ehnevid H, Jansson L, Lindskog S, Blomlof L. Periodontal healing in teeth with periapical lesions. A clinical retrospective study. J Clin Periodontol 1993;20:254-8.
12. Solomon C, Chalfin H, Kellert M, Weseley P. The endodontic-periodontal lesion: A rational approach to treatment. J Am Dent Assoc 1995;126:473-9.
13. Ramfjord SP, Ash MM. Occlusal therapy in periodontics. In: Hacke G, Graef S, editors. Periodontology and periodontics: Modern theory and practice. St Louis: Ishiyaku Euro America, Inc.; 1989:241-56.
14. Weine FS, Members of the Arizona endodontic association. The c-shaped mandibular second molar: Incidence and other considerations. J Endodon 1998;24:372-5.
15. Schluger S, Yuodelis R, Page RC, Johnson RH. Periodontal Diseases. Basic Phenomena, Clinical management, and occlusal and restorative interrelationships. 2nd ed. Philadelphia: Lea & Febiger; 1990:127

Influence of Root Canal Treatment on Endo - Perio Lesion : A Case Report.

Anna Thepvanangkul, D.D.S., Grad. Dip in Clin Sc. (Endodontics)

Department of Dental Hospital, Faculty of Dentistry, Chulalongkorn University.

Abstract

Vertical bony defects were caused by both periodontal and pulpal infection. Either root canal treatment or periodontal therapy was needed for treatment of a lesion. Combination of both treatment was required in some cases. Success of treatment depended on accurate diagnosis which was established by pulpal vitality test, periodontal probing, and radiographic examination. This report presented the case of mandibular left second molar with deep pocket formation (>10 mm.) and second degree mobility. The tooth was non-vital. Radiographic examination showed extensive bone loss. Because the lesion originated from endodontic origin, complete healing was anticipated after root canal treatment. On a year and a half recall examination, the tooth was asymptomatic and functioning properly. Radiograph showed no evidence of periapical pathosis.

(CU Dent J 2003;26:111-8)

Key words: *alveolar bone loss; endo-perio lesion*
