

The Thai Journal of Veterinary Medicine

Volume 1
Issue 4 October, 1971

Article 3

10-1-1971

รังสีปรีศณา

ปราณี ตันตาวณิช

Follow this and additional works at: <https://digital.car.chula.ac.th/tjvm>



Part of the [Veterinary Medicine Commons](#)

Recommended Citation

ตันตาวณิช, ปราณี (1971) "รังสีปรีศณา," *The Thai Journal of Veterinary Medicine*: Vol. 1: Iss. 4, Article 3.

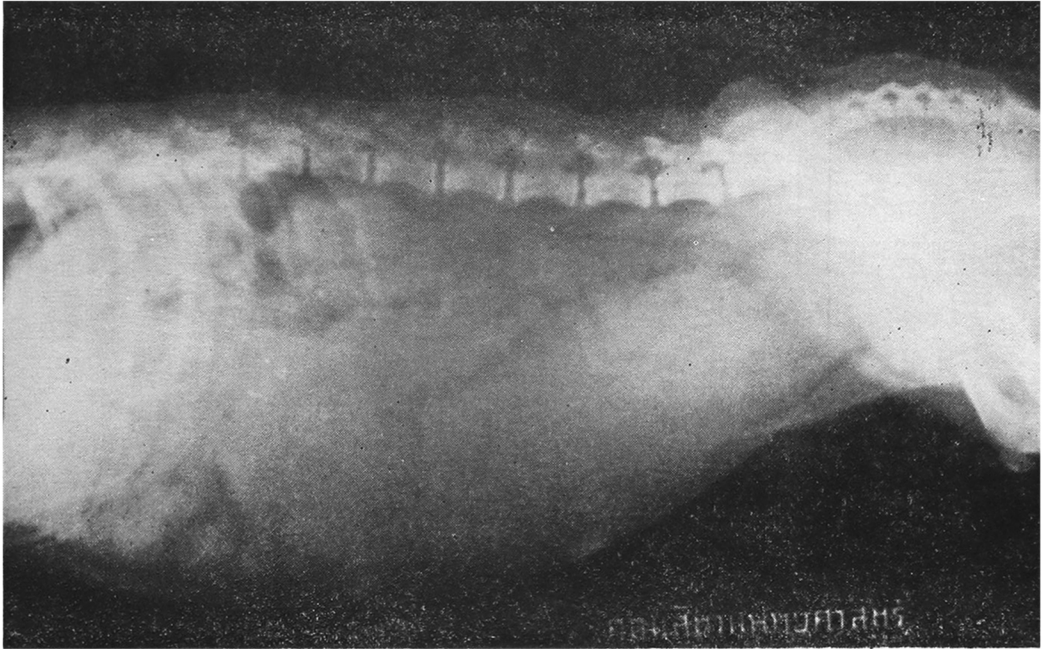
DOI: <https://doi.org/10.56808/2985-1130.1145>

Available at: <https://digital.car.chula.ac.th/tjvm/vol1/iss4/3>

This Article is brought to you for free and open access by the Chulalongkorn Journal Online (CUJO) at Chula Digital Collections. It has been accepted for inclusion in The Thai Journal of Veterinary Medicine by an authorized editor of Chula Digital Collections. For more information, please contact ChulaDC@car.chula.ac.th.

รังสีปริศนา

ปราณี ตันตวนิช สพ.บ., M.S. (C.S.U.)



ภาพที่ ๑ ภาพเอกซเรย์ Lateral view ของสุนัขพันธุ์ปักกิ่ง

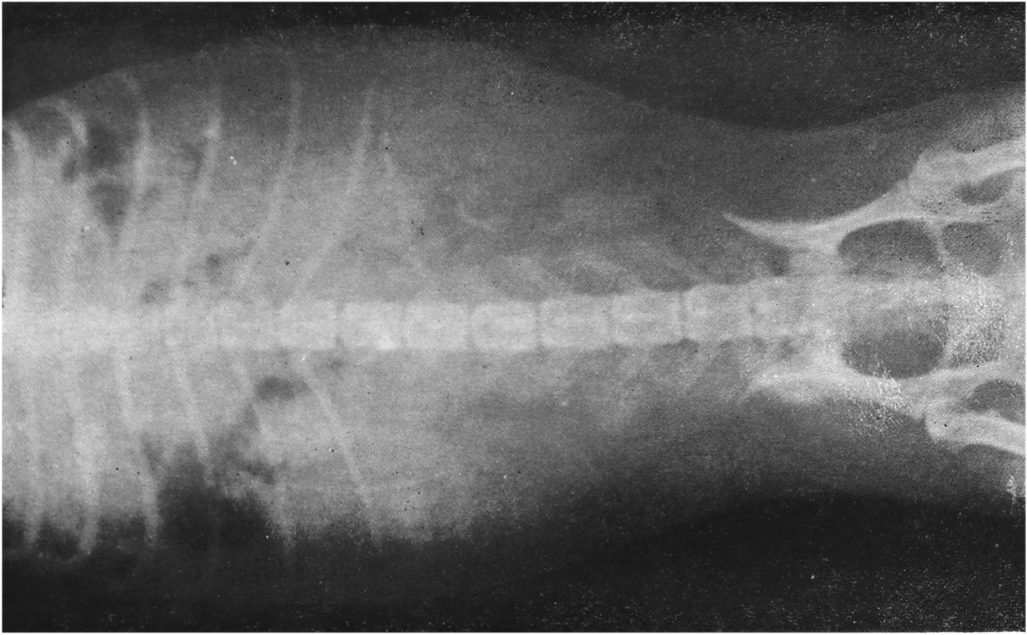
ประวัติ

สุนัขพันธุ์ปักกิ่ง เพศเมีย อายุ ๗ ปี มารับการตรวจและรักษาด้วยอาการมีของเหลวสีขาวข้นไหลออกมาจากช่องคลอดเป็นจำนวนมาก ซึ่งเจ้าของสังเกตเห็นว่าเป็นมาได้ประมาณ ๑ อาทิตย์ สัตว์มีอาการกระหายน้ำมาก ซึม ไม่กินอาหาร เนื่องจากมีสุนัขอยู่ในบ้านจำนวนมากเจ้าของจึงไม่ทราบว่าเป็นสุนัขผสมหรือเปล่า และเข้าใจว่าสุนัขมีครรภ์เพราะช่องทวารขยายใหญ่ผิดปกติ

เมื่อทำการตรวจดูที่ช่องคลอดพบว่ามีรอย discharge ไหลอยู่บริเวณนั้น อุณหภูมิ 104° F ได้ทำการตรวจวินิจฉัยโดยการถ่ายภาพเอกซเรย์ทั้ง 2 views ดังกล่าวแล้ว

ฝึกสมองลองปัญญาของท่านโดยการวินิจฉัยภาพเอกซเรย์ดังกล่าวทั้ง ๒ ภาพ แล้วพลิกไปดูเฉลยที่หน้า ๑๕๖

* แผนกศัลยศาสตร์ คณะสัตวแพทยศาสตร์ จุฬาลงกรณ์มหาวิทยาลัย



ภาพที่ ๒ ภาพเอกซเรย์ Ventro-dorsal view ของสุนัขพันธุ์ปักกิ่ง

รังสีวิทยา

ภาพที่ ๑ ภาพเอกซเรย์ที่ถ่ายด้านข้าง (lateral view) จะเห็นว่าส่วน skeletal system อยู่ในสภาพปกติโตมีขนาดเล็กกว่าไตของสุนัขพันธุ์นี้ และมีขอบเขตไม่เรียบแสดงว่ามีโรคเกี่ยวกับไตร่วมด้วย ซึ่งถ้าสัตว์เป็นโรค pyometra แล้วมักจะมีโรคไตเกิดร่วมด้วยเสมอ ลำไส้เล็กและลำไส้ใหญ่ส่วนท้าย มีเศษอาหารหรืออุจจาระอยู่เต็ม กระเพาะปัสสาวะมีขนาดปกติเมื่ออยู่ในสภาพที่ไม่มีน้ำปัสสาวะและหคเข้ามาอยู่ใต้กระดูกเชิงกราน ส่วนหน้าของกระเพาะปัสสาวะจะเห็นส่วนของ uterus ซึ่งขยายใหญ่มีลักษณะคล้ายก้อนเนื้อเป็นล้ายาวไปทาง anterior

จนถึง rib อันที่ ๑๑ และมี density เท่ากับ density ของ soft tissue เยื่อช่องท้องอยู่ในลักษณะปกติ

ภาพที่ ๒ ภาพเอกซเรย์ที่ถ่ายเมื่อสัตว์นอนหงาย (ventro dorsal view) gas อยู่ในส่วน pylorusของกระเพาะทางด้านขวาของช่องท้อง uterus มีขนาดใหญ่เนื่องจากมีหนองอยู่เต็ม ซึ่งเราจะมองเห็นอยู่เต็มช่องท้องทั้งด้านซ้ายและด้านขวาของช่องท้อง ทำให้ลำไส้ถูกดันหรือบีบให้เล็กลงจนแทบจะมองไม่เห็น แม้แต่ส่วน colon ซึ่งปกติจะมองเห็นอยู่ใกล้กับผนังของช่องท้อง ทางด้านซ้ายก็ถูกบีบให้เข้าไปอยู่ชิดกับกระดูก vertebrae มีโรค Hip dysplasia ที่หัวของกระดูก femur ๒ ข้าง