

The Thai Journal of Veterinary Medicine

Volume 1
Issue 2 April, 1971

Article 4

4-1-1971

รังสีปรีศณา

ปราณี ตันตาวณิช

Follow this and additional works at: <https://digital.car.chula.ac.th/tjvm>



Part of the [Veterinary Medicine Commons](#)

Recommended Citation

ตันตาวณิช, ปราณี (1971) "รังสีปรีศณา," *The Thai Journal of Veterinary Medicine*: Vol. 1: Iss. 2, Article 4.

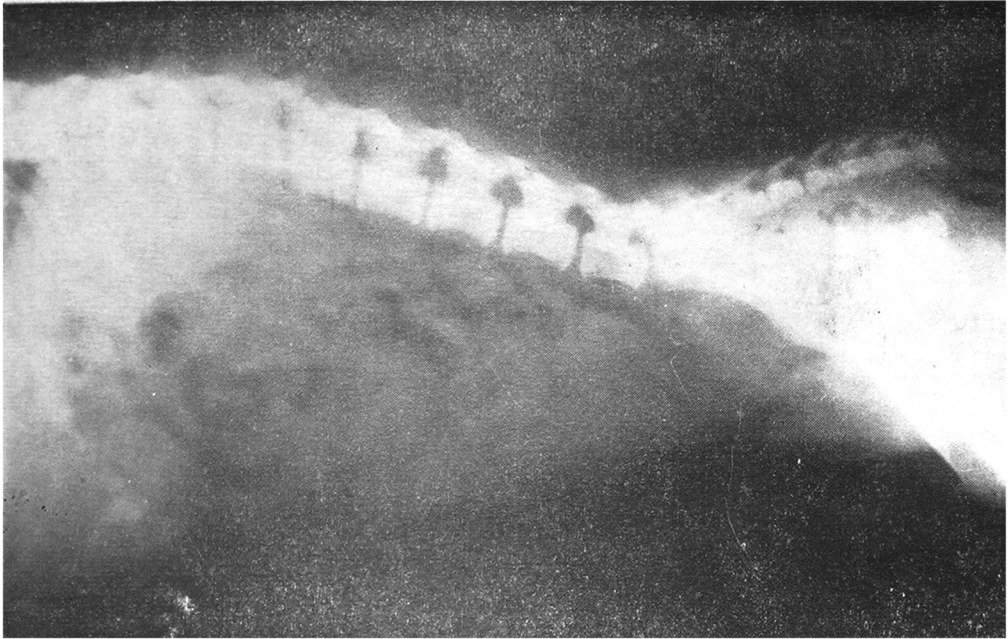
DOI: <https://doi.org/10.56808/2985-1130.1135>

Available at: <https://digital.car.chula.ac.th/tjvm/vol1/iss2/4>

This Article is brought to you for free and open access by the Chulalongkorn Journal Online (CUJO) at Chula Digital Collections. It has been accepted for inclusion in The Thai Journal of Veterinary Medicine by an authorized editor of Chula Digital Collections. For more information, please contact ChulaDC@car.chula.ac.th.

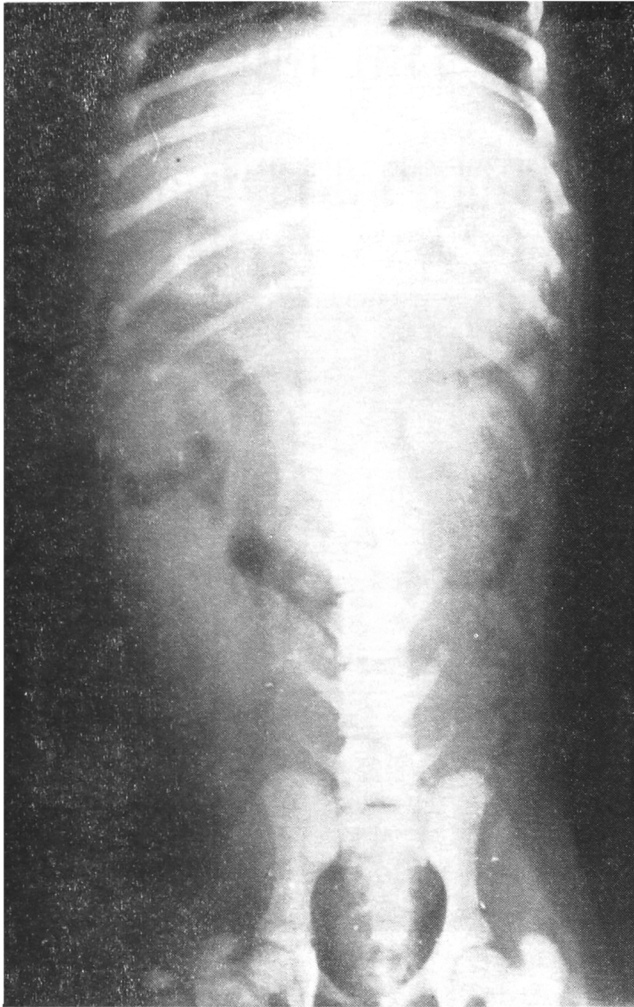
รังสีปริศนา

ปรานี ตันตวานิช สพบ., M.S. (C.S.U.)



ภาพที่ ๑. ภาพเอ็กซเรย์ lateral view ของสุนัขพันธุ์ผสม

ประวัติ สุนัขพันธุ์ผสม เพศเมีย อายุประมาณ ๓ เดือน ถูกรถชนที่บริเวณลำตัว สัตว์ไม่สามารถจะใช้ขาหลังได้ทั้งสองข้าง เวลาเดินใช้วิธีคืบหรือเขยิบไปข้างหน้า คลำดูที่บริเวณส่วนท้ายของลำตัวสัตว์ไม่แสดงอาการเจ็บปวดแต่อย่างใด ไม่มี sensory และ motor reflexes แต่ยังสามารถใช้ขาหน้าได้ตามปกติ สัตว์ไม่ถ่ายอุจจาระและปัสสาวะ



ภาพที่ ๒ ภาพเอ็กซเรย์ ventro dorsal view ของสุนัขตัวเดียวกัน

ฝึกสมองของท่าน โดยการวินิจฉัยโรคของสัตว์ตัวนี้ จากภาพเอ็กซเรย์ทั้งสองภาพ แล้วดูคำตอบได้ที่หน้า ๘๑