

2013-05-01

## Hemagiopericytoma and solitary fibrous tumor: a diagnostic consideration

Pornpop Rattana-arpha

Ekarat Phattarataratip

Follow this and additional works at: <https://digital.car.chula.ac.th/cudj>



Part of the [Dentistry Commons](#)

---

### Recommended Citation

Rattana-arpha, Pornpop and Phattarataratip, Ekarat (2013) "Hemagiopericytoma and solitary fibrous tumor: a diagnostic consideration," *Chulalongkorn University Dental Journal*: Vol. 36: Iss. 2, Article 7.  
DOI: 10.58837/CHULA.CUDJ.36.2.7

Available at: <https://digital.car.chula.ac.th/cudj/vol36/iss2/7>

This Review article is brought to you for free and open access by the Chulalongkorn Journal Online (CUJO) at Chula Digital Collections. It has been accepted for inclusion in Chulalongkorn University Dental Journal by an authorized editor of Chula Digital Collections. For more information, please contact [ChulaDC@car.chula.ac.th](mailto:ChulaDC@car.chula.ac.th).



บทความปริทัศน์  
Review Article

# เนื้องอกอีแอมจิโอเพอริไซโทมาและไซลิทารี ไฟบรัสทูเมอร์: ข้อพิจารณาในการวินิจฉัย

พรภพ รัตนอาภา ท.บ., ป.บัณฑิต (รังสีวิทยาช่องปากและแม็กซิลโลเฟเชียล),  
ป.บัณฑิตชั้นสูง (พยาธิวิทยาช่องปาก)<sup>1</sup>

เอกรัฐ ภัทรธรรณีป ท.บ., Ph.D., Diplomate American Board of Oral  
and Maxillofacial Pathology, อ.ท. (วิทยาการวินิจฉัยโรคช่องปาก)<sup>2</sup>

<sup>1</sup>ภาควิชาวินิจฉัยโรคช่องปาก คณะทันตแพทยศาสตร์ มหาวิทยาลัยขอนแก่น

<sup>2</sup>ภาควิชาทันตพยาธิวิทยา คณะทันตแพทยศาสตร์ จุฬาลงกรณ์มหาวิทยาลัย

## บทคัดย่อ

อีแอมจิโอเพอริไซโทมาเป็นเนื้องอกชนิดไม่ร้ายแรงที่มีจุดกำเนิดมาจากเพอริไซต์ซึ่งเป็นเซลล์ยึดหุ้มได้รอบหลอดเลือดเล็ก ในอดีตการให้การวินิจฉัยอีแอมจิโอเพอริไซโทมาทางจุลพยาธิวิทยา ขึ้นกับการตรวจพบกลุ่มหลอดเลือดผนังบางแตกแขนงคล้ายเขากวาง ล้อมรอบด้วยเซลล์เนื้องอกกายนี้นั้นมีรูปร่างกลมหรือกระสวย อย่างไรก็ตามหลายการศึกษาตั้งข้อสังเกตหลายประการเกี่ยวกับธรรมชาติของเพอริไซต์และการดำรงอยู่ของเนื้องอกชนิดนี้ ปัจจุบันแนวคิดของการวินิจฉัยเนื้องอกกลุ่มนี้ได้เปลี่ยนแปลงไป ดังเช่นการจำแนกเนื้องอกของเนื้อเยื่ออ่อนจากองค์การอนามัยโลกครั้งล่าสุด เนื้องอกที่ได้รับการวินิจฉัยเป็นอีแอมจิโอเพอริไซโทมาได้ถูกจำแนกเป็นเนื้องอกกลุ่มอื่นๆ โดยเฉพาะไซลิทารีไฟบรัสทูเมอร์ เนื้อหาของบทความปริทัศน์ฉบับนี้จะอภิปรายข้อถกเถียงเกี่ยวกับอีแอมจิโอเพอริไซโทมา รวมถึงนำเสนอลักษณะทั่วไป และลักษณะในช่องปากของผู้ป่วยไซลิทารีไฟบรัสทูเมอร์ที่มีรายงานทั้งหมด

(ว ทนต จุฬาฯ 2556;36:129-42)

**คำสำคัญ:** ไซลิทารีไฟบรัสทูเมอร์; เนื้องอกอีแอมจิโอเพอริไซโทมา; เพอริไซต์

ผู้รับผิดชอบบทความ เอกรัฐ ภัทรธรรณีป Ekarat.P@chula.ac.th

## บทนำ

Stout และ Murray<sup>1</sup> บรรยายเนื้องอกฮีแมงจิโอเพอริไซโทมา (hemangiopericytoma) เป็นครั้งแรกในปี พ.ศ. 2485 ว่าเป็นเนื้องอกที่มีจุดกำเนิดมาจากเซลล์เพอริไซต์ (pericyte) โดยให้การวินิจฉัยโรคนี้ได้จากลักษณะทางจุลพยาธิวิทยาที่จำเพาะ คือ มีกลุ่มหลอดเลือดผนังบาง อาจขนาดใหญ่หรือขนาดเล็กที่มีแขนงคล้ายเขากวาง (staghorn vascular channels) และมีเซลล์เนื้องอกรูปร่างกลมไปจนถึงรูปกระสวย อยู่ค่อนข้างหนาแน่นและเรียงตัวรอบหลอดเลือดเหล่านี้

ฮีแมงจิโอเพอริไซโทมาตามคำจำกัดความดังกล่าวได้รับการยอมรับและนำมาใช้อย่างกว้างขวางเป็นเวลาหลายทศวรรษ อย่างไรก็ตามในช่วงระยะเวลา 10 ปีที่ผ่านมาการศึกษาข้อมูลของโรคนี้มีมากขึ้น พบว่าเนื้องอกที่ได้รับการวินิจฉัยว่าเป็นฮีแมงจิโอเพอริไซโทมามีพฤติกรรมทางคลินิกที่ไม่แน่นอน ตั้งแต่ไม่ดีไปจนถึงดีมาก ทำให้การพยากรณ์โรคและการวางแผนการรักษาทำได้ยาก อีกทั้งยังมีรายงานถึงเนื้องอกอื่นๆ อีกหลายชนิดที่พบลักษณะทางจุลพยาธิวิทยาแสดงกลุ่มหลอดเลือดแตกแขนงเหมือนกับที่พบในฮีแมงจิโอเพอริไซโทมา

ด้วยสาเหตุนี้เองทำให้เกิดความสับสนในการวินิจฉัยโรคทางจุลพยาธิวิทยา จึงมีความจำเป็นในการจัดหมวดหมู่ของเนื้องอกที่มีลักษณะทางจุลพยาธิวิทยาคลายเนื้องอกชนิดนี้ขึ้นมาใหม่ ทั้งนี้ในปัจจุบันเชื่อว่าลักษณะทางจุลพยาธิวิทยาดังกล่าวไม่ใช่ลักษณะเฉพาะของเนื้องอกฮีแมงจิโอเพอริไซโทมาอีกต่อไป แต่เป็นลักษณะที่เด่นชัดที่อาจพบได้ในรอยโรคอื่นอีกหลายชนิด

ในขณะเดียวกัน โซลิทารีไฟบรอสทูเมอร์ (solitary fibrous tumor) เป็นเนื้องอกที่มีการศึกษาเพิ่มมากขึ้นเรื่อยๆ และจากข้อมูลทางอิมมูโนฮิสโตเคมี (immunohistochemistry) ทำให้ปัจจุบันฮีแมงจิโอเพอริไซโทมาส่วนใหญ่ได้ถูกวินิจฉัยเป็นโซลิทารีไฟบรอสทูเมอร์แทน

บทความปริทัศน์ฉบับนี้มีวัตถุประสงค์เพื่อนำเสนอข้อถกเถียงในเรื่องจุดกำเนิดและแนวคิดปัจจุบันของฮีแมงจิโอเพอริไซโทมาและโซลิทารีไฟบรอสทูเมอร์ พร้อมทั้งรวบรวมและสรุปข้อมูลผู้ป่วยทั้งหมดของโซลิทารีไฟบรอสทูเมอร์ที่เกิดขึ้นในช่องปากและอวัยวะใกล้เคียง

## เพอริไซต์คืออะไร?

เซลล์เพอริไซต์นั้นถูกบรรยายครั้งแรกในปี พ.ศ. 2416 ในชื่อเซลล์แอดเวนทิเชียล (adventitial cell) ส่วนคำว่าเพอริไซต์นั้นถูกนำมาใช้เป็นครั้งแรกโดย Zimmermann ในปี พ.ศ. 2466 โดยใช้เรียกเซลล์รอบๆ หลอดเลือดขนาดเล็กที่ฝังตัวอยู่ในเบสเมมเบรน (basement membrane) ของหลอดเลือด<sup>2</sup>

รูปร่างของเพอริไซต์ขึ้นอยู่กับตำแหน่ง ชนิดของหลอดเลือด และระยะของเซลล์ โดยปกติเพอริไซต์จะมีรูปร่างคล้ายดาว (stellate-shaped) และมีส่วนยื่น (cytoplasmic process) ของเซลล์แตกแขนงออกมามากมายห่อหุ้มรอบเซลล์บุโพรงหลอดเลือด (endothelial cells) ไว้<sup>3</sup> แต่เพอริไซต์ที่อยู่ในระยะกระตุ้นช่วงระยะสร้างหลอดเลือดใหม่จะมีส่วนยื่นสั้นและตัวเซลล์มีขนาดใหญ่กว่าปกติ<sup>2</sup>

เชื่อกันว่าเพอริไซต์ทำหน้าที่หลายอย่างในด้านสรีรวิทยา และกระบวนการซ่อมสร้างบริเวณที่มีพยาธิสภาพ เช่น ช่วยเพิ่มเสถียรภาพให้หลอดเลือด โดยส่วนยื่นของเพอริไซต์อาจช่วยในการรักษารูปร่าง เค้าโครงของหลอดเลือด และช่วยในการคำนวณผนังหลอดเลือดฝอย นอกจากนี้เพอริไซต์อาจช่วยกำหนดความตึงตัวของหลอดเลือด โดยทำให้หลอดเลือดหดตัวหรือเปลี่ยนแปลงขนาดหลอดเลือดได้

บางรายงานเชื่อว่าเพอริไซต์ยังมีบทบาทในการสังเคราะห์เมทริกซ์นอกเซลล์ รวมถึงเบสเมมเบรนของหลอดเลือด<sup>2</sup> นอกจากนี้ยังเชื่อกันว่าเพอริไซต์อาจมีคุณสมบัติคล้ายแมโครฟาจ คือ มีความสามารถในการกลืนกินโมเลกุลขนาดเล็กเข้าเซลล์ ในกระบวนการพินไซโทซิส (pinocytosis) และฟาโกไซโทซิส (phagocytosis)<sup>4,5</sup> และสามารถเป็นเซลล์ส่งมอบแอนติเจน (antigen-presenting cell) อีกทั้งยังมีส่วนร่วมในกระบวนการแข็งตัวของเลือดและกระตุ้นกลไกในการสร้างหลอดเลือดใหม่ โดยการทำงานร่วมกันกับเซลล์อื่น<sup>2</sup>

แม้ว่าจะมีการศึกษามากมายเกี่ยวกับเพอริไซต์ทั้งในด้านจุลกายวิภาคศาสตร์และสรีรวิทยา แต่เนื่องด้วยเซลล์ชนิดต่างๆ ในบริเวณรอบหลอดเลือดขนาดเล็กนั้นมีหลายชนิด<sup>6</sup> จึงทำให้ยากในการแยกลักษณะหรือชนิดของเซลล์ในบริเวณเนื้อเยื่อดังกล่าว<sup>2</sup> นอกจากนี้หลายๆ การศึกษาบ่งชี้ว่า ไม่มีแอนติเจนตัวใดเลยที่จำเพาะโดยตรงกับเพอริไซต์<sup>7,8</sup> ทำให้ส่วนนี้เป็นอุปสรรคสำคัญในการศึกษาเพิ่มเติมในด้านพยาธิวิทยาของเซลล์ชนิดนี้

## ปัญหาเบื้องต้นของการให้การวินิจฉัยเนื้องอกฮีมแองจิโอเพอริไซโทมา

ในปี พ.ศ. 2492 Stout<sup>9</sup> ได้รวบรวมข้อมูลผู้ป่วยฮีมแองจิโอเพอริไซโทมาจำนวน 25 ราย ซึ่งเป็นรายงานที่มีจำนวนผู้ป่วยมากที่สุดในขณะนั้น พบว่าฮีมแองจิโอเพอริไซโทมาเป็นเนื้องอกที่เกิดขึ้นได้ทุกตำแหน่งของร่างกาย และมีพฤติกรรมที่หลากหลาย โดยที่ลักษณะทางจุลพยาธิวิทยานั้นไม่สามารถนำมาใช้ทำนายพฤติกรรมของโรคได้ เซลล์เนื้องอกชนิดนี้อาจมีขนาดและรูปร่างหลายรูปแบบ และอาจพบปริมาณเนื้อเยื่อเกี่ยวพันระหว่างเซลล์น้อยไปจนถึงมาก ส่วนนี้ทำให้เกิดอุปสรรคในการวินิจฉัยโรค

จากการศึกษาที่เพิ่มมากขึ้นเกี่ยวกับฮีมแองจิโอเพอริไซโทมาในระยะเวลาต่อมาทำให้เกิดข้อถกเถียงเพิ่มมากขึ้นมา เช่น พบเนื้องอกหลายชนิดทั้งแบบไม่ร้ายแรงและร้ายแรงที่มีลักษณะทางจุลพยาธิวิทยาแสดงรูปแบบของหลอดเลือดคล้ายกับที่พบในฮีมแองจิโอเพอริไซโทมา ตัวอย่างของเนื้องอกดังกล่าว เช่น ไฟบรอสิติโอไซโทมา (fibrous histiocytoma) นาโซฟาริงเจียลแองจิโอไฟโบรมา (nasopharyngeal angiofibroma) ไมโอไฟโบรมา (myofibroma) ซิโนเวียลซาร์โคมา (synovial sarcoma) มีเซนไคมอลคอนโดรซาร์โคมา (mesenchymal chondrosarcoma) ไลโอไมโอซาร์โคมา (leiomyosarcoma) และอื่นๆ<sup>10</sup> ทำให้การวินิจฉัยฮีมแองจิโอเพอริไซโทมากลายเป็นการวินิจฉัยโดยการแยกโรคอื่นๆ ออก (diagnosis by exclusion) รวมทั้งที่กล่าวข้างต้น พฤติกรรมทางคลินิกคาดเดาได้ยากของฮีมแองจิโอเพอริไซโทมา<sup>9,11</sup> ทำให้เชื่อว่าการให้การวินิจฉัยเนื้องอกชนิดนี้โดยใช้ลักษณะทางจุลพยาธิวิทยาที่ไม่จำเพาะนี้เองมีส่วนทำให้ฮีมแองจิโอเพอริไซโทมาเป็นคำวินิจฉัยที่ใช้รวมเอาโรคเนื้องอกอื่นๆ หลายชนิด ซึ่งอาจมีพฤติกรรมที่หลากหลาย เข้ามาไว้ด้วยกัน

นอกจากนี้พบว่าเซลล์เนื้องอกของฮีมแองจิโอเพอริไซโทมา มีการแสดงออกของโปรตีนทางอิมมูโนฮิสโตเคมีที่ไม่จำเพาะ และแตกต่างจากการแสดงออกในรายงานการศึกษาของเพอริไซต์ปกติ กล่าวคือ เพอริไซต์จะมีการแสดงออกของโปรตีนเหมือนกับเซลล์กล้ามเนื้อเรียบรอบหลอดเลือด คือ ให้ผลบวกต่อแอนติบอดีจำเพาะกล้ามเนื้อ (muscle-specific actin; HHF-35) และแอนติบอดีของกล้ามเนื้อเรียบ (smooth muscle actin)<sup>12,13</sup> ในทางตรงกันข้าม หลายการศึกษากลับพบว่า มีเนื้องอกฮีมแองจิโอเพอริไซโทมาเพียงร้อยละ 10-20 เท่านั้นที่มีการแสดงออกของโปรตีนดังกล่าว<sup>12,14</sup>

ด้วยเหตุนี้เองทำให้ปัจจุบันแนวคิดของการให้การวินิจฉัยเนื้องอกกลุ่มนี้ได้เปลี่ยนแปลงไป การจำแนกเนื้องอกของเนื้อเยื่ออ่อนขององค์การอนามัยโลกครั้งล่าสุดได้ปรับเปลี่ยนการวินิจฉัยฮีมแองจิโอเพอริไซโทมาเดิมไปเป็นไซลิทารีไฟบรอสทูเมอร์เกือบทั้งหมด และเชื่อว่าเซลล์จุดกำเนิดของเนื้องอกชนิดนี้ไม่ใช่เพอริไซต์แต่เป็นไฟโบรบลาสต์แทน<sup>15</sup>

## ไซลิทารีไฟบรอสทูเมอร์: เนื้องอกของไฟโบรบลาสต์ ที่มีลักษณะทางจุลพยาธิวิทยาคลายฮีมแองจิโอเพอริไซโทมา

ลักษณะทางจุลพยาธิวิทยาของไซลิทารีไฟบรอสทูเมอร์ของเยื่อหุ้มปอด (pleura) นั้นมีรายงานไว้ตั้งแต่ปี พ.ศ. 2413 แต่รอยโรคนี้ก็ไม่ได้เป็นที่รู้จักมากนัก จนกระทั่งถึงปี พ.ศ. 2474 ซึ่ง Klemperer และ Rabin ได้รายงานโรคนี้ที่ปอด<sup>16</sup> จากการที่รายงานผู้ป่วยในช่วงแรกๆ จำกัดอยู่ที่ปอดนี้เองทำให้เชื่อกันว่าจุดกำเนิดของเซลล์เนื้องอกน่าจะมาจากชั้นมีโซทีเลียม (mesothelium)<sup>17</sup> ต่อมาเมื่อมีรายงานของไซลิทารีไฟบรอสทูเมอร์ในตำแหน่งอื่นๆ นอกจากเยื่อหุ้มปอดทำให้ปัจจุบันเชื่อว่าไซลิทารีไฟบรอสทูเมอร์น่าจะมีจุดกำเนิดจากไฟโบรบลาสต์ในเนื้อเยื่ออ่อนมากกว่า<sup>17</sup>

ไซลิทารีไฟบรอสทูเมอร์เป็นเนื้องอกที่มีลักษณะจุลพยาธิวิทยาของหลอดเลือดคล้ายที่พบในฮีมแองจิโอเพอริไซโทมาซึ่งเป็นลักษณะเด่นและแยกออกจากฮีมแองจิโอเพอริไซโทมาได้ยาก<sup>18,19</sup> ตั้งแต่ปี พ.ศ. 2533 เป็นต้นมา มีรายงานผู้ป่วยไซลิทารีไฟบรอสทูเมอร์เป็นจำนวนมาก และพบได้ทุกตำแหน่งของร่างกาย จากข้อมูลเนื้องอกและการศึกษาการแสดงออกของเซลล์เนื้องอกด้วยวิธีอิมมูโนฮิสโตเคมีที่มีเพิ่มขึ้น ทำให้พยาธิแพทย์วินิจฉัยฮีมแองจิโอเพอริไซโทมาน้อยลง และให้การวินิจฉัยไซลิทารีไฟบรอสทูเมอร์มากขึ้น<sup>10</sup>

ปัจจุบันเชื่อว่ารอยโรคที่อาจถือเป็นฮีมแองจิโอเพอริไซโทมาที่แท้จริง (มีลักษณะของเซลล์เนื้องอกทางจุลพยาธิวิทยาและการแสดงออกของโปรตีนทางอิมมูโนฮิสโตเคมีคล้ายเพอริไซต์) มีอยู่เพียงบริเวณทางเดินของจมูกและโพรงอากาศแม็กซิลลา (maxillary sinus) เท่านั้น โดยเรียกเนื้องอกชนิดนี้ว่า ฮีมแองจิโอเพอริไซโทมาของจมูกและโพรงอากาศ (sinonasal-typed hemangiopericytoma) หรือไกลแองจิโอเพอริไซโทมา (glomangiopericytoma)<sup>10,20</sup>

ตารางที่ 1 แสดงลักษณะทางคลินิกและการดำเนินโรคของผู้ป่วยโซลิทารีไฟบรัสทูเมอรในช่องปากและอวัยวะใกล้เคียงทั้งหมด 81 ราย ที่มีรายงานตั้งแต่ปี พ.ศ. 2537 ถึง พ.ศ. 2554

**Table 1** Clinical characteristics and behavior of 81 patients with solitary fibrous tumor of oral cavity and adjacent organs reported in the literature from 1994 to 2011.

Clinical parameters		Number of patients	Percent of patients
Age (years)	11-20	3	3.8
	21-30	2	2.5
	31-40	12	15.2
	41-50	19	24.1
	51-60	19	24.1
	61-70	15	19.0
	71-80	7	8.9
	81-90	2	2.5
	No data	2	-
Sex	Male	37	46.8
	Female	42	53.2
	No data	2	-
Site	Buccal mucosa	35	43.2
	Tongue	11	13.6
	Parotid gland	8	9.8
	Lip	7	8.6
	Sublingual gland	4	5.0
	Vestibule	4	5.0
	Submandibular gland	3	3.7
	Others	9	11.1
Symptoms	Painless swelling	38	92.7
	Painful swelling	2	4.9
	No symptom	1	2.4
	No data	40	-
Recurrence rate	Recurrence	1	1.5
	No recurrence	64	98.5
	No data	16	-

ตารางที่ 2 เปรียบเทียบปฏิกิริยาทางอิมมูโนฮิสโตเคมีของโซลิทารีไฟบรัสทูเมอร์และฮีแมงจิโอเพอริไซโทมา

**Table 2** Comparison of immunohistochemical reactivity between solitary fibrous tumor and hemangiopericytoma

Immunohistochemical markers	CD34	Bcl-2	CD99	SMA	Desmin	Factor XIIIa	Vimentin
Solitary fibrous tumor	+	+	+/-	-	-	-	+
Hemangiopericytoma	-	-	-	+	-	+	+

## ลักษณะทั่วไปของโซลิทารีไฟบรัสทูเมอร์

### ลักษณะทางคลินิก

โซลิทารีไฟบรัสทูเมอร์ของเยื่อหุ้มปอดนั้นพบรายงานในผู้ป่วยตั้งแต่อายุ 5-87 ปี แต่พบบ่อยในช่วงอายุ 51-70 ปี พบในเพศชายและหญิงได้ใกล้เคียงกัน อาการของผู้ป่วยขึ้นกับขนาดของรอยโรค ผู้ป่วยส่วนใหญ่ร้อยละ 43-54 ไม่มีอาการ<sup>19,21</sup> ส่วนในรายที่มีอาการมักพบอาการไอ เจ็บหน้าอก และหายใจลำบาก ส่วนน้อยอาจมีไข้ น้ำหนักลด ไอเป็นเลือด และปอดอักเสบ (pneumonitis) ร่วมด้วย<sup>19,22</sup>

ส่วนโซลิทารีไฟบรัสทูเมอร์ที่เกิดนอกช่องอกมีรายงานในผู้ป่วยตั้งแต่อายุ 20-85 ปี อายุเฉลี่ย 50 ปี และไม่มี ความแตกต่างกันระหว่างเพศชายและหญิง<sup>23,24</sup> โดยร้อยละ 40 ของทั้งหมดพบในบริเวณชั้นใต้ผิวหนัง (subcutaneous tissue) ส่วนตำแหน่งอื่นๆ สามารถพบทั่วร่างกาย เช่น ในชั้นลึกของเนื้อเยื่ออ่อนของแขน ขา ศีรษะและคอ ผังช่องท้อง เยื่อหุ้มหัวใจ (pericardium) เยื่อช่องท้อง (peritoneum) ส่วนหลังของช่องท้อง เยื่อหุ้มสมองไขสันหลัง เยื่อหุ้มกระดูก ต่อมไทรอยด์ ตับ และทางเดินอาหาร เป็นต้น<sup>23</sup>

อาการทางคลินิกส่วนใหญ่ของโซลิทารีไฟบรัสทูเมอร์ คือ เป็นก้อนบวม โตช้า ไม่ปวด รอยโรคที่มีขนาดใหญ่อาจขยายสู่อวัยวะข้างเคียง โดยเฉพาะช่องจมูกและโพรงอากาศ เบ้าตาและสมอง ผู้ป่วยส่วนน้อยอาจพบกลุ่มอาการร่วมเนื้องอก (paraneoplastic syndromes) เช่น น้ำตาลในกระแสโลหิตต่ำ (hypoglycemia) เนื่องจากเซลล์เนื้องอกผลิตโกรทแฟกเตอร์ คล้ายอินซูลิน (insulin-like growth factor)<sup>25</sup> นอกจากนี้ อาจพบอาการทางระบบอื่นๆ เช่น ปวดข้อ (arthralgia) นิ้ว ฟูม (finger clubbing) ซึ่งอาการเหล่านี้มักบรรเทาหลัง ผ่าตัดเอาก้อนเนื้องอกออก<sup>26,27</sup>

### ลักษณะทางภาพรังสี

ภาพรังสีส่วนตัดอาศัยคอมพิวเตอร์ (computed tomography) ของโซลิทารีไฟบรัสทูเมอร์แสดงลักษณะก้อนเนื้อเยื่ออ่อนที่มีขอบเขตชัดเจน อาจเห็นลักษณะภายในเป็นเนื้อเดียว (homogeneous) หรือไม่ก็ได้ บางครั้งอาจพบการสะสมของก้อนแคลเซียม (calcification) หรือเนื้อตายร่วมด้วย<sup>28,29</sup>

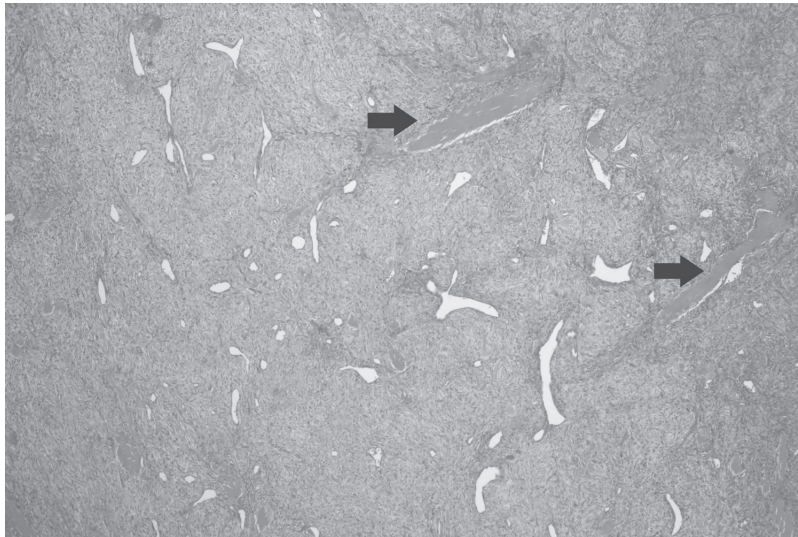
ภาพถ่ายด้วยเรโซแนนซ์แม่เหล็ก (magnetic resonance imaging: MRI) ส่วนใหญ่จะแสดงลักษณะระดับสัญญาณเท่ากัน (isosignal intensity) เมื่อเทียบกับกล้ามเนื้อในภาพถ่ายที่ 1 (T1-weighted image) และระดับสัญญาณต่ำ (hyposignal intensity) ในภาพถ่ายที่ 2 (T2-weighted image) ซึ่งสะท้อนว่าเนื้องอกมีองค์ประกอบหลักเป็นเนื้อเยื่อเส้นใย<sup>28,30</sup> และเมื่อฉีดสารแกโดลิเนียม (gadolinium) ในหลอดเลือดดำจะพบระดับสัญญาณสูง (hypersignal intense) เนื่องจากโซลิทารีไฟบรัสทูเมอร์มีเลือดมาเลี้ยงมาก<sup>31</sup>

### ลักษณะทางพยาธิวิทยา

การตรวจทางเซลล์วิทยา (cytology) จะพบเซลล์รูปร่างรีและรูปกระสวย นิวเคลียสมีลักษณะปกติ มีไซโทพลาซึม น้อย ส่วนในรายที่เป็นมะเร็งจะพบว่าปริมาณเซลล์หนาแน่น ขนาดแตกต่างกัน (pleomorphism) และอาจพบเซลล์ที่กำลังแบ่งตัว<sup>32</sup> ซึ่งช่วยในการวินิจฉัยเบื้องต้นได้

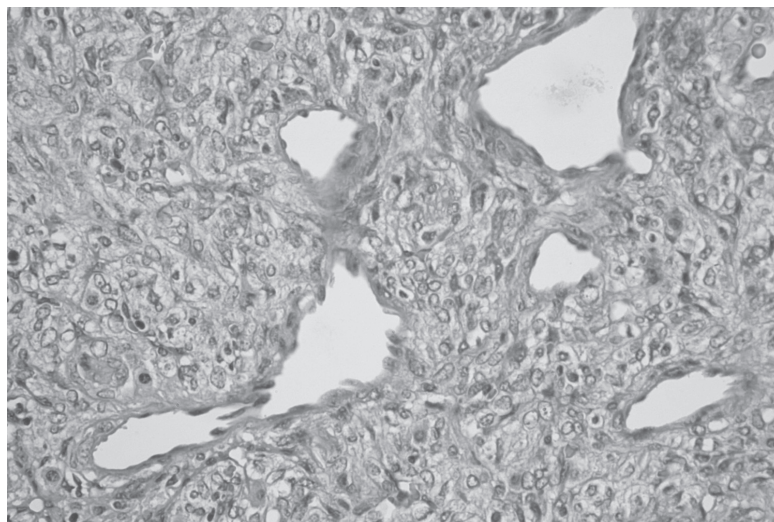
ลักษณะทางจุลพยาธิวิทยาของโซลิทารีไฟบรัสทูเมอร์ ประกอบด้วยเซลล์เนื้องอกที่เรียงตัวไม่มีแบบแผน ประกอบไปด้วยบริเวณที่มีจำนวนเซลล์มากสลับกับบริเวณที่มีจำนวนเซลล์น้อย บางตำแหน่งแยกออกจากกันด้วยแถบหนาสีชมพู (hyalinized band)<sup>23</sup> และพบกลุ่มของหลอดเลือดที่แสดง





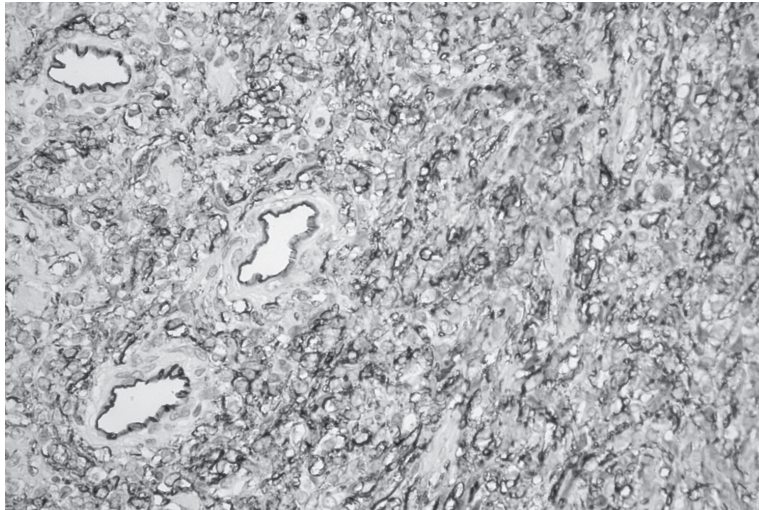
**รูปที่ 1** แสดงลักษณะการเรียงตัวที่ไม่มีแบบแผนของเซลล์เนื้องอกและกลุ่มของหลอดเลือดที่แตกแขนงคล้ายเขากวางและแถบหนาสีชมพู (ลูกศร) ในโซลิทารีไฟบรัสทูเมอร์ (ย้อมสีอีมาทอกซิลินและอีโอซิน กำลังขยาย 40 เท่า)

**Fig. 1** Showing haphazard arrangement of tumor cells and thin-walled staghorn branching vessels and thick hyaline band (arrow) in solitary fibrous tumor (hematoxylin & eosin stain, original magnification x 40).



**รูปที่ 2** แสดงลักษณะของเซลล์เนื้องอกรูปกระสวยในโซลิทารีไฟบรัสทูเมอร์ซึ่งมีนิวเคลียสโปร่ง นิวคลีโอลัสไม่เด่นชัด และไซโทพลาซึมน้อย (ย้อมสีอีมาทอกซิลินและอีโอซิน กำลังขยาย 400 เท่า)

**Fig. 2** Showing spindle-shaped tumor cells in solitary fibrous tumor which demonstrate vesicular nuclei, indistinct nucleoli and scant cytoplasm (hematoxylin & eosin, original magnification x 400).



**รูปที่ 3** แสดงเซลล์เนื้องอกของโซลิทารีไฟบรัสทูเมออร์มีการแสดงออกของซีดี34 ที่เยื่อหุ้มเซลล์ชัดเจนโดยทั่วไป โดยมีเซลล์บุโพรงหลอดเลือดปกติเป็นตัวควบคุมภายใน (ย้อมอิมมูโนฮิสโตเคมี กำลังขยาย 400 เท่า)

**Fig. 3** Showing diffuse strong positivity of CD34 at cell membrane of tumor cells of solitary fibrous tumor. Normal endothelial cells are internal controls (immunohistochemical staining, original magnification x 400).

ลักษณะแตกแขนงคล้ายเขากวาง (รูปที่ 1)<sup>33,34</sup> เซลล์เนื้องอกมีรูปร่างคล้ายกระสวย นิวเคลียสโปร่ง (vesicular nuclei) นิวคลีโอไลด์ไม่เด่นชัด ไซโทพลาซึมน้อย และไม่ค่อยพบเซลล์ที่กำลังแบ่งตัว (รูปที่ 2) นอกจากนี้อาจพบมัดใยคอลลาเจนคล้ายแผลเป็น (keloid-like bundle of collagen) การสะสมของก้อนแคลเซียมและเนื้อตายได้<sup>10,19</sup>

บางครั้งภายในเนื้องอกอาจพบเซลล์ไขมัน (adipocyte)<sup>34</sup> และเซลล์ขนาดใหญ่หลายนิวเคลียส (giant multinucleated cells) ได้<sup>35</sup> สำหรับโซลิทารีไฟบรัสทูเมออร์ในช่องปากมีรายงานว่าอาจพบมาสต์เซลล์ (mast cell) จำนวนมากในชิ้นเนื้อ<sup>36</sup> ซึ่งสามารถตรวจสอบเพิ่มเติมโดยการย้อมสีโทลูอิดีนบลู (toluidine blue)<sup>37</sup>

#### การตรวจทางอิมมูโนฮิสโตเคมี

การวินิจฉัยโซลิทารีไฟบรัสทูเมออร์ต้องอาศัยการยืนยันด้วยวิธีอิมมูโนฮิสโตเคมี โดยพบว่าเซลล์เนื้องอกมีการแสดงออกของโปรตีน ซีดี34 (CD34) (ร้อยละ 90-95) (รูปที่ 3) ซีดี99 (CD99) (ร้อยละ 50-75) และบีซีแอล-2 (bcl-2) (ร้อยละ 20-35)<sup>10,38</sup> และไม่มีการแสดงออกของโปรตีนแอกทินของกล้ามเนื้อเรียบ ไซโทเคราติน (cytokeratin)

เอส-100 (S-100) เดสมิน (desmin) แฟกเตอร์ 13 เอ (factor XIIIa) และเอพิทีเลียลเมมเบรนแอนติเจน (epithelial membrane antigen)<sup>39,40</sup>

นอกจากนี้เซลล์เนื้องอกในโซลิทารีไฟบรัสทูเมออร์มีการแสดงออกของ เคไอ-67 (Ki-67) ค่าเฉลี่ยต่ำ<sup>36</sup> โดยมีรายงานพบการแสดงออกของโปรตีนชนิดนี้ที่นิวเคลียสร้อยละ 1-10 ของเซลล์ทั้งหมด<sup>41-43</sup> แต่การแสดงออกของเคไอ-67 อาจเพิ่มขึ้นถึงร้อยละ 20 ในรอยโรคที่แสดงลักษณะเนื้องอกร้ายแรง<sup>42</sup>

#### การวินิจฉัยแยกโรค

การวินิจฉัยแยกโรคทางจุลพยาธิวิทยาของโซลิทารีไฟบรัสทูเมออร์ นอกจากจะต้องแยกออกจากอีเมงจิโอเพอริไซโทมาแล้วควรแยกออกจากเนื้องอกของเนื้อเยื่ออ่อนหลายชนิดที่มีเซลล์รูปกระสวยเป็นองค์ประกอบ เช่น ไมโอไฟโบรมาไฟโบรมาโทซิส (fibromatosis) ไฟบรัสติสซิโอไซโทมาและเนื้องอกของปลายนประสาท (peripheral nerve sheath tumor)

ไมโอไฟโบรมามีลักษณะทางจุลพยาธิวิทยาหลายอย่างใกล้เคียงกับโซลิทารีไฟบรัสทูเมออร์โดยอาจพบกลุ่มหลอดเลือด



ผนังบางแผ่นคอลลาเจนที่หนาตัวและบริเวณแถบหนาสีชมพูรอบหลอดเลือดได้เช่นกัน แต่เซลล์เนื้องอกรอบหลอดเลือดของไมโอไฟโบรมาจะมีรูปร่างกลมรี เรียงตัวเป็นกลุ่มๆ (multinodular) ซึ่งถือเป็นลักษณะสำคัญที่ไม่ปรากฏในซัลลิทารีไฟโบรสทูเมอร์ นอกจากนี้การตรวจทางอิมมูโนฮิสโตเคมีไมโอไฟโบรมาจะมีการแสดงออกของโปรตีนเอกทินของกล้ามเนื้อเรียบและเอกทินจำเพาะกล้ามเนื้อ แต่ไม่แสดงออกซิติ34 ซึ่งแตกต่างอย่างชัดเจนจากซัลลิทารีไฟโบรสทูเมอร์<sup>44,45</sup>

ไฟโบรมาโทซิสนั้นประกอบด้วยเซลล์รูปกระสวยจำนวนมาก อาจมีส่วนคล้ายซัลลิทารีไฟโบรสทูเมอร์ แต่ลักษณะทางจุลพยาธิวิทยาของไฟโบรมาโทซิสจะมีรูปแบบเดียวกัน (monotonous pattern) ซึ่งแตกต่างจากซัลลิทารีไฟโบรสทูเมอร์ที่จะพบบริเวณที่มีจำนวนเซลล์มาก และบริเวณที่มีจำนวนเซลล์น้อยสลับกัน<sup>46</sup>

ทั้งไฟโบรสตีโอไซโทมาและซัลลิทารีไฟโบรสทูเมอร์อาจพบรูปแบบการเรียงตัวของเซลล์เนื้องอกคล้ายล่อเกวียน (storiform pattern) แต่ลักษณะนี้จะเด่นชัดในไฟโบรสตีโอไซโทมามากกว่า ในขณะที่ซัลลิทารีไฟโบรสทูเมอร์จะพบบริเวณที่มีมดืคอลลาเจนที่หนาแน่นด้วย และที่สำคัญไม่พบการแสดงออกของซิติ34 ในไฟโบรสตีโอไซโทมาทางอิมมูโนฮิสโตเคมี

เนื้องอกของปลายประสาท เช่น นิวโรไฟโบรมา (neurofibroma) หรือซัลลิทารีเซอร์คัมสไครบนิวโรมา (solitary circumscribed neuroma) อาจมีส่วนคล้ายซัลลิทารีไฟโบรสทูเมอร์ แต่เนื้องอกของปลายประสาทเหล่านี้จะแสดงออกของโปรตีนเอส-100 ทางอิมมูโนฮิสโตเคมี<sup>43,47</sup>

### พฤติกรรมของเนื้องอก

ซัลลิทารีไฟโบรสทูเมอร์ของเยื่อหุ้มปอดพบโอกาสเป็นโรคซ้ำร้อยละ 1.4<sup>19</sup> อัตราการรอดชีวิตในระยะเวลา 5 ปีสูงคือ ร้อยละ 97<sup>48</sup> และมีอัตราการเสียชีวิตจากเนื้องอกเพียงร้อยละ 1<sup>49</sup> สำหรับเนื้องอกซัลลิทารีไฟโบรสทูเมอร์ที่เกิดนอกช่องอกมีรายงานโอกาสเป็นโรคซ้ำร้อยละ 2-8<sup>50</sup> โดยเนื้องอกที่บริเวณประจันอก (mediastinum) ช่องท้อง บริเวณกระดูกเชิงกราน (pelvis) ส่วนหลังของช่องท้องมีพฤติกรรมที่ค่อนข้างรุนแรงมากกว่า

### ซัลลิทารีไฟโบรสทูเมอร์ชนิดร้ายแรง

ซัลลิทารีไฟโบรสทูเมอร์ชนิดร้ายแรงนั้นพบได้น้อย พบประมาณร้อยละ 10-15 ของซัลลิทารีไฟโบรสทูเมอร์ทั้งหมด<sup>51</sup> โดยซัลลิทารีไฟโบรสทูเมอร์ของเยื่อหุ้มปอดจะมีอัตราการเปลี่ยนแปลงไปเป็นลักษณะที่ร้ายแรงที่สุดถึงร้อยละ 23 ส่วนซัลลิทารีไฟโบรสทูเมอร์ที่ตำแหน่งอื่นๆ พบลักษณะที่ร้ายแรงน้อยกว่ามาก<sup>52</sup>

ลักษณะทางจุลพยาธิวิทยาของซัลลิทารีไฟโบรสทูเมอร์ชนิดร้ายแรง คือ มีเซลล์เนื้องอกหนาแน่นและพบเซลล์มีลักษณะผิดปกติ (cytologic atypia) เนื้อมีเซลล์ระยะแบ่งตัวที่มากกว่า 4 ตัว จากการดูด้วยกำลังขยายสูง (high-power fields) 10 ตำแหน่ง หรือมีการแทรกซึมของเนื้องอกที่ขอบของรอยโรค (infiltrative margins)<sup>53</sup> นอกจากนี้จะต้องพบบริเวณที่เปลี่ยนแปลงอย่างฉับพลันจากบริเวณที่เป็นซัลลิทารีไฟโบรสทูเมอร์ไปเป็นมะเร็ง<sup>53</sup>

บริเวณที่เกิดการพัฒนาย้อนกลับ (dedifferentiation) จะมีการแสดงออกของ ซิติ34 ลดลง และมีการกลายพันธุ์ (mutation) ของยีนต้านเนื้องอก (tumor suppressor gene) โดยมีการแสดงออกของ พี53 (p53) และ พี16 (p16) มากขึ้น<sup>54</sup>

ซัลลิทารีไฟโบรสทูเมอร์ชนิดร้ายแรงมีโอกาสเป็นโรคซ้ำร้อยละ 14-63<sup>50</sup> และแพร่กระจายไปยังตำแหน่งอื่นได้ร้อยละ 17<sup>55</sup> อวัยวะที่พบการแพร่กระจายได้บ่อยที่สุดคือ ปอด กระดูก และตับ<sup>23</sup> อัตราการรอดชีวิตในระยะเวลา 5 ปี ประมาณร้อยละ 71-89<sup>48,55</sup>

### ซัลลิทารีไฟโบรสทูเมอร์ของช่องปากและอวัยวะใกล้เคียง

ไฟโบรสทูเมอร์ในบริเวณช่องปากและอวัยวะใกล้เคียงนั้นพบได้ค่อนข้างน้อยประมาณร้อยละ 3 ของเนื้องอกทั้งหมดที่เกิดในบริเวณนี้<sup>56-60</sup> จากการรวบรวมข้อมูลของรายงานผู้ป่วยซัลลิทารีไฟโบรสทูเมอร์ในช่องปากจนกระทั่งถึงปัจจุบันพบมีรายงานทั้งหมด 81 ราย<sup>29,30,36,37,41,43,47,51,52,56,57,60-86</sup> ดังตารางที่ 1 โดยพบรายงานในผู้ป่วยอายุตั้งแต่ 11-81 ปี แต่พบบ่อยที่สุดคือ ช่วงอายุ 41-60 ปี (ร้อยละ 48.1) โดยพบในเพศหญิงได้มากกว่าเพศชายเล็กน้อย (อัตราส่วน 1.13 ต่อ 1) ตำแหน่งที่พบบ่อยที่สุดคือ กระพุ้งแก้ม (ร้อยละ 43.2) รองลงมา คือ ลิ้น (ร้อยละ 13.6) ต่อมน้ำลายพาโรติด (parotid gland) (ร้อยละ 9.8) และริมฝีปาก (ร้อยละ 8.6)

ตามลำดับ บริเวณอื่นๆ ที่พบมีรายงาน ได้แก่ ต่อมน้ำลายใต้ลิ้น ร่องด้านแก้ม (vestibule) ต่อมน้ำลายใต้ขากรรไกรล่าง (submandibular gland) เพดานปาก เหงือกแฉ่งสามเหลี่ยม หลังฟันกรามล่าง (retromolar region) คาง และโพรงอากาศแม็กซิลลา

รอยโรคมักเป็นก้อนที่โตช้า ขอบเขตชัดเจน คลำไม่เจ็บ สีเหมือนเนื้อเยื่อปกติ ขนาดตั้งแต่ 0.7 ถึง 8 เซนติเมตร รอยโรคบริเวณลิ้นอาจรบกวนการพูดและการกลืน

นอกจากนี้ยังมีรายงานไซลิทรีไฟบรอสทูเมอร์ที่เกิดในบริเวณคีระและคออื่นๆ ได้แก่ เนื้อเยื่อส่วนลึกของคอ<sup>87</sup> ต่อมไทรอยด์<sup>88</sup> กล่องเสียง (larynx)<sup>89</sup> ฝาปิดกล่องเสียง (epiglottis)<sup>90</sup> ช่องว่างรอบคอหอย (parapharyngeal)<sup>91</sup> คอหอยส่วนจมูก (nasopharynx)<sup>34</sup> เบ้าตา<sup>92</sup> เยื่อหุ้มสมองและไขสันหลัง<sup>93</sup> ข้อมูลสนับสนุนส่วนใหญ่บ่งชี้ว่า ไซลิทรีไฟบรอสทูเมอร์ในบริเวณคีระและคอจะมีพฤติกรรมไม่ก้าวร้าว (non-aggressive)<sup>19,38,88,92,94</sup> แต่อย่างไรก็ตามมีรายงานของไซลิทรีไฟบรอสทูเมอร์ชนิดร้ายแรงในบริเวณในช่องปาก 3 ราย โดยเกิดที่ลิ้น<sup>51</sup> กระพุ้งแก้ม<sup>80</sup> และต่อมน้ำลายใต้ลิ้น<sup>72</sup>

การรักษาหลักของไซลิทรีไฟบรอสทูเมอร์ในช่องปากและอวัยวะใกล้เคียง คือ การตัดเนื้องอกออกทั้งหมด (surgical removal) โดยพบว่าการพยากรณ์โรคของไซลิทรีไฟบรอสทูเมอร์ในช่องปากและอวัยวะใกล้เคียงจะดีกว่าเนื้องอกที่เกิดในตำแหน่งอื่นๆ เนื่องจากรายงานที่ผ่านมาพบการกลับเป็นซ้ำเพียง 1 รายเท่านั้น<sup>78</sup> อย่างไรก็ตามระยะเวลาในการติดตามผลการรักษาในแต่ละการศึกษามีความแตกต่างกัน (1 เดือน-15 ปี) โดยผู้ป่วยส่วนใหญ่มีการติดตามผลเพียง 1-2 ปี เท่านั้น ดังนั้นอาจเป็นไปได้ว่า อัตราการเป็นซ้ำของไซลิทรีไฟบรอสทูเมอร์ในช่องปากและอวัยวะใกล้เคียงในระยะยาวอาจสูงกว่าที่รายงานได้

## สรุป

จากความรู้ทางพยาธิวิทยาและการศึกษาอิมมูโนฮิสโตเคมีที่เพิ่มมากขึ้นทำให้การวินิจฉัยโรคมักมีการพัฒนาอยู่ตลอดเวลา ในอดีตฮีแมงจิโอเพอริไซโตมาเป็นเนื้องอกที่ให้การวินิจฉัยจากลักษณะทางจุลพยาธิวิทยาที่เด่นชัดของหลอดเลือดแดงแขนงคล้ายเขากวาง แต่เนื่องจากลักษณะทางจุลพยาธิวิทยาดังกล่าวไม่จำเพาะ อาจพบในเนื้องอกอื่นอีกหลายชนิดร่วมกับการแสดงออกของโปรตีนทางอิมมูโนฮิสโตเคมีของเซลล์

เนื้องอกที่ไม่สัมพันธ์กับลักษณะของเพอริไซต์ ทำให้เกิดข้อถกเถียงเกี่ยวกับธรรมชาติของเนื้องอกชนิดนี้ ปัจจุบันฮีแมงจิโอเพอริไซโตมาจะได้รับการวินิจฉัยก็ต่อเมื่อคัดแยกโรคอื่นออกไปแล้ว จากการตรวจทางจุลพยาธิวิทยาร่วมกับวิธีอิมมูโนฮิสโตเคมี โดยรอยโรคส่วนใหญ่จะได้รับการวินิจฉัยเป็นไซลิทรีไฟบรอสทูเมอร์ ซึ่งเป็นเนื้องอกที่มีจุดกำเนิดมาจากไฟโบรบลาสต์ และมีลักษณะทางจุลพยาธิวิทยาเหมือนกับฮีแมงจิโอเพอริไซโตมา แต่แสดงออกจากทางอิมมูโนฮิสโตเคมีที่จำเพาะต่อโปรตีนซีดี34 เนื้องอกชนิดนี้สามารถเกิดได้ทั่วร่างกายรวมถึงช่องปาก ดังนั้น ทันตแพทย์จึงควรรู้จักโรคนี้มากขึ้น รอยโรคในช่องปากและอวัยวะใกล้เคียงมักพบเป็นก้อนบวมที่โตขึ้นช้าๆ ขอบเขตชัดเจน ไม่เจ็บ และมีสีเหมือนเนื้อเยื่อปกติ การรักษาหลัก คือ การผ่าตัด การพยากรณ์โรคดี และมีอัตราการเป็นซ้ำต่ำ

## เอกสารอ้างอิง

1. Stout AP, Murray MR. Hemangiopericytoma: a vascular tumor featuring Zimmermann's pericytes. *Ann Surg.* 1942;116:26-33.
2. Diaz-Flores L, Gutierrez R, Madrid JF, Varela H, Valladares F, Acosta E, et al. Pericytes. Morpho-function, interactions and pathology in a quiescent and activated mesenchymal cell niche. *Histol Histopathol.* 2009;24:909-69.
3. Weibel ER. On pericytes, particularly their existence on lung capillaries. *Microvasc Res.* 1974;8:218-35.
4. Kristensson K, Olsson Y. Accumulation of protein tracers in pericytes of the central nervous system following systemic injection in immature mice. *Acta Neurol Scand.* 1973;49:189-94.
5. van Deurs B. Observations on the blood-brain barrier in hypertensive rats, with particular reference to phagocytic pericytes. *J Ultrastruct Res.* 1976;56:65-77.
6. Sims DE. Diversity within pericytes. *Clin Exp Pharmacol Physiol.* 2000;27:842-6.
7. Armulik A, Abramsson A, Betsholtz C. Endothelial/pericyte interactions. *Circ Res.* 2005;97:512-23.
8. Edelman DA, Jiang Y, Tyburski J, Wilson RF, Steffes C. Pericytes and their role in microvasculature homeostasis. *J Surg Res.* 2006;135:305-11.

9. Stout AP. Hemangiopericytoma; a study of 25 cases. *Cancer*. 1949;2:1027-54.
10. Gengler C, Guillou L. Solitary fibrous tumour and haemangiopericytoma: evolution of a concept. *Histopathology*. 2006;48:63-74.
11. Stout AP. Tumors featuring pericytes; glomus tumor and hemangiopericytoma. *Lab Invest*. 1956;5: 217-23.
12. Schurch W, Skalli O, Lagace R, Seemayer TA, Gabbiani G. Intermediate filament proteins and actin isoforms as markers for soft-tissue tumor differentiation and origin. III. Hemangiopericytomas and glomus tumors. *Am J Pathol*. 1990;136:771-86.
13. Skalli O, Pelte MF, Peclet MC, Gabbiani G, Gugliotta P, Bussolati G, et al. Alpha-smooth muscle actin, a differentiation marker of smooth muscle cells, is present in microfilamentous bundles of pericytes. *J Histochem Cytochem*. 1989;37:315-21.
14. D'Amore ES, Manivel JC, Sung JH. Soft-tissue and meningeal hemangiopericytomas: an immunohistochemical and ultrastructural study. *Hum Pathol*. 1990;21:414-23.
15. Fletcher CD. The evolving classification of soft tissue tumours: an update based on the new WHO classification. *Histopathology*. 2006;48:3-12.
16. Klemperer P, CB R. Primary neoplasms of the pleura. a report of five cases. *Arch Pathol*. 1931; 11:385-412.
17. Stout AP, Murray MR. Localized pleural mesothelioma: investigation of its characteristics and histogenesis by the method of tissue culture. *Arch Pathol*. 1942;34:951-64.
18. Briselli M, Mark EJ, Dickersin GR. Solitary fibrous tumors of the pleura: eight new cases and review of 360 cases in the literature. *Cancer*. 1981; 47:2678-89.
19. England DM, Hochholzer L, McCarthy MJ. Localized benign and malignant fibrous tumors of the pleura. A clinicopathologic review of 223 cases. *Am J Surg Pathol* 1989;13:640-58.
20. Park MS, Araujo DM. New insights into the hemangiopericytoma/solitary fibrous tumor spectrum of tumors. *Curr Opin Oncol*. 2009;21: 327-31.
21. Sung SH, Chang JW, Kim J, Lee KS, Han J, Park SI. Solitary fibrous tumors of the pleura: surgical outcome and clinical course. *Ann Thorac Surg* 2005;79:303-7.
22. Robinson LA. Solitary fibrous tumor of the pleura. *Cancer Control*. 2006;13:264-9.
23. Guillou L, Fletcher JA, Fletcher CDM, Mandahl N. Extrapleural solitary fibrous tumor and haemangiopericytoma. In: Fletcher CDM, Krishnan Unni K, Mertens F. *Pathology and Genetics of Tumours of Soft Tissue and Bone*. Lyon: IRC Press, 2005:86-90.
24. Cranshaw IM, Gikas PD, Fisher C, Thway K, Thomas JM, Hayes AJ. Clinical outcomes of extra-thoracic solitary fibrous tumours. *Eur J Surg Oncol*. 2009;35:994-8.
25. Dotan ZA, Mor Y, Olchovsky D, Aviel-Ronen S, Engelberg S, Pinthus J, et al. Solitary fibrous tumor presenting as perirenal mass associated with hypoglycemia. *J Urol*. 1999;162:2087-8.
26. Goodlad JR, Fletcher CD. Solitary fibrous tumour arising at unusual sites: analysis of a series. *Histopathology*. 1991;19:515-22.
27. Jeong AK, Lee HK, Kim SY, Cho KJ. Solitary fibrous tumor of the parapharyngeal space: MR imaging findings. *AJNR Am J Neuroradiol*. 2002;23: 473-5.
28. Kim TA, Brunberg JA, Pearson JP, Ross DA. Solitary fibrous tumor of the paranasal sinuses: CT and MR appearance. *AJNR Am J Neuroradiol*. 1996;17:1767-72.
29. Iwai S, Nakazawa M, Yoshikawa F, Amekawa S, Sakuda M. Solitary fibrous tumor of the buccal mucosa: report of a case with immunohistochemical studies. *Oral Surg Oral Med Oral Pathol Oral Radiol Endod*. 1999;88:461-5.
30. Shin JH, Sung IY, Suh JH, Yang SO, Jeong YK, Lee JH, et al. Solitary fibrous tumor in the buccal space: MR findings with pathologic correlation. *AJNR Am J Neuroradiol*. 2001;22:1890-2.

31. Tateishi U, Nishihara H, Morikawa T, Miyasaka K. Solitary fibrous tumor of the pleura: MR appearance and enhancement pattern. *J Comput Assist Tomogr* 2002;26:174-9.
32. Ali SZ, Hoon V, Hoda S, Heelan R, Zakowski MF. Solitary fibrous tumor. A cytologic-histologic study with clinical, radiologic, and immunohistochemical correlations. *Cancer*. 1997;81:116-21.
33. Suster S, Nascimento AG, Miettinen M, Sickel JZ, Moran, CA. Solitary fibrous tumors of soft tissue. A clinicopathologic and immunohistochemical study of 12 cases. *Am J Surg Pathol*. 1995;19:1257-66.
34. Mentzel T, Bainbridge TC, Katenkamp D. Solitary fibrous tumour: clinicopathological, immunohistochemical, and ultrastructural analysis of 12 cases arising in soft tissues, nasal cavity and nasopharynx, urinary bladder and prostate. *Virchows Arch*. 1997;430:445-53.
35. Hasegawa T, Matsuno Y, Shimoda T, Hasegawa F, Sano T, Hirohashi S. Extrathoracic solitary fibrous tumors: their histological variability and potentially aggressive behavior. *Hum Pathol*. 1999;30:1464-73.
36. Lukinmaa PL, Hietanen J, Warfvinge G, Sane J, Tuominen S, Henriksson V, et al. Solitary fibrous tumour of the oral cavity: clinicopathological and immunohistochemical characterization of three cases. *J Oral Pathol Med*. 2000;29:186-92.
37. Vargas PA, Alves FA, Lopes MA, Siqueira SA, Menezes LF, Aldred VL, et al. Solitary fibrous tumour of the mouth: report of two cases involving the tongue and cheek. *Oral Dis*. 2002;8:111-5.
38. Witkin GB, Rosai J. Solitary fibrous tumor of the upper respiratory tract. A report of six cases. *Am J Surg Pathol*. 1991;15:842-8.
39. el-Naggar AK, Ro JY, Ayala AG, Ward R, Ordonez NG. Localized fibrous tumor of the serosal cavities. Immunohistochemical, electron-microscopic, and flow-cytometric DNA study. *Am J Clin Pathol*. 1989;92:561-5.
40. van de Rijn M, Lombard CM, Rouse RV. Expression of CD34 by solitary fibrous tumors of the pleura, mediastinum, and lung. *Am J Surg Pathol*. 1994;18:814-20.
41. Hanau CA, Miettinen M. Solitary fibrous tumor: histological and immunohistochemical spectrum of benign and malignant variants presenting at different sites. *Hum Pathol*. 1995;26:440-9.
42. Hasegawa T, Matsuno Y, Shimoda T, Hirohashi S, Hirose T, Sano, T. Frequent expression of bcl-2 protein in solitary fibrous tumors. *Jpn J Clin Oncol*. 1998;28:86-91.
43. Perez-Ordóñez B, Koutlas IG, Strich E, Gilbert RW, Jordan RC. Solitary fibrous tumor of the oral cavity: an uncommon location for a ubiquitous neoplasm. *Oral Surg Oral Med Oral Pathol Oral Radiol Endod*. 1999;87:589-93.
44. Lingen MW, Mostofi RS, Solt DB. Myofibromas of the oral cavity. *Oral Surg Oral Med Oral Pathol Oral Radiol Endod*. 1995;80:297-302.
45. Beham A, Badve S, Suster S, Fletcher CD. Solitary myofibroma in adults: clinicopathological analysis of a series. *Histopathology*. 1993;22:335-41.
46. Fowler CB, Hartman KS, Brannon RB. Fibromatosis of the oral and paraoral region. *Oral Surg Oral Med Oral Pathol*. 1994;77:373-86.
47. Ferreiro JA, Nascimento AG. Solitary fibrous tumour of the major salivary glands. *Histopathology*. 1996;28:261-4.
48. Magdeleinat P, Alifano M, Petino A, Le Rochais JP, Dulmet E, Galateau F, et al. Solitary fibrous tumors of the pleura: clinical characteristics, surgical treatment and outcome. *Eur J Cardiothorac Surg*. 2002;21:1087-93.
49. Vallat-Decouvelaere AV, Dry SM, Fletcher CD. Atypical and malignant solitary fibrous tumors in extrathoracic locations: evidence of their comparability to intra-thoracic tumors. *Am J Surg Pathol*. 1998;22:1501-11.
50. de Perrot M, Fischer S, Brundler MA, Sekine Y, Keshavjee S. Solitary fibrous tumors of the pleura. *Ann Thorac Surg*. 2002;74:285-93.
51. Shnayder Y, Greenfield BJ, Oweity T, DeLacure MD. Malignant solitary fibrous tumor of the tongue.

- Am J Otolaryngol. 2003;24:246-9.
52. Yamashita Y, Satoh T, Goto M. Solitary fibrous tumour of the tongue: a case report with immuno-histochemical studies. *Int J Oral Maxillofac Surg.* 2002;31:681-3.
53. Fukunaga M, Naganuma H, Nikaido T, Harada T, Ushigome S. Extrapleural solitary fibrous tumor: a report of seven cases. *Mod Pathol.* 1997;10:443-50.
54. Mosquera JM, Fletcher CD. Expanding the spectrum of malignant progression in solitary fibrous tumors: a study of 8 cases with a discrete anaplastic component is this dedifferentiated SFT? *Am J Surg Pathol.* 2009;33:1314-21.
55. Spitz FR, Bouvet M, Pisters PW, Pollock RE, Feig BW. Hemangiopericytoma: a 20-year single-institution experience. *Ann Surg Oncol.* 1998;5:350-5.
56. Alawi F, Stratton D, Freedman PD. Solitary fibrous tumor of the oral soft tissues: a clinico-pathologic and immunohistochemical study of 16 cases. *Am J Surg Pathol.* 2001;25:900-10.
57. Jham BC, Salles JM, Soares JM, Sousa Ade A, Moraes GM, Ribeiro CA, et al. Solitary fibrous tumour of the buccal mucosa: case report and review of the literature. *Br J Oral Maxillofac Surg.* 2007;45:323-5.
58. Lo Muzio L, Mascio M, Capodiferro S, Favia G, Maiorano E. Solitary fibrous tumor of the oral cavity: the need for an extensive sampling for a correct diagnosis. *J Oral Pathol Med.* 2007;36:538-42.
59. Brunnemann RB, Ro JY, Ordonez NG, Mooney J, El-Naggar AK, Ayala AG. Extrapleural solitary fibrous tumor: a clinicopathologic study of 24 cases. *Mod Pathol.* 1999;12:1034-42.
60. Kurihara K, Mizuseki K, Sonobe J, Yanagihara J. Solitary fibrous tumor of the oral cavity: report of a case. *Oral Surg Oral Med Oral Pathol Oral Radiol Endod.* 1999;87:223-6.
61. Gunhan O, Yildiz FR, Celasun B, Onder T, Finci R. Solitary fibrous tumour arising from sublingual gland: report of a case. *J Laryngol Otol.* 1994;108:998-1000.
62. Piattelli A, Fioroni M, Rubini C. Solitary fibrous tumour of the tongue. *Oral Oncol.* 1998;34:431-4.
63. Sato J, Asakura K, Yokoyama Y, Satoh M. Solitary fibrous tumor of the parotid gland extending to the parapharyngeal space. *Eur Arch Otorhinolaryngol.* 1998;255:18-21.
64. Hirano M, Tanuma J, Shimoda T, Sugihara K, Tsuneyoshi M, Kitano M. Solitary fibrous tumor in the mental region. *Pathol Int.* 2001;51:905-8.
65. Hardisson D, Cuevas-Santos J, Contreras F. Solitary fibrous tumor of the skin. *J Am Acad Dermatol.* 2002;46:S37-40.
66. Harada T, Matsuda H, Maruyama R, Yoshimura Y. Solitary fibrous tumours of the lower gingiva: a case report. *Int J Oral Maxillofac Surg.* 2002;31:448-50.
67. Hofmann T, Braun H, Kole W, Beham A. Solitary fibrous tumor of the submandibular gland. *Eur Arch Otorhinolaryngol.* 2002;259:470-3.
68. Guerra MF, Amat CG, Campo FR, Perez JS. Solitary fibrous tumor of the parotid gland: a case report. *Oral Surg Oral Med Oral Pathol Oral Radiol Endod.* 2002;94:78-82.
69. Kumagai M, Suzuki H, Takahashi E, Matsuura K, Furukawa M, Tezuka F. A case of solitary fibrous tumor of the parotid gland: review of the literatures. *Tohoku J Exp Med.* 2002;198:41-6.
70. Wu SL, Vang R, Clubb FJ, Jr., Connelly JH. Solitary fibrous tumor of the tongue: report of a case with immunohistochemical and ultrastructural studies. *Ann Diagn Pathol.* 2002;6:168-71.
71. Veltrini VC, Etges A, Magalhaes MH, de Araujo NS, de Araujo VC. Solitary fibrous tumor of the oral mucosa-morphological and immunohistochemical profile in the differential diagnosis with hemangiopericytoma. *Oral Oncol.* 2003;39:420-6.
72. Ogawa I, Sato S, Kudo Y, Miyauchi M, Sugiyama M, Suei Y, et al. Solitary fibrous tumor with malignant potential arising in sublingual gland. *Pathol Int.* 2003;53:40-5.
73. Shimoyama T, Horie N, Ide F. Solitary fibrous tumor of the palate: a case report and review of the literature. *J Oral Maxillofac Surg.* 2004;62:895-7.



74. Swelam W, Ida-Yonemochi H, Maruyama S, Ikarashi T, Fukuda J, Takagi R, et al. Solitary fibrous tumor of the lower lip involving minor salivary gland components: report of a case and review of the literature of salivary gland cases. *Oral Oncology EXTRA*. 2004;40:107-12.
75. Thompson M, Cheng LH, Stewart J, Marker A, Adlam DM. A paediatric case of a solitary fibrous tumour of the parotid gland. *Int J Pediatr Otorhinolaryngol*. 2004;68:481-7.
76. Sakamoto K, Sawai T, Yamaguchi A. Solitary fibrous tumor of the tongue. *Oral oncology EXTRA*. 2005;41:222-5.
77. Kim HJ, Lee HK, Seo JJ, Shin JH, Jeong AK, Lee JH, et al. MR imaging of solitary fibrous tumors in the head and neck. *Korean J Radiol*. 2005;6:136-42.
78. Morales-Cadena M, Zubiaur FM, Alvarez R, Madrigal J, Zarate-Osorno A. Solitary fibrous tumor of the nasal cavity and paranasal sinuses. *Otolaryngol Head Neck Surg*. 2006;135:980-2.
79. Manor E, Bodner L. Chromosomal aberrations in oral solitary fibrous tumor. *Cancer Genet Cytogenet*. 2007;174:170-2.
80. Gonzalez-Garcia R, Gil-Diez Usandizaga JL, Hyun Nam S, Rodriguez Campo FJ, Naval-Gias L. Solitary fibrous tumour of the oral cavity with histological features of aggressiveness. *Br J Oral Maxillofac Surg*. 2006;44:543-5.
81. Kodama S, Fujita K, Suzuki M. Solitary fibrous tumor in the maxillary sinus treated by endoscopic medial maxillectomy. *Auris Nasus Larynx*. 2009; 36:100-3.
82. Garg D, Palaskar S, Shetty VP, Bhushan A, Bhatia P, Sarin J. Diagnostic dilemma: solitary fibrous tumor or hemangiopericytoma of the submandibular region in a patient with multiple odontogenic keratocysts. *J Pediatr Oncol Nurs*. 2009;26:136-41.
83. Vafiadou M, Dimitrakopoulos I, Georgitzikis I, Hytiroglou P, Bobos M, Karakasis D. Solitary fibrous tumor of the tongue: case report and literature review. *Int J Oral Maxillofac Surg*. 2008; 37:1067-9.
84. Amico P, Colella G, Rossiello R, Maria Vecchio G, Leocata P, Magro G. Solitary fibrous tumor of the oral cavity with a predominant leiomyomatous-like pattern: a potential diagnostic pitfall. *Pathol Res Pract*. 2010;206:499-503.
85. O'Regan EM, Vanguri V, Allen CM, Eversole LR, Wright JM, Woo SB. Solitary fibrous tumor of the oral cavity: clinicopathologic and immunohistochemical study of 21 cases. *Head Neck Pathol*. 2009;3:106-15.
86. Bauer JL, Miklos AZ, Thompson LD. Parotid gland solitary fibrous tumor: a case report and clinicopathologic review of 22 cases from the literature. *Head Neck Pathol*. 2012;6:21-31.
87. Greig AV, Spraggs PD, Mannion E, Rhys-Evans PH, Fisher C. Solitary fibrous tumour of the deep soft tissues of the neck. *J Laryngol Otol*. 1998;112: 503-5.
88. Kie JH, Kim JY, Park YN, Lee MK, Yang WI, Park JS. Solitary fibrous tumour of the thyroid. *Histopathology*. 1997;30:365-8.
89. Benlyazid A, Lescanne E, Lefrancq T, Fetisoff F, Beutter P. Solitary fibrous tumour of the larynx: report of a case. *J Laryngol Otol*. 1998;112:286-9.
90. Safneck JR, Alguacil-Garcia A, Dort JC, Phillips SM. Solitary fibrous tumour: report of two new locations in the upper respiratory tract. *J Laryngol Otol*. 1993;107:252-6.
91. Gangopadhyay K, Taibah K, Manohar MB, Kfoury H. Solitary fibrous tumor of the parapharyngeal space: a case report and review of the literature. *Ear Nose Throat J*. 1996;75:681-4.
92. Dorfman DM, To K, Dickersin GR, Rosenberg AE, Pilch BZ. Solitary fibrous tumor of the orbit. *Am J Surg Pathol*. 1994;18:281-7.
93. Perry A, Scheithauer BW, Nascimento AG. The immunophenotypic spectrum of meningeal hemangiopericytoma: a comparison with fibrous meningioma and solitary fibrous tumor of meninges. *Am J Surg Pathol*. 1997;21:1354-60.
94. Zukerberg LR, Rosenberg AE, Randolph G, Pilch BZ, Goodman ML. Solitary fibrous tumor of the nasal cavity and paranasal sinuses. *Am J Surg Pathol*. 1991;15:126-30.

# Hemangiopericytoma and solitary fibrous tumor: a diagnostic consideration

**Pornpop Rattana-arpha D.D.S., Grad. Dip. (Oral and Maxillofacial Radiology),  
Higher Grad. Dip. (Oral Pathology)<sup>1</sup>**

**Ekarat Phattarataratip D.D.S., Ph.D., Diplomate American Board of Oral and  
Maxillofacial Pathology, Diplomate, Thai Board of Oral Diagnostic Science<sup>2</sup>**

<sup>1</sup>Department of Oral Diagnosis, Faculty of Dentistry, Khon Kaen University

<sup>2</sup>Department of Oral Pathology, Faculty of Dentistry, Chulalongkorn University

---

## Abstract

Hemangiopericytoma is regarded as a benign neoplasm originating from the pericyte, a contractile cell surrounding small blood vessels. Historically, the histopathologic diagnosis of hemangiopericytoma was based solely on the presence of thin-walled staghorn branching vessels surrounded by numerous round-to-spindle monomorphic tumor cells. However, more studies have emerged raising the skepticism of the nature of the pericyte itself as well as the existence of this tumor. Current concept of the diagnosis of this tumor has significantly changed as acknowledged by the recent WHO classification of soft tissue tumors. Most tumors previously diagnosed as hemangiopericytoma were reclassified into other tumor groups, the most important of which is solitary fibrous tumor. In this review, controversial issues regarding hemangiopericytoma are discussed. The general characteristics as well as oral manifestations of all reported solitary fibrous tumor cases are presented.

(CU Dent J. 2013;36:129-42)

**Key words:** *hemangiopericytoma; pericyte; solitary fibrous tumor*

---

**Correspondence** to Ekarat Phattarataratip, Ekarat.P@chula.ac.th