

1978-09-01

## มะเร็งกล้ามเนื้อเรียบของลิ้น (รายงานผู้ป่วย)

Chalong Thongdee

Vinai Sirichitra

Follow this and additional works at: <https://digital.car.chula.ac.th/cudj>



Part of the [Dentistry Commons](#)

---

### Recommended Citation

Thongdee, Chalong and Sirichitra, Vinai (1978) "มะเร็งกล้ามเนื้อเรียบของลิ้น (รายงานผู้ป่วย)," *Chulalongkorn University Dental Journal*: Vol. 1: Iss. 1, Article 2.

DOI: 10.58837/CHULA.CUDJ.1.1.2

Available at: <https://digital.car.chula.ac.th/cudj/vol1/iss1/2>

This Article is brought to you for free and open access by the Chulalongkorn Journal Online (CUJO) at Chula Digital Collections. It has been accepted for inclusion in Chulalongkorn University Dental Journal by an authorized editor of Chula Digital Collections. For more information, please contact [ChulaDC@car.chula.ac.th](mailto:ChulaDC@car.chula.ac.th).



# มะเร็งกล้ามเนื้อเรียบของลิ้น

## (รายงานผู้ป่วย)

ฉลอง ทองดี\* ท.บ., วท.ม.

วินัย ศิริจิตร\* ท.บ., M.S.

### บทคัดย่อ

มะเร็งกล้ามเนื้อเรียบของลิ้นหรือไลโอไมโอซาร์โคมา (Leiomyosarcoma) พบไม่บ่อยนัก ทั้งนี้เพราะโดยลักษณะทางโครงสร้างแล้วกล้ามเนื้อลิ้นไม่ได้ประกอบด้วยกล้ามเนื้อเรียบ แต่ประกอบด้วยกล้ามเนื้อเรียบซึ่งส่วนใหญ่เป็นพวกกล้ามเนื้อลาย กล้ามเนื้อเรียบที่พบบริเวณลิ้น พบได้สองบริเวณคือ ที่บริเวณเซอร์คัมวอลเลต แพปิลล่าร์ (Circumvallate papilla) และที่อยู่ตามผนังหลอดเลือด รายงานผู้ป่วยรายนี้เป็นกรณารายงานผู้ป่วยซึ่งชิ้นเนื้อไบออปซี (Biopsy) ถูกส่งมาตรวจที่แผนกวิชา ทันตพยาธิวิทยา คณะทันตแพทยศาสตร์ จุฬาลงกรณ์มหาวิทยาลัย ผลการชันสูตรโดยการดูด้วยกล้องจุลทรรศน์ และย้อมพิเศษ (Special stain) ปรากฏแน่ชัดว่าเป็นไลโอไมโอซาร์โคมา

### บทนำ

มะเร็งกล้ามเนื้อ ไลโอไมโอซาร์โคมาที่พบในช่องปากนั้นมีน้อยมาก จากการศึกษาค้นคว้าจากบทความ (Review literatures) ต่าง ๆ จนถึงปัจจุบันนี้พบเพียง 17 รายเท่านั้น (ตารางที่ 1) ในจำนวนทั้งหมดดังกล่าว พบที่เนื้อเยื่อข้างแก้มจำนวนทั้งสิ้น 5 ราย<sup>(2,3)</sup> ที่

บริเวณขากรรไกรบนพบ 4 ราย<sup>(4,5,6)</sup> ที่ขากรรไกรล่างพบ 2 ราย<sup>(7,8)</sup> ที่ลิ้นพบ 2 ราย<sup>(9,10)</sup> บริเวณพื้นปาก (Floor of mouth) พบ 2 ราย<sup>(11)</sup> ที่เพดานอ่อนพบ 1 ราย<sup>(11)</sup> และอีก 1 รายสุดท้ายพบบริเวณใต้มนต์ลฟอราเมนต์ (Submental area)<sup>(12)</sup>

จุดกำเนิดของไลโอไมโอซาร์โคมา เชื่อกันว่าเกิดมาจากกล้ามเนื้อเรียบ ซึ่งมีอยู่แล้ว

\* อาจารย์แผนกวิชาทันตพยาธิวิทยา คณะทันตแพทยศาสตร์ จุฬาลงกรณ์มหาวิทยาลัย

ในทิสซิว (Tissue) ซึ่งเป็นโครงสร้างของอวัยวะนั้น ๆ เช่น ที่ผนังของมดลูก ผนังของกระเพาะอาหารหรือลำไส้<sup>(1)</sup> สำหรับในช่องปากโดยโครงสร้างแล้วอวัยวะต่าง ๆ ไม่ได้ประกอบขึ้นจากกล้ามเนื้อเรียบ จะมีกล้ามเนื้อชนิดอื่นอยู่บ้างก็เพียงเล็กน้อยในบางบริเวณเท่านั้น หรือบริเวณผนังเส้นเลือดทั้งหลาย จึงเชื่อกันว่าความแข็งแรงของกล้ามเนื้อเรียบในช่องปากน่าจะถือกำเนิดมาจากทิสซิวบริเวณดังกล่าวนี้แน่นอน<sup>(1)</sup>

จุดมุ่งหมายในการรายงานผู้ป่วยนี้ผู้เขียนมีวัตถุประสงค์ที่จะเพิ่มจำนวนผู้ป่วยที่เป็นมะเร็งกล้ามเนื้อเรียบ (Leiomyosarcoma) ในช่องปากไว้เป็นหลักฐานสำหรับผู้สนใจศึกษาวิเคราะห์โรคต่อไป

### รายงานผู้ป่วย

ผู้ป่วยเป็นชายไทย อายุ 62 ปี ประวัติมีก้อนเนื้องอกบริเวณฐานลิ้น (Base of tongue) เคยได้รับการผ่าตัดมาแล้วครั้งหนึ่ง หลังจาก

นี้อีก 4 ปี พบว่ามีก้อนเนื้อโตขึ้นตรงบริเวณเดียวกันนี้อีก แพทย์ได้ตัดชิ้นเนื้อมาตรวจที่แผนกทันตพยาธิวิทยา คณะทันตแพทยศาสตร์ จุฬาลงกรณ์มหาวิทยาลัย การตรวจด้วยตาเปล่าพยาธิสภาพของชิ้นเนื้อเป็นสีน้ำตาลขนาด  $4 \times 2 \times 1$  ซม.<sup>3</sup> แข็งเหมือนยางไม่มีแคปซูล การตรวจด้วยกล้องจุลทรรศน์ พบว่าประกอบขึ้นด้วยเซลล์ซึ่งมีรูปร่างเป็นแบบสปินเดิล (Spindle cell shape) จำนวนมากมายเรียงตัวกันไม่เป็นระเบียบ เซลล์บางตัวพบมีการแบ่งตัวอย่างผิดปกติเห็นชัดเจน (รูปที่ 1,2) ติดสีจีย้อมพิเศษด้วยมัสซง (Masson stain) พบว่าไซโทพลาสซึมของทูเมอร์เซลล์ (cytoplasm of tumor cells) ติดสีแสดนิวเคลียสติดสีจัด ไม่มีครอสตริย์เอชัน (cross striation) แต่อย่างใด การวินิจฉัย เป็นไลโอไมโอซาร์โคมา

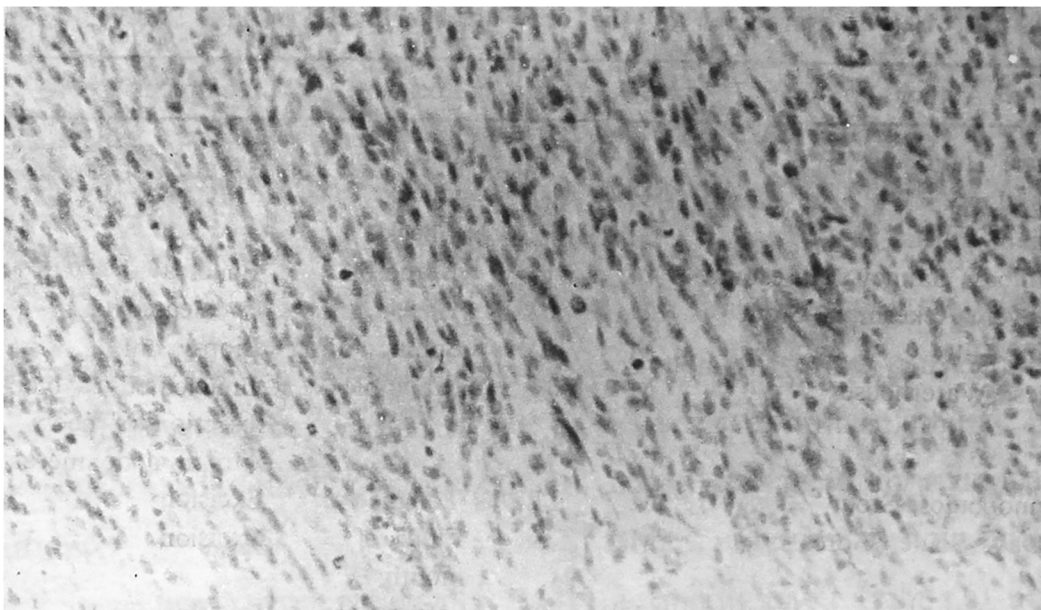
### การรักษา

ผู้ป่วยได้รับการรักษาโดยการผ่าตัด (Exision)

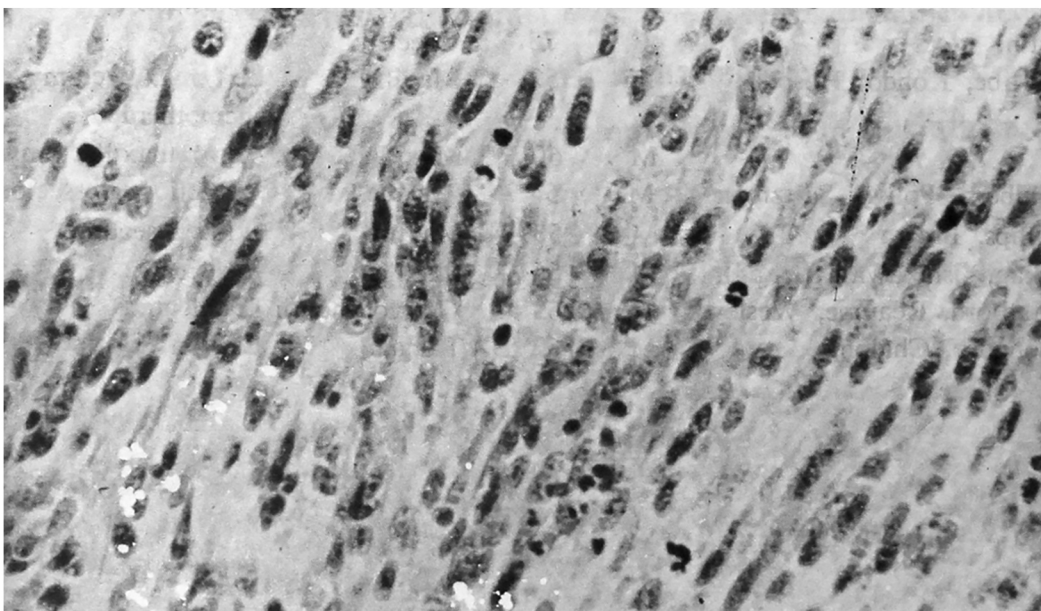
ตารางที่ 1 Leiomyosarcomas of the oral and perioral regions.

Author	Sex	Age	Location	Treatment
Zieler, Hayn	F	67	Cheek	—
Diss, Levy	F		Cheek	—
Milian, others	—	—	Cheek	—
Carmody, Janney, Husesman	M	18	Mandible	Enucleated
Greever, Ackerman, Stout	F	61	Cheek	Enucleated
Stout, Hill	M	82	Submental	Biopsy only
Miles, Waterhouse	M	34	Mandible	Enucleated & block resection of neck. (lymph node metastasis)
Yannopoulos, Stout	M	11	Tongue	Excision
O' Day, Soule, Gores	M	3	Floor of mouth	Excision
	M	9	Soft palate	Excision
	F	19	Floor of mouth	Radical resection & bilateral neck dissection (lymph node metastasis)
Pettini	F	73	Cheek	—
Kawabe, Kondo, Hosoda	M	52	Maxilla	Left maxillectomy & chemotherapy
	M	60	Maxilla	Total maxillectomy
Goldberg, Polivy, Saltzman	M	54	Tongue	V-section glossectomy
Phillips, Brown	M	53	Maxilla	Wide resection
Takagi, Ishikawa	M	56	Maxilla	Excision
Brandjord, Reaume, Wesley	F	63	Floor of mouth	Enucleated
Thongdee, Chalong	M	62	Tongue	Exision





รูปที่ 1 ลักษณะทางกล้องจุลทรรศน์ขนาดกำลังขยายต่ำ แสดงให้เห็นเซลล์เนื้องอกมีลักษณะเป็นรูปกระสวยขนาดเล็กใหญ่ต่าง ๆ กัน และบางแห่งจะเห็นว่าเซลล์มีการแบ่งตัวด้วย



รูปที่ 2 ลักษณะทางกล้องจุลทรรศน์ขนาดกำลังขยายปานกลางแสดงให้เห็นว่าเนื้องอกประกอบด้วยเซลล์จำนวนมาก นิวเคลียสของเซลล์ตัวสัจจัด และขนาดต่าง ๆ กัน บางตัวจะเห็นว่าเซลล์กำลังแบ่งตัวอย่างผิดปกติด้วย

## การวิจารณ์ผล

ไลโอไมโอซาร์โคมา มักปรากฏให้เห็นเป็นก้อนกลม ๆ (well circumscribed mass) และเจริญติดกันกับทิสซิวข้างเคียงแต่ไม่ค่อยแน่นหนานัก บางรายจะมีทิสซิวคล้าย ๆ แคปซูล (Pseudocapsule) ห่อหุ้มเอาไว้ เวลาผ่าตัดเลาะเอาก้อนมะเร็งออกจากทำได้โดยไม่ต้องทำลายเนื้อเยื่อโดยรอบมากมายนัก<sup>(7)</sup>

สำหรับจุดกำเนิดของไลโอไมโอซาร์โคมาที่เกิดในช่องปากนั้นเชื่อกันว่ามาจากเซอรุ่ม-วอลเลท แพปพิลลาของลิ้น<sup>(1)</sup> หรือไม่ก็จากผนังเส้นเลือด ซึ่งเป็นที่ยอมรับกันแม้กระทั่ง Bhaskar<sup>(13)</sup> ก็เชื่อเช่นนั้น อย่างไรก็ตามก็ยังมีคนอื่น ๆ อีกเหมือนกันที่เชื่อว่าสาเหตุนอกจากที่กล่าวมาแล้วก็อาจเกิดจากทิสซิวอื่นได้เช่นจากไทโรกลอสซอลทิสซิว (Thyroglossal tissue) เป็นต้น

การแพร่กระจาย (metastasis) ของไลโอไมโอซาร์โคมา มักผ่านทางหลอดเลือดและทางหลอดน้ำเหลือง โดยมากมักไปยังปอดหรือต่อมน้ำเหลืองบริเวณคอและศีรษะ เช่นจากรายงานของ Stout และ Hill<sup>(12)</sup> พบว่ามี

การแพร่กระจายของมะเร็งชนิดนี้ไปยังบริเวณดังกล่าวถึง 25%

ลักษณะทางกล้องจุลทรรศน์ ประกอบด้วยเซลล์ซึ่งมีรูปร่างเป็นแบบสปินเดิล นิวเคลียสติดสีจัดปลายทื่อ ๆ (blunt end nuclei) เซลล์จะเรียงตัวเป็นแถวหรือประสานประเสกกัน (interlacing cord) บางแห่งจะพบว่ามีเซลล์ที่มีการแบ่งตัว (mitosis) จำนวนมากมาย อย่างไรก็ตามลักษณะทางกล้องจุลทรรศน์บอกได้แต่ว่าเป็นมะเร็งของพวกกล้ามเนื้อเรียบเท่านั้น เป็นการยากมากที่จะชี้เฉพาะได้เด็ดขาดว่ามาจากอวัยวะอะไร สำหรับการแยกจากมะเร็งของกล้ามเนื้อลาย (Rhabdomyosarcoma) ก็แยกได้โดยที่พวก แรบโดไมโอซาร์โคมา (Rhabdomyosarcoma) เมื่อดูด้วยกล้องจุลทรรศน์จะเห็นเซลล์ตัวใหญ่ ๆ (Giant cell) จำนวนมากและเห็นโครสตริย์เอชันด้วย

ส่วนพวกไลโอไมโอซาร์โคมา จะไม่เห็นลักษณะดังกล่าวแล้ว สำหรับรายที่ผู้เขียนรายงานนี้สามารถพิสูจน์ได้แน่นอนโดยการย้อมพิเศษ สำหรับอวัยวะที่เป็นจุดกำเนิดก็คงเป็นลักษณะเดียวกันกับที่กล่าวมาแล้ว

## เอกสารอ้างอิง

1. Stout, A.P. Leiomyoma of the oral cavity. *Am. J. Cancer*, 34:31, 1938.
2. Geeverm, E.F. Leiomyosarcoma of the buccal region. *Cancer Semina*, 1:15, 1949
3. MacDonald, D.G. Smooth muscle tumors of the mouth. *Br. J. Oral Surg.*, 6:207, 1967.
4. Kawabe, Y., Kondo, T. and Hosoda, S. Two case of leiomyosarcoma of the maxillary sinus. *Arch Otolaryng.*, 90:492, 1969.
5. Phillips, H. and Brown, A. Leiomyosarcoma: report of case. *J. Oral. Surg.*, 29:194, 1971.
6. Talxaki, M. and Ishikawa, G. An autopsy case of leiomyosarcoma of the maxilla. *J. Oral Pathol.*, 1:125, 1972,
7. Carmody, T.E., Janee, H.M. and Husesman, A.L. Leiomyosarcoma of the mandible, report of case. *JADA* 31:1110, 1944.
8. Miles, A.E.W. and Waterhouse J.P. A leiomyosarcoma of the oral cavity with metastasis to lymph glands. *J. Pathol. Bact.*, 83:551, 1962.
9. Goldbery, M.H., Polivy, C. and Zantlman, S. Leiomyosarcoma of the tongue. *J. Oral Surg.*, 28:608, 1970.
10. Yanopoulos, K. and Stout, A.P. Smooth muscle tumor in children. *Cancer*, 15:958, 1962.
11. O'Day, R.A., Soule, E.H. and Goses, R.J. Soft tissue sarcoma of the oral cavity. *Mayo. Clin. Proc.*, 39:169, 1964.
12. Stout, A.P. and Hill, W.T. Leiomyosarcoma of the superficial soft tissue, *Cancer*, 11:844, 1958.
13. Bhaskar, S., Kirst, R. Leiomyosarcoma of the palate. *J. Oral Surg.*, 22:246, 1964.



# Leiomyosarcoma of the Tongue (Review of the literature and report of case)

---

Chalong Thongdee D.D.S.

Post Graduated Diploma in Clinical Sciences., M.S.

Vinai Sirichitra D.D.S.

Certificate in Anatomical Pathology. (Ala.)

Certificate in Oral Pathology. (Ala.), M.S. (Ala.)

---

## ABSTRACT

*Leiomyosarcoma are malignant tumors that are arised from smooth muscle cells. Almost all of leiomyosarcoma are arised from smooth muscle that lined the wall of uterus and gastrointestinal tract. Leiomyosarcoma of the oral cavity extreamly rare because there is limited smooth muscle in this area. The origin of leiomyosarcoma of oral cavity is limited to smooth muscle of the blood vessel walls and the circumvallate pappillae of the tongue. The purpose of this report is to document and aditional case of leiomyosarcoma of the tongue in a Thai 42-year-old man.*